This is a digital copy of a book that was preserved for generations on library shelves before it was carefully scanned by Google as part of a project to make the world's books discoverable online.

It has survived long enough for the copyright to expire and the book to enter the public domain. A public domain book is one that was never subject to copyright or whose legal copyright term has expired. Whether a book is in the public domain may vary country to country. Public domain books are our gateways to the past, representing a wealth of history, culture and knowledge that's often difficult to discover.

Marks, notations and other marginalia present in the original volume will appear in this file - a reminder of this book's long journey from the publisher to a library and finally to you.

Usage guidelines

Google is proud to partner with libraries to digitize public domain materials and make them widely accessible. Public domain books belong to the public and we are merely their custodians. Nevertheless, this work is expensive, so in order to keep providing this resource, we have taken steps to prevent abuse by commercial parties, including placing technical restrictions on automated querying.

We also ask that you:

+ *Make non-commercial use of the files* We designed Google Book Search for use by individuals, and we request that you use these files for personal, non-commercial purposes.
+ *Refrain from automated querying* Do not send automated queries of any sort to Google's system: If you are conducting research on machine translation, optical character recognition or other areas where access to a large amount of text is helpful, please contact us. We encourage the use of public domain materials for these purposes and may be able to help.
+ *Maintain attribution* The Google "watermark" you see on each file is essential for informing people about this project and helping them find additional materials through Google Book Search. Please do not remove it.
+ *Keep it legal* Whatever your use, remember that you are responsible for ensuring that what you are doing is legal. Do not assume that just because we believe a book is in the public domain for users in the United States, that the work is also in the public domain for users in other countries. Whether a book is still in copyright varies from country to country, and we can't offer guidance on whether any specific use of any specific book is allowed. Please do not assume that a book's appearance in Google Book Search means it can be used in any manner anywhere in the world. Copyright infringement liability can be quite severe.

About Google Book Search

Google's mission is to organize the world's information and to make it universally accessible and useful. Google Book Search helps readers discover the world's books while helping authors and publishers reach new audiences. You can search through the full text of this book on the web at `http://books.google.com/`

A propos de ce livre

Ceci est une copie numérique d'un ouvrage conservé depuis des générations dans les rayonnages d'une bibliothèque avant d'être numérisé avec précaution par Google dans le cadre d'un projet visant à permettre aux internautes de découvrir l'ensemble du patrimoine littéraire mondial en ligne.

Ce livre étant relativement ancien, il n'est plus protégé par la loi sur les droits d'auteur et appartient à présent au domaine public. L'expression "appartenir au domaine public" signifie que le livre en question n'a jamais été soumis aux droits d'auteur ou que ses droits légaux sont arrivés à expiration. Les conditions requises pour qu'un livre tombe dans le domaine public peuvent varier d'un pays à l'autre. Les livres libres de droit sont autant de liens avec le passé. Ils sont les témoins de la richesse de notre histoire, de notre patrimoine culturel et de la connaissance humaine et sont trop souvent difficilement accessibles au public.

Les notes de bas de page et autres annotations en marge du texte présentes dans le volume original sont reprises dans ce fichier, comme un souvenir du long chemin parcouru par l'ouvrage depuis la maison d'édition en passant par la bibliothèque pour finalement se retrouver entre vos mains.

Consignes d'utilisation

Google est fier de travailler en partenariat avec des bibliothèques à la numérisation des ouvrages appartenant au domaine public et de les rendre ainsi accessibles à tous. Ces livres sont en effet la propriété de tous et de toutes et nous sommes tout simplement les gardiens de ce patrimoine. Il s'agit toutefois d'un projet coûteux. Par conséquent et en vue de poursuivre la diffusion de ces ressources inépuisables, nous avons pris les dispositions nécessaires afin de prévenir les éventuels abus auxquels pourraient se livrer des sites marchands tiers, notamment en instaurant des contraintes techniques relatives aux requêtes automatisées.

Nous vous demandons également de:

+ *Ne pas utiliser les fichiers à des fins commerciales* Nous avons conçu le programme Google Recherche de Livres à l'usage des particuliers. Nous vous demandons donc d'utiliser uniquement ces fichiers à des fins personnelles. Ils ne sauraient en effet être employés dans un quelconque but commercial.

+ *Ne pas procéder à des requêtes automatisées* N'envoyez aucune requête automatisée quelle qu'elle soit au système Google. Si vous effectuez des recherches concernant les logiciels de traduction, la reconnaissance optique de caractères ou tout autre domaine nécessitant de disposer d'importantes quantités de texte, n'hésitez pas à nous contacter. Nous encourageons pour la réalisation de ce type de travaux l'utilisation des ouvrages et documents appartenant au domaine public et serions heureux de vous être utile.

+ *Ne pas supprimer l'attribution* Le filigrane Google contenu dans chaque fichier est indispensable pour informer les internautes de notre projet et leur permettre d'accéder à davantage de documents par l'intermédiaire du Programme Google Recherche de Livres. Ne le supprimez en aucun cas.

+ *Rester dans la légalité* Quelle que soit l'utilisation que vous comptez faire des fichiers, n'oubliez pas qu'il est de votre responsabilité de veiller à respecter la loi. Si un ouvrage appartient au domaine public américain, n'en déduisez pas pour autant qu'il en va de même dans les autres pays. La durée légale des droits d'auteur d'un livre varie d'un pays à l'autre. Nous ne sommes donc pas en mesure de répertorier les ouvrages dont l'utilisation est autorisée et ceux dont elle ne l'est pas. Ne croyez pas que le simple fait d'afficher un livre sur Google Recherche de Livres signifie que celui-ci peut être utilisé de quelque façon que ce soit dans le monde entier. La condamnation à laquelle vous vous exposeriez en cas de violation des droits d'auteur peut être sévère.

À propos du service Google Recherche de Livres

En favorisant la recherche et l'accès à un nombre croissant de livres disponibles dans de nombreuses langues, dont le français, Google souhaite contribuer à promouvoir la diversité culturelle grâce à Google Recherche de Livres. En effet, le Programme Google Recherche de Livres permet aux internautes de découvrir le patrimoine littéraire mondial, tout en aidant les auteurs et les éditeurs à élargir leur public. Vous pouvez effectuer des recherches en ligne dans le texte intégral de cet ouvrage à l'adresse `http://books.google.com`




1837
ARTES
VERITAS
SCIENTIA
LIBRARY OF THE
UNIVERSITY OF MICHIGAN
E PLURIBUS UNUM
TUEBOR
SI QUAERIS PENINSULAM AMOENAM
CIRCUMSPICE

610.5
R3
06

RECUEIL

D'OPHTALMOLOGIE

3868. — MOTTEROZ. — Imprimeries réunies, B, rue Mignon, 2.

RECUEIL
D'OPHTALMOLOGIE

PARAISSANT TOUS LES MOIS

SOUS LA DIRECTION DES DOCTEURS

GALEZOWSKI
Professeur libre d'ophtalmologie à Paris.

CUIGNET
Ex-professeur d'ophtalmologie de la Faculté de Lille.

AVEC LE CONCOURS DE MM.

RICHET
Membre de l'Institut.

BOUCHER
Médecin-major en retraite, à Bourges.

LOURENÇO
Médecin à Rio-de-Janeiro.

COLLABORATEURS PRINCIPAUX

TRÉLAT, professeur à la Faculté de Paris.
FOURNIER, professeur à la Faculté de Paris.
GARIEL, professeur à la Faculté de Paris.
DAGUENET, médecin-major à Besançon.
L. LABBÉ, chirurgien de l'hôpital Beaujon.
CUSCO, membre de l'Académie de médecine.
BOGGS, membre du Collège royal de Londres.
GILLET DE GRANDMONT.
HUCHARD, médecin des hôpitaux.
E. MARTIN (de Marseille).
ROLLAND, médecin oculiste à Toulouse.
ARMAIGNAC, chirurgien oculiste à Bordeaux.
HACHE, préparateur au Collège de France.
YVERT, médecin-major.
MENGIN, à Caen.
PARENT, secrétaire du Congrès d'ophtalmologie à Paris.
LATTEUX, chef de laboratoire de la Faculté.
FONTAN, professeur à Toulon.
SÉDAN, médecin-major à Toulon.
AGUILAR BLANCH, de Valencia (Espagne).
O. PARISOTTI, de Rome.

SECRÉTAIRE DE LA RÉDACTION : F. DESPAGNET

TROISIÈME SÉRIE. — ONZIÈME ANNÉE. — 1889.

PARIS
ANCIENNE LIBRAIRIE GERMER BAILLIÈRE ET Cie
FÉLIX ALCAN, ÉDITEUR
108, BOULEVARD SAINT-GERMAIN, 108
Au coin de la rue Hautefeuille

1889

RECHERCHES

SUR LA

FONCTION VISUELLE DE LA RÉTINE

ET DU CERVEAU

PAR

le Dr A. ANGELUCCI
Professeur de clinique ophtalmologique à l'Université de Palerme

TRADUCTION FAITE POUR LE « RECUEIL »

par le Dr ORESTE PARISOTTI

I. *Les réactions physiologiques de la couche neuro-épithéliale de la rétine et une nouvelle théorie de la vision.* — II. *Structure et mécanisme de fonction des voies optiques de conduction.* — III. *Les qualités visuelles des écorces cérébrales chez les vertébrés supérieurs et chez l'homme.*

L'acte de la vision résulte d'un ensemble de fonctions propres à la rétine et au cerveau, dont les principales sont les énergies spécifiques de l'organe visuel périphérique, le mécanisme des voies de conduction, les qualités sensitivo-psychiques des centres corticaux. C'est à la solution de ces trois problèmes que la science travaille depuis longtemps.

Il y a peu de temps, Quaglino écrivait, avec une connaissance de cause parfaite, les mots suivants sur l'essence de la fonction des éléments rétiniens, point de départ des impulsions qui arrivent après aux centres : « La vision dans la rétine est l'effet de changements physiques et chimiques amenés par les vibrations de la lumière et des couleurs ; la manière dont ces changements s'effectuent, c'est ce que la science ne connaît pas encore. »

Les travaux récents de Michel, Stilling, Luciani et de Seppilli au moment même où ils apportent une contribution à la connaissance des conditions anatomiques et physiologiques des voies optiques et des ganglions visuels du mésocéphale, renversent des opinions qui ont eu cours de préférence dans ces derniers temps. Michel, dans un nouveau travail, nie la

147553

semi-décussation des fibres du nerf optique dans le chiasma chez les vertébrés supérieurs et chez l'homme. La renommée de cet observateur et la bonté de sa méthode donnent un grand poids à ses affirmations. Stilling a trouvé dans la moelle une racine du nerf optique d'épaisseur considérable, dont l'existence est mise en doute par Schwalbe. Luciani et Seppilli font résider l'action de la vision brute chez les chiens et les singes dans les ganglions visuels mésocéphaliques; tandis que pour Munk, Wilbrand et l'école française récente, la localisation de la sensation lumineuse est encore dans les cellules des écorces cérébrales.

La plus grande divergence existe entre les auteurs au sujet de l'entité des fonctions visuelles des écorces; l'appréciation des faits observés est ici presque à la discrétion de l'observateur, parce qu'il faut faire suivre la constatation du résultat matériel de l'interprétation de l'acte de la vision dans son essence psychique.

Quelques observateurs ont été assez hardis pour chercher à expliquer les actes de la vision par la distinction physiologique des départements corticaux; ils ont localisé de la sorte dans un groupe de cellules, dans un faisceau de fibres une fonction, et la suppression de ce groupe et de ce faisceau devrait amener la suppression d'une des fonctions visuelles; sur le schéma dressé pour l'homme, ils ont modelé la fonction visuelle chez tous les vertébrés supérieurs. En présence de ces conclusions de Munk et de Wildebrand, les études récentes et les anciennes de Cuvier et de Rienzi sont là pour nous décourager.

Je partage mon travail en trois parties : je m'occupe, dans la première, des énergies spécifiques de la couche neuro-épithéliale de la rétine; les réactions physiques et chimiques qui s'y déroulent m'ont semblé de telle nature, qu'elles se prêteraient à l'interprétation d'une nouvelle théorie sur la vision. Dans la seconde partie, j'exposerai la structure et le mécanisme de fonction des voies de conduction de la vision. La troisième partie est destinée à la discussion détaillée de la fonction propre aux hémisphères cérébraux dans la vision.

PREMIÈRE PARTIE

UNE NOUVELLE THÉORIE SUR LA VISION ET LES RÉACTIONS PHYSIOLOGIQUES DE LA COUCHE NEURO-ÉPITHÉLIALE DE LA RÉTINE

I. — *Notes bibliographiques sur la physiologie de la rétine. — Les réactions des éléments visuels de la rétine aux agents physiques.*

Avant d'entrer dans le détail des réactions de la rétine aux agents physiques et de leur rôle dans la production de l'impulsion visuelle venant de la périphérie et de la perception de cette impulsion dans les centres, je crois de mon devoir de donner quelques notes historiques pour rendre hommage aux autres observateurs qui se sont occupés d'une manière très efficace de la physiologie de la rétine.

Boll[1] a défini les bâtonnets et les cônes et les cellules épithéliales pigmentées de la rétine : « les unités physiologiques qui perçoivent la lumière et les couleurs. » Le premier, il a donné une démonstration très importante de leur rôle par la découverte du rouge rétinien. Celui-ci est une substance diffuse dans la structure lamellaire des membres externes des bâtonnets, et on le rencontre dans la rétine de presque tous les vertébrés et de l'homme. Dans la rétine de la grenouille, Boll a observé, en outre, des bâtonnets de couleur verte, dont la physiologie est encore à connaître. Dans l'œil d'une grenouille exposée à un faisceau très mince de rayons de lumière, il trouva décolorée la portion atteinte par la lumière, tandis que le rouge rétinien était intact dans les parties environnantes. Il donna par cela même la première notion des octogrammes de la rétine qui, depuis, ont été développés avec amplitude par Kühne; il donna l'avis d'un mouvement qui se vérifiait dans les granulations du pigment des cellules épithéliales : celles-ci, sous l'influence de la lumière, s'infiltrent de l'extrémité des bâtonnets jusqu'à la

1. *Sur l'anatomie et physiologie de la rétine* (*Atti della R. Accademia dei Lincei*; anno 1876-77, série 3e, vol. I).

membrane limitante externe; dans l'obscurité, ils gagnent de nouveau la position primitive. Boll, passant aux détails de sa découverte, fit remarquer que dans une rétine atteinte *intra vitam* par des lumières intenses, le rouge rétinien pâlit en cinq minutes : il en reste des traces après dix minutes, il a disparu complètement après un quart d'heure.

Les lumières spectrales agissent sur le rouge rétinien en raison directe de leur réfrangibilité. La lumière rouge le rend plus intense ; il est peu modifié par le jaune; les autres couleurs le font pâlir rapidement.

Dans les gouttelettes huileuses jaunes découvertes par Hannover, il découvrit le même travail pour l'action de la lumière, bien que celle-ci ne les décolore jamais complètement. Il en conclut : « Pendant la vie, la couleur rouge de la rétine décroît et s'use sous l'action de la lumière, tandis qu'elle se reproduit et gagne en intensité dans l'obscurité; la fonction visuelle consiste, au moins en partie, dans ce changement matériel. »

Kühne et son école ont puissamment contribué à élucider l'essence du rouge rétinien en l'étudiant avec plus d'amplitude et de succès que Boll ne l'avait fait; Kühne[1] qualifia la couleur de rouge pourpre (pourpre visuel); il était constitué, d'après lui, d'une substance soluble dans les sels biliaires, qu'on peut reconstruire après. La solution du pourpre visuel est sensible à la lumière qui la transforme en une substance jaune (jaune visuel). Le pourpre visuel et le jaune visuel ont deux spectres d'absorption différente.

La rétine portée à la lumière se change peu à peu en pourpre rouge, rouge pur, orangé, jaune, chamois, elle se décolore ensuite; ou bien elle se décolore passant d'un seul trait d'un lilas pâle à la blancheur la plus complète.

La rapidité de la détérioration du pourpre visuel dépend de la qualité de la lumière. Il ne faut pas moins d'une heure pour la décoloration de la rétine par la lumière du gaz ou des bougies; la lumière électrique et celle du

1. *Hermann's Handbuch der physiologie*, 1878.

magnésium font disparaître le rouge rétinien très rapidement.

Le rouge spectral décolore la rétine en deux heures; le jaune, de forte intensité, emploie un temps un peu moins long.

Les autres lumières viennent dans l'ordre suivant, par rapport à leur rapidité d'action : le bleu, le violet, le vert, et le temps nécessaire pour ces couleurs est de cinq à dix minutes.

Les solutions du pourpre rétinien blanchissent avec une rapidité décroissante aux lumières vert-jaune, verte, vert-bleu, violette, orangée, jaune, rouge. Les solutions du jaune visuel sont décomposées avec une rapidité plus grande par les lumières spectrales bleue, violette, verte que par la jaune et la rouge.

L'origine du pourpre visuel est dans l'épithélium pigmenté de la rétine; une rétine de grenouille détachée de l'œil et blanchie par la lumière reprend sa couleur lorsqu'on la place sur une couche d'épithélium rétinien.

La réaction des rétines de grenouilles qui ont séjourné longtemps dans l'obscurité est constamment alcaline; elles se rapprochent d'autant plus de la réaction acide qu'elles sont restées plus longtemps exposées à la lumière. Pour Kühne, aussi, les cellules épithéliales pigmentées des bâtonnets et des cônes constituent l'épithélium phototropique, l'organe visuel spécifique de la périphérie.

Dans un travail que j'ai publié sur la structure de l'épithélium rétinien des vertébrés[1], j'ai trouvé que dans l'obscurité la limite du pigment rétinien est, pour la grenouille, au tiers supérieur des membres externes des bâtonnets. Aux lumières chromatiques, le pigment rétinien descend de plus en plus en sens direct de la position de la lumière dans le spectrum.

Par des études ultérieures mieux approfondies sur les mouvements pigmentaires, je me suis efforcé d'établir s'il se fait

1. Angelucci, *Atti della R. Accademia dei Lincei*, 1878.

une réaction à la lumière dans le cône, le bâtonnet et la cellule épithéliale[1]. J'ai pu constater une action synchrone de la lumière sur ces trois éléments. En plus de la descente du pigment jusque vers la limitante, la cellule épithéliale diminue aussi en hauteur, autant dans son extrémité supérieure protoplasmatique que dans son segment inférieur qui se réduit au minimum; en outre, la cellule épithéliale se contracte dans le sens antéro-postérieur. En même temps le membre externe du bâtonnet perd dans son diamètre longitudinal et gagne dans le transversal. Le membre externe du cône grossit et se contracte lui aussi; la cohésion entre ces deux éléments est plus forte. Dans la lumière spectrale, pour la même unité de temps, cette réaction progresse de gauche à droite du spectre. On a le maximum de réaction dans la lumière, le minimum dans l'obscurité. Entre ces deux stades réside la réaction de la triade rétinienne aux lumières spectrales.

Van Genderen Stort[2] a démontré, chez les grenouilles, un mouvement du membre interne du cône. C'est le mouvement le plus accentué de la triade; l'ellipsoïde du cône se détache de près de la limitante où elle est située pendant l'action de la lumière, et dans l'obscurité elle atteint le tiers supérieur du membre externe du bâtonnet. Les cônes gros, dépourvus de gouttelettes huileuses, n'ont pas ce mouvement.

Engelmann[3] a le mérite d'avoir ouvert le chapitre brillant des actions réflexes entre le cerveau et la rétine. Il découvrit un mouvement du pigment rétinien identique à celui qu'on a décrit pour la lumière et qui se vérifie en éclairant seulement le dos de la grenouille : les cônes ne montrent aucune réaction dans ces conditions. La même descente du pigment se vérifie encore lorsqu'on fait traverser le corps d'une grenouille par le courant électrique ou bien en injectant une solution de strychnine. Lorsqu'un seul œil est exposé à la lumière, et l'autre protégé soigneusement contre toute impression

1. Angelucci, *Gazzetta medica di Roma*, 1882-1884.
2. Compte rendu du Congrès oculistique de Copenhague en 1884.
3. *Mueger's Archiv*, 1885.

lumineuse, la descente du pigment se vérifie aussi dans le dernier, absolument comme si lui-même avait été frappé par la lumière.

Les réactions manquent lorsqu'on incise la moelle dans sa continuité immédiate avec le cerveau, ou qu'on détruit celui-ci.

Gradenigo[1], le premier, a remarqué un mouvement dans les granulations extérieures. Elles sont rondes dans l'obscurité, s'allongent sous l'action de la lumière. Il étudia, plus soigneusement que Kühne[2] ne l'avait fait, l'influence de la chaleur sur le mouvement du pigment rétinien. Chez les grenouilles soumises à une chaleur de 30° ou 40°, le pigment descend jusque près de la limitante, bien que l'animal soit tenu dans l'obscurité. Les granulations extérieures s'allongent de même qu'à la lumière.

En 1885[3], je pus confirmer les faits avancés par van Genderen Stort et Engelmann, et je donnai la description de la contraction des membres internes des bâtonnets à la lumière. (Dans le mémoire de Gradenigo, publié en même temps que le mien, on parle aussi de ce fait.) De même que pour la lumière blanche, il arrive aussi pour les autres lumières chromatiques que l'action de la lumière perçue par un seul œil se fait sentir aussi sur le congénère en y excitant une réaction pareille. Il faut remarquer que dans ces conditions il faut, pour que la réaction s'accomplisse, un temps bien plus long que lorsque les deux yeux perçoivent la même lumière, les deux en même temps.

Plus tard, en 1886[4], j'ai trouvé que le son a aussi une action réflexe sur la rétine. Chez des grenouilles soumises pendant deux heures à des sons bruyants, on trouve le pigment infiltré sous forme de tresses jusque près de la limitante; les cônes sont bien contractés. La pression exercée pendant vingt minutes sur un point quelconque de l'œil d'une

1. *Intorno alla influenza della luce, e del calore sulla retina della rana*, Padova, 1885.
2. Kühne, *loc. cit.*
3. Angelucci, *Gazz. med. di Roma*, 1885.
4. Angelucci, *Una nueva teoria sulla visione*, Cagliari, 1886.

grenouille donne, dans les éléments de la triade placés sur le point diamétralement opposé, une réaction qui ressemble de très près à celle qu'y excite la lumière. On peut bien dire la même chose pour la réaction que la rétine présente pendant l'œdème par marasme qui survient chez les grenouilles, lorsqu'elles ont séjourné pendant longtemps dans de l'eau pourrie.

Ce dernier fait a été, après moi, mis en évidence aussi par Hess[1]. Dans un travail sur la cataracte naphtalinique, cet auteur écrit : « L'épithélium pigmenté de la rétine me semble montrer pour la première fois un phénomène de mouvement des cellules pigmentées par cause mécanique et chimique, qui est tout à fait analogue à celui qu'on observe sous l'action de la lumière[2]. » Il décrit en même temps des altérations profondes de nutrition dans la rétine et les retient comme secondaires aux altérations de la choroïde.

Denissenko[3] donne la description, outre les réactions connues de la rétine à la lumière, d'un épaississement de cette membrane qui est donné par l'agrandissement des espaces où sont contenues les couches de granulations externes et internes. Cela produit une diminution de pression dans l'intérieur de cette membrane, et il en résulte la diffusion plus facile dans la rétine du liquide contenu dans l'espace sous-choroïdien. Les noyaux de la couche granuleuse interne deviennent fusiformes; dans la couche granuleuse moléculaire, les petits grains deviennent plus gros. La couche des cellules ganglionnaires présente une distention considérable des espaces où sont contenues les cellules nerveuses. Les fibres du nerf optique se séparent les unes des autres et deviennent plus épaisses. L'agrandissement des espaces rétiniens est mis en relation, par l'auteur, avec le besoin d'un échange rapide de liquides nourriciers pour refaire le rouge rétinien altéré par la lumière.

1. Hess, *Revue d'ophtalmologie*, 1887.
2. N'ayant pas sous les yeux le texte français nous avons traduit les mots italiens de la traduction du professeur Angelucci (N. D. R.).
3. *Revue générale d'ophtalmologie*, 1887.

Moi aussi, j'ai décrit[1] en même temps que Denissenko les dilatations des espaces qui contiennent les cellules ganglionnaires et des granulations externes dans les rétines exposées à la lumière.

Le dernier travail de van Genderen Stort[2] contient des communications intéressantes sur l'histologie de la rétine chez les vertébrés; il n'ajoute cependant rien au chapitre de la physiologie de la rétine. Bien qu'il ait été le premier à décrire la contraction du membre interne du cône, il n'a pas observé la contraction de tout autre élément de la rétine à la lumière. On doit croire qu'il n'a pas connu les travaux qui en parlent, autrement il se serait occupé d'en confirmer ou d'en démentir les résultats. Les réactions qui se produisent dans la rétine sous l'influence d'agents physiques, et qu'on peut diagnostiquer par le microscope ou chimiquement, se passent dans la couche neuro-épithéliale de Schwalbe, savoir : dans la couche de la rétine on sent les cellules épithéliales, les cônes, les bâtonnets et les granulations externes.

La couche neuro-épithéliale, à l'exception des granulations externes, se trouve entre deux membranes réticulaires (fig. 21, 22, 23, 24, 25, 1re planche), c'est-à-dire entre la limitante externe *m*, *l*, *e* et la cuticule *m*, *r* qui est adossée à la choroïde, et porte improprement le nom de membrane basale de la choroïde; improprement, dis-je, car elle n'est qu'un produit des cellules pigmentaires auxquelles elle appartient. Dans l'embryon, d'après une étude que j'en ai faite[3], une cuticule enveloppe la face antérieure aussi bien que la postérieure de la vésicule oculaire secondaire. Au moment où la distinction des différentes parties s'est effectuée, lorsque le tractus uvéal antérieur est développé, cette cuticule enveloppe encore les éléments de la vésicule secondaire. De la face antérieure de la rétine, elle se prolonge sur les procès ciliaires, d'où elle vient ensuite tapisser la face postérieure de l'iris.

1. Angelucci, *Atti del congresso oftalmologico di Torino, Annali di oftalmologia*, 1887.
2. *Archives d'ophtalmologie*, 1887.
3. Angelucci, *Sullo sviluppo e struttura del tratto uveale anteriere dei vertebrati* (*Atti della R. Accademia dei Lincei*, 1880).

Arrivée au bord de celui-ci, elle se replie pour passer sur la face antérieure de l'épithélium pigmenté de l'iris où il n'est pas facile de la démontrer, et on la retrouve au delà des procès ciliaires où elle sépare la choroïde de la rétine. Une membrane hyaloïde appartenant au corps vitré, une membrane basale propre de la choroïde ne peuvent donc pas être admises.

Chez tous les vertébrés, mais surtout chez les lapins et la grenouille, cette membrane basale au-dessus de la cellule épithéliale, montre une structure spéciale. Elle entoure la partie supérieure de la cellule épithéliale de plusieurs couches (fig. 34 *m*, *r*) superposées l'une à l'autre, et cela parce qu'elle est plus épaisse dans les interstices qui limitent à la partie supérieure les cellules entre elles, et ici elle s'enfonce un peu. C'est là la raison pour laquelle, lorsqu'on la regarde en surface, on la voit former aux cellules de jolis encadrements hexagonaux de substance transparente amorphe. J'ai appelé cette cuticule : *membrane réticulaire de la rétine.*

La cellule de l'épithélium pigmenté est la seule, parmi les éléments du mosaïque rétinien, qui occupe toute entière la distance et qui sépare la limitante externe de la membrane réticulaire; les bâtonnets et les cônes dans des circonstances différentes vont à des hauteurs différentes.

Pour mieux s'orienter il faut distinguer dans la cellule épithéliale trois portions. La coupole protoplasmatique (fig. 1, 2, *c*, *p*) en contact immédiat avec la membrane réticulaire (*m*, *r*). Cette section de la cellule est sans pigments, et résulte d'un protoplasma finement granuleux, où l'on trouve un ou deux noyaux (fig. 1, 2, 15, 16, *n*), des gouttelettes huileuses (fig. 1, *g*, *o*) qui sont formées chimiquement de lutéine (Capranica), de lipochrine (Kühne) et de granulations spéciales que j'ai appelées aleuronoïdes à cause de leur réaction (fig. 1, 2, *g*, *a*) desquelles Kühne a voulu changer le nom en les appelant granulations myéloïdes. Le noyau ne manque jamais dans les cellules épithéliales de la rétine des vertébrés, les autres dispositions, granulations, aleuronoïdes, gouttelettes huileuses, changent avec l'espèce. A la coupole protoplasmatique fait suite immédiatement un segment très riche en

pigment, la base pigmentée (fig. 1, 2, *b. p*), où le protoplasma cellulaire est voilé complètement par l'accumulation des granulations pigmentaires. De la base pigmentée jusqu'à la limitante externe vont les prolongements de la cellule qui, dans des circonstances variées, sont pigmentés à des hauteurs variables (fig. 3, 4, 14, 27, *p*, *r*).

Ces prolongements sont le résultat de la manière dont s'effectue chez l'embryon le développement des bâtonnets et des cônes. Les bâtonnets et les cônes originairement n'existent pas *in situ*, mais du feuillet antérieur de la vésicule ils pénètrent, en se différenciant, dans le corps de la cellule pigmentaire; dans les interstices qu'ils laissent entre eux il reste des portions filiformes de protoplasma de la cellule épithéliale, qui adhèrent intimement à la membrane limitante externe. Lorsque la couche neuro-épithéliale se détache de la limitante, ces portions se brisent dans leur continuité, et il en résulte quelquefois un aspect villeux de la face postérieure de cette membrane. Les villosités ne sont pas essentielles à sa structure, ainsi que l'a cru Van Genderen Stort, mais elles sont formées des débris des prolongements de la cellule épithéliale.

Dans la rétine des grenouilles les bâtonnets et les cônes sont formés de deux segments distincts, dont l'un est le membre externe, l'autre le membre interne. Le membre externe des bâtonnets a une forme cylindrique allongée (fig. 4, *m*, *e*, *b*); sa structure est cuticulaire, et il résulte de la superposition de plusieurs plaques. La structure du membre interne est plus compliquée. On y reconnaît un corps spécial en forme de sphère retranchée, fortement réfringent, tourné au bâtonnet externe (fig. 4, 13, *l*, *b*) qu'on appelle aussi lentille ou ellipsoïde, qui limite un cylindre de substance homogène, transparente, finement granuleuse. Cette portion (fig. 4, *m*, *m*, *b*), que Kühne appelle portion myoïde du membre interne du bâtonnet, va de la face antérieure de la lentille à la limitante externe (*m*, *l*, *e*) où il enfle sur la sommité du grain externe. Il ne se termine pas ici, mais il traverse la limitante, entourant d'une couche très mince de protoplasma le grain externe (fig. 4, *g*, *b*).

Morphologiquement la structure du bâtonnet et de son grain doit être interprétée de la manière suivante : le grain est ici ce que le noyau est dans une cellule nerveuse, le peu de protoplasma qui l'entoure traverse la limitante externe, et de là il se continue en forme de gros prolongement cylindrique (fig. 4, *m*, *m*, *b*) (portion myoïde du membre interne du bâtonnet). Dans celle-ci on distingue deux parties, la lentille *l*, *b*, et le membre externe du bâtonnet *m*, *e*, *b*. La première est un segment légèrement modifié du protoplasma du membre myoïde, le membre externe est au contraire une formation cuticulaire.

Le cône a une structure identique; il diffère cependant essentiellement quant à la forme. Le protoplasma du grain externe, en traversant la limitante, forme tantôt un cylindre peu robuste (fig. 4, *m*, *m*, *c*) tantôt un prolongement filiforme long et très mince (fig. 3, *m*, *m*, *c*) qui se termine en entourant un corps de forme parfaitement ovalaire (fig. 3, 4, *l*, *c*), lentille du cône. Du segment de celui-ci, qui est tourné vers l'épithélium, il se détache un prolongement en forme d'aiguille resplendissante (fig. 3, 4, *m*, *e*, *c*), membre externe réfractaire aux couleurs absorbées par la portion myoïde. Il est de nature cuticulaire. Entre le segment supérieur des lentilles et inférieur du membre externe se trouve, dans la plupart des cas, une gouttelette huileuse (fig. 4, 5, 6, 19, 20). Par rapport à la gouttelette huileuse on a établi, chez la grenouille, deux catégories distinctes de cônes : cônes avec et sans gouttelette huileuse (fig. 3, *c*, *i*). Il existe aussi deux variétés de bâtonnets, les uns dont le membre externe est très court, et le membre interne mince et long (fig. 3, 4, *b*, *s*), les autres, et ils sont le plus grand nombre, ont le membre externe long, le membre interne court et gros. Les premiers sont les bâtonnets coloriés en vert, les autres contiennent le pourpre rétinien. Les sommets de tous atteignent à la même hauteur la base de la cellule épithéliale.

Obscurité. — Après avoir durci la rétine d'une grenouille gardée pendant douze ou vingt-quatre heures dans l'obscurité, dans les coupes bien réussies on trouve la disposition suivante des différentes parties :

La cellule épithéliale, vue de profil (fig. 1), est haute, la coupole en est bien développée (*c*, *p*) ainsi que la base pigmentée (*b*, *p*). Les espaces par lesquels les extrémités libres des bâtonnets s'insinuent entre les cellules épithéliales sont bien éloignés des noyaux de ces cellules (fig. 1, *n*). Les prolongements de la cellule sont pigmentés et forment de grosses tresses (fig. 3, *p*, *r*) jusqu'à une limite qui marque le tiers supérieur du membre externe des bâtonnets; ceux-ci sont grêles, allongés aussi bien dans le membre externe que dans l'interne; les lentilles *l*, *b*, correspondent à l'ampleur du bâtonnet, elles sont hautes et quelque peu plus développées que le bâtonnet dans leur dimension transversale. La portion myoïde du bâtonnet *m*, *m*, *b*, se termine dans le grain externe, qui a une forme ovoïde peu prononcée : il se trouve en contact immédiat avec la limitante externe dans laquelle s'engage même un peu l'extrémité supérieure. Le grain du bâtonnet vert *b*, *s*, se trouve dans le second rang de grains externes. Il part de la face antérieure des grains externes un espace très mince (fig. 3, 4) qui est limité en avant par la couche moléculaire externe.

Les cônes sont allongés et le sommet du membre externe *m*, *e*, *c* atteint la base pigmentée de la cellule épithéliale. Nous avons fidèlement reproduit dans la figure 3 un groupe de cônes pour démontrer leur allongement au maximum; cependant, parmi les cônes ainsi allongés, on en trouve parfois qui arrivent à une hauteur moyenne; ceux-ci sont minces et pour la plupart sans gouttelette huileuse. Tous les grains de ces cônes forment une rangée située en arrière de celle qui est formée par les grains des bâtonnets à rouge rétinien. L'allongement du cône se fait grâce à la distension extrême du membre myoïde de celui-ci (*m*, *m*, *c*), à la lentille du cône qui se dispose en ovoïde très allongé, *l*, *c*, et au membre externe, lui aussi allongé et mince (*m*, *e*, *c*). On remarque dans ces rétines constamment un assez grand nombre de cônes, qui restent toujours près de la limitante (fig. 3, *c*, *i*). Ils sont un peu plus grands que les cônes mobiles; la lentille n'est pas parfaitement ovale, mais elle présente la figure d'un ellipsoïde

tranché à son sommet; le grain externe, qui appartient à ces cônes, se met en rang avec celui des bâtonnets rouges. Les bâtonnets à membre externe plus développé sont coloriés en rouge pourpre, les autres à membre interne court ont une belle couleur verte. Les gouttelettes huileuses des cônes sont teintées en jaune foncé, ainsi que celles qui se trouvent à la base pigmentée de la cellule épithéliale. Le protoplasma de la cellule épithéliale est, lui aussi, infiltré d'une couleur rouge ou rouge-jaunâtre.

Lumière. — Dans les rétines exposées à la lumière, la cellule épithéliale est basse; la coupole protoplasmatique aussi bien que la base pigmentée sont amincies. La base pigmentée est à peu près d'un tiers plus petite que lorsque la rétine voit dans l'obscurité, le noyau *n* présente quelquefois une forme ovalaire, le sommet du bâtonnet en est séparé par une couche mince de protoplasma pigmenté. Les bâtonnets sont larges et contractés dans le membre externe (fig. 19, *m*, *e*, *b*) aussi bien que dans la portion myoïde (*m*, *m*, *b*); les lentilles du bâtonnet apparaissent quelque peu écrasées, elles sont, en dimension transversale, dépassées par le bâtonnet cuticulaire. Les bâtonnets de Schwalbe aussi (bâtonnets verts, fig. 4, *b*, *s*) présentent une contraction du membre externe et de l'interne; leur extrémité supérieure ne descend pas plus bas que celle des bâtonnets rouges. Les cônes, qu'ils appartiennent à l'une ou l'autre espèce, avec ou sans gouttelette huileuse, sont tous situés sur une ligne près de la limitante, qu'ils atteignent presque par leur ellipsoïde; leur membre myoïde est court et vigoureux.

Les granulations du pigment rétinien sont descendues jusque près de la limitante mais sans l'atteindre. Ici les extrémités supérieures de la graine du bâtonnet en forme de massue sont en contact presque immédiat avec la section inférieure de l'ellipsoïde des cônes. L'espace intermédiaire est occupé par le membre myoïde du cône (fig. 19, 20); il semble pourtant qu'il ne reste point d'espace pour la granulation pigmentaire qui s'arrête à la moitié supérieure de l'ellipsoïde du cône. Il est bien plus probable que le peu de vide qui

reste entre les sections inférieures des bâtonnets, des cônes et les portions supérieures des grains externes, soit comblé par cette portion du protoplasma du prolongement. Les granulations pigmentaires (fig. 4, 19) ont la disposition suivante : elles sont peu nombreuses à la base pigmentée, descendent en forme de fils minces jusqu'au tiers supérieur des membres externes des bâtonnets. Ici on les voit, dans la plupart des cas, s'accumuler et former des prolongements en forme de tresses qui vont en grossissant et se terminent en un panache. On doit interpréter ce dernier fait de la manière suivante. La portion supérieure de la lentille du cône et son membre externe ne sont pas en contact parfait avec la portion myoïde du bâtonnet. Le pigment se pousse dans cet espace; ici, où le contact mutuel des bâtonnets et des cônes est plus faible que dans les autres sections de la couche à mosaïque il se trouve par contre une accumulation plus considérable du pigment rétinien.

Les grains externes prennent à la lumière une forme ovalaire allongée, et sont moins serrés entre eux; leur portion inférieure (par rapport à la figure) est séparée de la couche moléculaire externe par un grand espace vide; celui-ci, qui représente, sans doute, un espace lymphatique qui longe les grains externes, s'élargit davantage dans le sens antéro-postérieur là où se fait la contraction du bâtonnet, du cône et de la cellule épithéliale (fig. 4, 8, *c*, *l*).

Les membres externes des bâtonnets sont complètement décolorés, les gouttelettes huileuses sont pâles dans les cônes aussi bien que dans les cellules épithéliales.

La couche des cellules nerveuses se trouve, elle aussi, dans un espace lymphatique; cet espace devient plus grand dans les rétines exposées à la lumière.

Dans un travail antérieur je me suis rendu compte du mécanisme de la descente du pigment et de sa cause; les sommets des prolongements de la cellule épithéliale sont immobiles et fixés à la limitante externe. Sous l'action de la lumière la granulation se déplace, entraînée qu'elle est, selon toute probabilité, en bas par la migration du protoplasma du

corps de la cellule épithéliale. Le protoplasma diminue en effet d'une manière remarquable à la base pigmentée; sous l'influence de la lumière, les prolongements des cellules deviennent plus vigoureuses.

Les granulations ne paraissent pas jouer un rôle tout à fait passif dans ce mouvement d'ascension et de descente. Lorsqu'on observe à un fort grossissement des amas de granulations pigmentaires libres flottantes dans un liquide, par exemple dans l'humeur aqueuse, qu'elles proviennent de rétines fraîches, ou de rétines déjà durcies, on les voit douées d'un mouvement amyboïde, dont l'énergie change en raison de l'intensité de la lumière. Si on éclaire une moitié du champ du microscope plus vivement que l'autre, le mouvement oscillatoire des granulations se dirige vers la partie éclairée; il semble pourtant très juste d'en conclure que les granulations de l'épithélium rétinien sont pour la plupart entraînées par les mouvements du protosplasma de la cellule épithéliale, mais que, sous l'influence de la lumière, elles peuvent avoir aussi un mouvement propre le long des prolongements cellulaires; car elles sont des corps cohibants et ressentent l'action de la lumière, et ce sont elles probablement qui donnent l'impulsion, ou tout au moins concourent à rendre plus énergiques le mouvement du protoplasma de la cellule épithéliale.

On rencontre une différence marquée dans la cohésion des éléments de la couche neuro-épithéliale sous l'influence de la lumière et de l'obscurité. Dans les rétines qu'on a gardées dans l'obscurité, le bâtonnet et le cône de Schwalbe se détachent de la cellule de l'épithélium pigmenté, dont les prolongements subissent des lacérations dans leur tiers supérieur. Si on observe d'une manière attentive les rapports qui passent entre ces parties, on voit que les bâtonnets ne sont pas fortement serrés les uns contre les autres. Les prolongements de la cellule épithéliale sont minces et ne remplissent pas complètement l'espace entre deux bâtonnets. Cette lâcheté particulière dans les rapports de contiguïté permet au cône de s'avancer jusqu'à la base de la cellule.

Dans les rétines qui sont restées exposées à la lumière on

ne trouve pas de traces d'espace libre entre les membres externes des bâtonnets et les prolongements de la cellule épithéliale ; le cône est contracté, les différentes sections forment un tout continu, tellement qu'en détachant la rétine du fond de l'œil, tous les bâtonnets, la couche des cônes et souvent aussi celle des granulations externes restent adhérents à la couche épithéliale, qui adhère à la choroïde. L'espace laissé libre par la contraction des cônes est comblé, dans les rétines exposées à la lumière, par l'augmentation de la grosseur des prolongements cellulaires infiltrés de granulations et par l'agrandissement en sens transversal des bâtonnets.

Si je considère la position du pigment à l'obscurité, c'est-à-dire sa permanence dans le tiers inférieur des bâtonnets, je le vois s'arrêter à la limite supérieure de la lentille des cônes. Il est de toute évidence que les espaces qui existent à l'obscurité entre le membre myoïde du cône et le bâtonnet, sont comblés par un liquide qui doit se renverser dans les espaces lymphatiques environnants et les dilater, poussé qu'il est, sous l'influence de la lumière, par la contraction des bâtonnets de la cellule épithéliale, et par l'augmentation d'épaisseur que subissent les prolongements de celle-ci et le membre externe et interne des bâtonnets. Cette harmonie charmante, qui rend le mouvement d'un des éléments de la rétine si conséquent avec celui des autres, frappe par sa simplicité qui est le cachet des faits absolument vrais et nécessaires.

La figure 4 représente un octogramme rétinien qu'on a obtenu en soustrayant à la section A un faisceau de la lumière diffuse qui frappait la rétine ; dans les sections B le bâtonnet est plus bas, plus gros et plus contracté, dans le membre interne aussi bien que dans l'externe, la lentille se montre aussi plus écrasée ; le pigment a atteint le *maximum* de sa descente. Dans la section A, les trois sections des bâtonnets sont plus minces et allongées ; le pigment a atteint presque le tiers moyen du membre externe du bâtonnet. Les cônes sont cependant tous contractés de la même manière et se trouvent sur une même ligne ; cela prouve que, bien qu'à la lumière il se fasse la contraction des cônes en même temps que celle

des bâtonnets et de la cellule épithéliale, et la descente du pigment, ces trois faits ne se trouvent cependant pas sous la dépendance immédiate de la rétraction du cône.

Les grains externes dans la section A sont ronds, dans la section B un peu allongés; dans la section B, la ligne de la couche moléculaire externe est détachée de la partie inférieure des grains plus que dans la section A.

L'indépendance des éléments de la triade en rapport avec leur contraction mutuelle peut être observée aussi dans la figure 6, qui représente la rétine d'une grenouille soumise pendant cinq minutes à la lumière d'une bougie. Ici les cônes sont bien contractés, tandis que le bâtonnet et le pigment conservent la fonction qu'ils ont dans l'obscurité. Dans ces rétines le rouge rétinien est conservé.

La rétine soumise pendant vingt minutes (fig. 5) à la demi-obscurité montre une réaction plus avancée par rapport au bâtonnet et à la descente du pigment, tandis que la réaction du cône est au contraire moins prononcée.

Ces mêmes résultats sont donnés par la lumière agissant sur la rétine des autres familles d'amphibies. La figure 13 représente les éléments visuels, sauf la cellule épithéliale, de la *Salamandra maculata*, gardée pendant vingt-quatre heures dans l'obscurité; la figure 14 représente la rétine d'un individu de la même famille exposée pendant une heure à la lumière. On y trouve dans le bâtonnet et le cône les mêmes parties composantes, que nous avons décrites dans les éléments visuels de la grenouille. Le membre externe du bâtonnet est bien plus gros et relativement plus bas que chez la grenouille; sa section externe est contiguë à un corps luisant (*ellipsoïde*, fig. 13, *l*, *b*) entouré d'une petite quantité de protoplasma (membre myoïde) qui se continue dans le grain externe *g*, *e*, *b*, *g*, *e*, *c*; les cônes ont la même forme que chez la grenouille, mais ils sont dépourvus de gouttelettes huileuses; ils sont pour la plupart petits et mobiles, les immobiles ont une grandeur remarquable (fig. 13, *c*, *i*).

On doit faire une mention spéciale de la manière dont se comportent à l'obscurité quelques-uns des grains externes

des bâtonnets (fig. 13, *g*, *e*, *b*) ; ils dépassent de quelque peu la membrane limitante externe et vont dans l'espace qui est occcupé par les bâtonnets et les cônes dans les rétines exposées à la lumière. A la lumière ils sont rangés tous derrière la limitante externe, ou bien ils la dépassent de peu (fi. 14). Evidemment ce n'est pas le grain externe qui émigre dans l'obscurité, bien que là où cela arrive on relève un fait nouveau, l'immobilité de quelque bâtonnet dans les rétines de quelques familles de vertébrés. Comme le bâtonnet ne s'allonge pas dans l'obscurité, son grain reste à la même position que dans la lumière; les grains des bâtonnets mobiles sont déplacés avec la limitante et éloignés du plan externe de la rétine. C'est là la cause qui pousse le grain externe contre la couche des bâtonnets et des cônes. De sorte que dans la rétine des vertébrés on ne trouve pas que des cônes immobiles, mais aussi des bâtonnets qui ne présentent aucun mouvement.

Les cellules de l'épithélium de la rétine de la salamandre exposée à la lumière ont une faible cohésion avec les bâtonnets et les cônes, elles s'en détachent avec la même facilité que dans les rétines restées dans l'obscurité. Les membres externes des bâtonnets ont dans l'obscurité une belle couleur de pourpre, qui pâlit sous l'action de la lumière.

Dans la classe des oiseaux, les réactions de la rétine à la lumière et à l'obscurité suivent les mêmes lois que celles constatées chez les amphibies. La figure 32 représente l'aspect de la rétine de *Columbia Livia* après être restée pendant plusieurs heures dans l'obscurité. Le pigment est rétracté, le cône *g*, *o*, *c* atteint le tiers supérieur des bâtonnets; ceux-ci sont minces, allongés et coloriés en rouge pourpre. Dans les rétines exposées à la lumière le mouvement de descente des granulations pigmentaires des cônes et la contraction du bâtonnet (fig. 32) sont moins prononcés que dans les rétines des grenouilles; les bâtonnets sont décolorés. Morphologiquement les éléments visuels des rétines des oiseaux se différencient beaucoup de ceux de la rétine des grenouilles; les bâtonnets ont leur membre externe très grêle (*m*, *e*, *b*,

fig. 32) et sont longs; la lentille des bâtonnets *l*, *b*, est en forme d'ellipsoïde fort régulier; les gouttelettes huileuses sont souvent bien plus grandes que la lentille du cône; il y en a plusieurs qui sont colorées en rubis.

Dans les rétines des reptiles, qui n'ont ni bâtonnets ni rouge rétinien, on observe le même mode de contraction du cône à la lumière (fig. 12, *Testudo marina*) et la pigmentation sur une plus longue étendue des prolongements de la cellule épithéliale (fig. 11). Si on compare ces faits avec ce qu'on observe pour les éléments visuels d'une rétine du même animal tenue dans l'obscurité (fig. 9-10) on trouve que la réaction des éléments n'est pas bien intense. En cela donc la réaction physiologique de la rétine des reptiles s'approche de la réaction de la rétine des oiseaux plus que de celle des amphibies. C'est là encore une preuve des relations fort étroites entre la classe des reptiles et celle des oiseaux.

Le manque d'un des éléments de la triade visuelle n'implique donc pas une différence de réaction de la part des autres éléments. Ce fait, en harmonie avec l'autre observation, que chacun des éléments, dans des circonstances variées, peut réagir d'une manière différente (le pigment rétinien montre une migration plus accentuée à la demi-obscurité, la lumière de la bougie agit pendant quelque temps exclusivement sur le cône), est la meilleure démonstration du théorème que tout élément de la triade visuelle répond aux différentes stimulations physiques par une énergie individuelle et indépendante.

Chez les mammifères, à cause de la délicatesse des éléments de la rétine, les recherches de ce genre sont extrêmement difficiles; il est toutefois hors de doute que les éléments de la triade visuelle ne s'éloignent pas, chez eux, de la loi générale qui règle la réaction à la lumière et à l'obscurité; la figure 18 reproduit la cellule épithéliale pigmentée d'une rétine de lapin tenu *intra vitam* dans l'obscurité; le pigment est accumulé à la base de la cellule épithéliale; ses prolongements en sont dépourvus. Dans la figure 17 tirés d'une rétine exposée à la lumière, des granulations pigmentaires peu nombreuses sont infiltrées dans la base pigmentée, le long des prolonge-

ments cellulaires. Une suite de petits disques ronds sont dessinés dans le protoplasma d'une cellule épithéliale d'un lapin albinos (fig. 15) vue en surface. Ces disques ne sont pas autre chose que les sommets des bâtonnets restés adhérents aux prolongements de la cellule exposée à la lumière. Dans la fig. 16 tirée d'une rétine restée dans l'obscurité, à cause du peu de cohésion des éléments, aucun bâtonnet ne se trouve renfermé entre les prolongements de la cellule. Van Genderen Stort a rencontré chez la truie et chez l'homme la contraction des cônes à la lumière; c'est de même un fait bien connu que le rouge rétinien dans la rétine des mammifères et de l'homme disparaît à la lumière, et se reproduit à l'obscurité. La minceur extrême des bâtonnets rend un peu difficile la constatation de leur contraction; il m'a semblé assuré qu'elle n'est pas bien énergique, et qu'il n'est pas aussi facile de l'observer que sur les rétines des amphibies. De la même manière se comporte l'émigration du pigment et du cône, de sorte que les rétines des mammifères, par le peu de réaction de leurs éléments, se rapprochent plus des rétines des reptiles et des oiseaux que de celles des amphibies; et on peut dire même que l'intensité de réaction de la rétine des oiseaux et des reptiles forme un point de passage entre les amphibies et les mammifères.

La réaction excitée dans les éléments à mosaïque est différente pour chaque élément spectral; elle est en raison de la position de la lumière dans le spectre. Les figures 21 à 25 représentent les profils des éléments rétiniens capables de se contracter chez la grenouille, la rétine ayant été exposée pendant dix minutes à l'action des lumières spectrales rouge, jaune, verte, bleue, violette. La figure 21 représente les effets de la lumière rouge, les figures 22-23 donnent l'état de ces éléments sous l'influence de la lumière jaune et verte; des deux dernières figures 23-24, la première appartient au violet, l'autre à la lumière bleue. La cellule épithéliale en allant du rouge au vert, du violet au bleu, perd successivement en hauteur, tandis que des tresses de pigment s'étendent progressivement vers la limitante externe *m*, *l*, *e*; le mouvement de contraction

des bâtonnets devient plus visible dans la même mesure que la migration du pigment; les cônes présentent au contraire la même position dans toutes les figures.

On peut pourtant distinguer deux groupes de réactions de la rétine de la grenouille aux lumières spectrales, dont le premier comprend la réaction à la lumière rouge et jaune, le second la réaction à la lumière verte, violette et bleue. Pour les deux premières lumières la réaction de la cellule épithéliale du bâtonnet est peu marquée; dans les autres elle atteint le maximum; il m'a paru que les éléments assujettis à l'action de la lumière bleue présentent la plus grande réaction. Le rouge rétinien n'a pas présenté dans cette période de temps des changements saisissables, pas même sous l'influence des lumières les plus réfringentes.

L'action des différentes lumières chromatiques spectrales pendant vingt à vingt-cinq minutes, surtout lorsque la lumière est très intense, amène la descente de la granulation du pigment jusqu'à la plus grande limite de migration. Pour les lumières moins réfringentes le nombre des granulations qui descendent est moindre, tandis que pour les lumières à ondulations plus courtes des amas remarquables de pigment s'accumulent près de la limitante externe. Pendant ce laps de temps, aussi bien que pour un temps plus long, on remarque des différences constantes dans les contractions de la cellule épithéliale et du bâtonnet aux lumières de la partie droite et gauche du spectrum; la plus grande contraction a lieu pour les lumières de la partie gauche et elle est progressive; il m'a semblé en effet que, pour une même période de temps, le violet donne une migration de pigment plus intense que le bleu[1]. Il semble aussi que, pour quelque temps que l'action des lumières spectrales dure sur la rétine, jamais les réactions ne sont les mêmes pour les différentes lumières du spectrum.

1. Cette différence chronométrique de la réaction de la rétine au violet dépend probablement plus que d'un défaut d'observation, de la propriété qu'ont les milieux réfringents de disperser une grande quantité de rayons violets; c'est peut-être à cela qu'il faut rapporter aussi le peu de rapidité d'action du violet dans les premiers moments.

Le cône est le premier des éléments visuels à ressentir l'action minima initiale des lumières monochromatiques. Il est déjà bien contracté lorsque la cellule et le bâtonnet montrent à peine un commencement de réaction : il m'est arrivé rarement de saisir le commencement de sa contraction et cela seulement sous l'action de la lumière rouge. Après trois ou cinq minutes il n'a pas encore atteint le maximum de contraction.

Comme nous savons que la chaleur a une influence sur la rétine, il était important au premier chef de constater si la différence d'action des lumières spectrales tient de l'intensité différente des ondulations thermiques qui les accompagnent. Le pouvoir diathermique des milieux réfringents suffisait déjà pour mettre de côté cette hypothèse, qui fut démontrée absolument insoutenable. En effet, si on fait passer les rayons du spectre à travers des solutions diathermiques, les réactions propres des éléments visuels pour chaque lumière n'en sont point altérées. Non seulement l'intensité de la réaction mais aussi le temps nécessaire pour son évolution n'en sont point changés.

La vision des étoffes coloriées amène dans les éléments visuels de la rétine les mêmes réactions observées pour l'action des lumières spectrales. Pour des expériences semblables j'ai l'habitude de mettre la grenouille dans un endroit obscur, avec le dos couvert d'une étoffe noire, et je fais tomber la lumière solaire réfléchie au moyen d'un héliostat sur une étoffe en couleur placée devant l'animal. On obtient de la sorte, après dix minutes, les réactions que j'ai rendues d'une manière quelque peu schématiques dans les figures 27, 28, 29, 30, 31. Dans la figure 27 qui reproduit l'action de la lumière rouge sur les éléments visuels de la rétine, la contraction de la cellule épithéliale et du bâtonnet est peu marquée ; le pigment est descendu en bonne quantité au delà de la moitié des bâtonnets, d'où quelques granulations vont jusque près de la limitante. Dans la rétine qui a été exposée à la couleur jaune (fig. 28) le pigment en masse est arrivé au tiers inférieur du bâtonnet ; la base de la cellule

épithéliale est moins riche en pigment, moindre aussi est la hauteur de la couche qui se contracte. La figure 29 représente l'état de la couche à mosaïque de la rétine d'une grenouille soumise à l'action de la couleur verte; la réaction des éléments est encore plus marquée; il en est de même des figures 30-31 qui marquent un progrès de réaction. Les éléments rétiniens représentés dans la figure 31 ont ressenti l'action du violet clair. Une étoffe coloriée en violet de même intensité et saturation que la couleur spectrale donne une réaction moins marquée que celle qui est propre à la couleur bleue. Dans les cinq figures dont nous venons de parler, on a omis les cônes parce que ceux-ci atteignaient dans les rétines correspondantes le *maximum* de contraction.

Lorsqu'on étudie la réaction des éléments rétiniens aux lumières chromatiques obtenues par le passage de la lumière blanche à travers les verres colorés du commerce, on trouve des altérations des lois de réaction établies jusqu'ici. C'est que, dans ce cas, on n'a plus affaire à des lumières monochromatiques pures. Pour les verres que j'ai eu à expérimenter, la plus grande réaction était donnée par le vert, la plus légère par le bleu et par le jaune.

La lumière blanche et les lumières chromatiques agissent sur les éléments visuels aussi par voie réflexe : ainsi, si un seul œil est exposé à l'action de la lumière blanche, dans l'autre aussi on remarque la contraction des éléments de réaction de la rétine. Il en est de même pour les lumières chromatiques qui, non seulement excitent une réaction dans l'autre œil, mais produisent une réaction tout à fait pareille à celle des éléments influencés directement.

La couche à mosaïque de la rétine réagit non seulement à la lumière, mais bien aussi à toute cause capable d'amener dans la rétine une stimulation directe (compression, mauvaise nutrition, chaleur, strychnine), ou indirecte par l'intermédiaire du nerf optique (électricité, son, métaux, excitations mécaniques sur le corps de l'animal).

Dans les yeux soumis pendant vingt minutes à une compression toujours sur le même endroit, la rétine présente

un vrai octogramme. Dans les endroits de la rétine qui ont ressenti directement la compression (fig. 8), le pigment est descendu en tresses bien développées jusque près de la limitante externe : le bâtonnet est contracté, la granulation externe visiblement allongée, l'espace *c*, *l*, où ces granulations sont contenues, est dilaté, les grains externes, eux aussi, sont allongés; la contraction du cône n'est pas cependant en proportion avec la réaction qui a eu lieu dans les autres éléments. La figure 7 représente une partie de rétine à côté de l'endroit comprimé; sauf une descente assez marquée du cône, l'aspect est tout à fait celui d'une rétine restée dans l'obscurité. Si l'on compare entre elles les figures 7, 8, on voit dans la figure 7 la rétine en totalité moins épaisse que dans l'autre, ce qui est dû surtout à ce que les espaces lymphatiques entre les grains externes et les cellules nerveuses sont plus minces, et que les grains externes ainsi que les internes sont de forme ronde et plus serrés entre eux. La différence trouvée dans ces deux sections de rétine rappelle les changements que Denissenko a décrits pour l'épaisseur de la rétine et la forme des grains internes dans les rétines soumises à l'influence de la lumière.

Quant à l'action de la chaleur sur la rétine, je dois confirmer l'exactitude des études de Gradenigo. Dans toutes les grenouilles, où commence la rigidité thermique des muscles, la rétine présente des phénomènes pareils à ceux que produit la lumière blanche; le cône est toutefois le dernier à entrer en contraction ; le rouge rétinien demeure inaltéré.

La rétine d'une grenouille gardée longtemps dans l'obscurité, et soumise dans l'obscurité même pendant cinq minutes à un courant d'induction Duboys-Reymond au n° 10, présente les mêmes changements du bâtonnet, de la cellule épithéliale, du pigment et des grains que la rétine exposée à la lumière; les cônes conservent tout à fait, ou à peu de chose près, la position qu'ils ont dans l'obscurité; le rouge rétinien est intact. Après avoir laissé agir l'électricité pendant dix minutes, on commence à observer un indice de contraction dans les cônes, tandis que la cellule épithéliale et le bâtonnet

sont au maximum de réaction. On a une réaction de la triade visuelle aussi lorsqu'on met pour quelque temps l'animal en contact avec un arc galvanique, ou bien dans une caisse métallique contenant peu d'eau, ainsi que quand on soumet l'animal pendant plusieurs heures à l'influence de champs magnétiques développés par des électro-aimants puissants.

Lorsqu'on excite une grenouille pendant environ une demi-heure avec la pointe d'une épingle, ou qu'on la bat, ou qu'on lui donne des secousses, on observe dans la rétine une contraction très marquée des cônes. La contraction existe aussi dans les bâtonnets, mais moins marquée; les granulations du pigment rétinien s'infiltrent en tresses minces le long du membre externe seulement.

Les grenouilles qui ont séjourné longtemps dans la même eau, à la suite de la décomposition de celle-ci deviennent œdématiées et meurent. Si on tue l'animal dans les derniers moments de sa vie, la rétine présente une image caractéristique, qui est, je crois, l'expression de la mauvaise nutrition locale. Le pigment est descendu en amas considérables, jusque près de la limitante; il est déformé, constitué par des amas ronds, gras, irréguliers. Les cônes et les bâtonnets sont dans un état de réaction moyenne.

Un son, un bruit fort, prolongé, amène, par voie réflexe, la contraction des éléments visuels (fig. 20). Pour m'en assurer j'ai placé des grenouilles sous une grande caisse en fer-blanc, et là-dessus j'ai fait frapper sans interruption. Après une heure, le pigment en forme de tresses minces s'est infiltré dans tout le membre externe du bâtonnet, qui est un peu contracté; le cône au contraire atteint déjà le *maximum* de contraction. Lorsque le bruit a agi pendant deux heures, la granulation pigmentaire, toujours en forme de tresses minces, est descendue jusque près de la limitante.

Prof. Angelucci.

(*A suivre.*)

EMPLOI DE L'ANTIPYRINE

DANS

L'ÉNUCLÉATION DU GLOBE OCULAIRE

PAR

Le Dr CHIBRET

Au dernier congrès de la Société française d'ophtalmologie, en mai 1888, le docteur Grand-Clément, de Lyon, a insisté sur les avantages de l'antipyrine employée en injection sous-cutanée dans les affections des yeux.

Utilisant dans le même but les mêmes injections depuis novembre 1887, je puis confirmer complètement les faits avancés par Grand-Clément, et je désire y ajouter une nouvelle et précieuse indication de l'antipyrine.

Chacun sait les douleurs et surtout les hémorragies qui suivent l'énucléation. Ces hémorrhagies obligent à serrer outre mesure le bandeau compressif, et néanmoins le sang s'écoule presque toujours, infiltrant les tissus de l'orbite, retardant la guérison et diminuant la résistance des tissus en cas d'infection.

J'ai eu l'idée, depuis quinze mois, de prévenir ces accidents en pratiquant sous la conjonctive une injection d'antipyrine deux minutes avant l'énucléation.

Voici la façon de procéder :

Une seringue de Pravaz est remplie de la solution suivante :

R.	Antipyrine	1 gr.
	Chlorhydrate de cocaïne	0,02 centigr.
	Eau distillée	2 gr.

Cette seringue est employée à injecter la solution dans les quatre méridiens principaux de l'œil; le liquide est injecté sous la conjonctive à 2 ou 3 millimètres du limbe, l'aiguille étant dirigée vers le pôle postérieur du globe oculaire. On obtient de la sorte une sorte de chémosis peu dou-

loureux si l'on a, au préalable, instillé quelques gouttes de cocaïne pour anesthésier la conjonctive. Dans le cas contraire, l'injection d'antipyrine est très douloureuse pendant les quelques secondes qui précèdent l'action anesthésiante de la cocaïne contenue dans le liquide injecté.

L'opération se pratique ensuite selon les règles ordinaires : elle est plutôt facilitée que rendue difficile par le chémosis qui a pour ainsi dire isolé les plans à disséquer.

Après l'opération, on est frappé de la façon rapide avec laquelle le sang s'arrête. Le lendemain le malade déclare n'avoir pas souffert depuis son opération; on constate l'absence de caillots et d'hémorragie. Les jours suivants, la réunion s'opère presque sans suppuration; elle est complète dans la journée vers le cinquième jour.

Il m'est arrivé de rencontrer un de mes malades énucléé le matin, et qui, au lieu de garder la chambre, se livrait aux plaisirs d'une longue promenade sans réussir à provoquer une hémorragie qu'il avait certes bien méritée et dont l'antipyrine seule avait pu le préserver.

Avant d'employer l'antipyrine, j'avais l'habitude d'injecter la cocaïne sous la conjonctive suivant les indications de Gorecki. Je puis affirmer que pour l'énucléation l'antipyrine est aussi efficace contre les douleurs et l'hémorrhagie post-opératoire que la cocaïne l'est contre la douleur provoquée par l'opération.

Elle est donc indiquée aussi bien dans les cas où l'on emploie l'anesthésie générale par le chloroforme que dans ceux où l'on se contente de l'anesthésie locale par la cocaïne.

Dr Chibret.

OSSIFICATION TOTALE DE LA CHOROIDE

GLAUCOME SYMPATHIQUE
DANS UN ŒIL PRIMITIVEMENT OPÉRÉ DE CATARACTE
RUPTURE SPONTANÉE DE LA CICATRICE
ÉNUCLÉATION DE L'ŒIL SYMPATHISANT. — GUÉRISON

PAR

Le Dr P. RUIZ (de Séville)

Le nommé François de la R..., âgé de soixante-treize ans, journalier, né à Ballulos, province de Séville, s'est présenté à la consultation publique des maladies des yeux de l'hôpital de Séville le 6 décembre courant.

Il raconte avoir perdu l'œil gauche à la suite d'un traumatisme il y a vingt-cinq ans, et avoir été opéré de cataracte sénile du côté droit en 1873, recouvrant une vision parfaite, puisque avec le verre approprié il pouvait lire facilement les caractères ordinaires des journaux.

Depuis cette époque, aucun accident ne lui était arrivé jusqu'au mois de juillet dernier, où il commença à ressentir autour des deux orbites, et surtout du côté droit, des douleurs aiguës qui revenaient par crises en s'augmentant graduellement jusqu'au point de le priver de tout sommeil.

Ces douleurs s'accompagnaient de larmoiement abondant, de rougeur de l'œil droit, de cercles coloriés vus autour des lumières et d'une diminution de la vision si progressive qu'aujourd'hui il peut à peine se conduire.

Il faut noter, et cela a son importance, que depuis quinze jours ses douleurs se sont beaucoup amendées, mais le trouble visuel persiste et même augmente.

A l'examen physique on peut constater ce qui suit :

L'œil droit est le siège d'une vive injection conjonctivale qui retentit jusqu'aux paupières légèrement gonflées et semi-collées par une sécrétion muco-purulente.

La sclérotique présente une coloration violacée tout autour de la cornée, plus prononcée toutefois à la partie supérieure.

La cornée est trouble et insensible au toucher, et la chambre antérieure, aussi très louche, ne permet que difficilement de voir la pupille qui se trouve dilatée et immobile, présentant à sa partie supérieure une large échancrure due à l'iridectomie faite pour l'extraction de la cataracte.

Dans la moitié supérieure du limbe scléro-cornéen il existe une cicatrice grisâtre résultant de la même opération, et si on observe attentivement, on voit à l'œil nu, et mieux encore avec la loupe, un petit sillon béant de deux à trois millimètres de longueur, juste au sommet de l'ancien lambeau, qui est légèrement soulevé, permettant la filtration partielle de l'humeur aqueuse.

On voit donc clairement que la cicatrice a été brisée par l'excès de la pression intra-oculaire, et qu'à ce fait a été due l'amélioration que le malade dit avoir éprouvée quinze jours auparavant.

L'acuité visuelle était si réduite qu'on ne pouvait la mesurer; le malade ne pouvant compter les doigts à aucune distance, il ne voyait que l'ombre produite par le passage d'une personne, mais pas plus.

Par les mêmes raisons, le champ visuel ne put pas être pris.

A l'ophtalmoscope l'œil était inéclairable.

L'œil gauche atrophié était si profondément enfoncé dans l'orbite qu'on avait de la peine à écarter les paupières; mais en les ouvrant on pouvait le voir réduit à un petit bouton blanc dans lequel on apercevait très bien les dépressions correspondant aux quatre muscles droits.

Cet œil était très sensible au moindre attouchement.

Mon diagnostic fut celui de glaucome sympathique, et à mon avis l'énucléation du moignon s'imposait d'urgence.

Je conseillai au malade de rester à l'hôpital pour se faire opérer; il accepta et fut placé dans la salle Sainte-Lucie.

En attendant je lui prescrivis des instillations fréquentes de collyres d'ésérine et de pilocarpine alternativement.

Le lendemain je me rencontrai avec mon confrère et ami, le professeur Fal, chargé de ladite infirmerie, et nous procédâmes à l'énucléation du moignon sympathisant.

L'opération fut faite par le procédé de Galezowski sans présenter rien de particulier; l'hémorragie, très petite, fut facilement arrêtée, et les sutures de la conjonctive furent placées.

On prescrit au malade une potion avec l'hydrate de chloral pour prendre le soir s'il le fallait, et la continuation de l'ésérine et de la pilocarpine à l'œil droit.

Après cela nous fîmes l'examen de l'œil énucléé.

Il était réduit à la moitié environ de son volume.

Ayant ouvert la sclérotique dans le sens antéro-postérieur, nous trouvâmes que la chambre antérieure n'existait plus, la cornée et l'iris fondus ensemble et dégénérés touchaient la face antérieure du cristallin qui gardait sa place opacifiée.

Celui-ci était encadré par le cercle ciliaire, mais un cercle ciliaire particulier; c'était un véritable anneau osseux qui faisait la base d'une coque hémisphérique complète, représentant la choroïde; dans son intérieur, il y avait encore un peu d'humeur vitrée, ratatinée et opacifiée.

Il y avait donc une ossification complète de la choroïde.

Il ne lui manque pour être totale que deux petits trous vers le fond de la coupe qu'elle représente, l'un appartenant à l'entrée du nerf optique et l'autre encore plus petit à la région de la macule.

En réalité, c'est celui-ci, tout petit, le seul qui manque pour que notre coupe choroïdienne soit aussi complète qu'elle peut l'être, puisque l'autre trou appartenant à l'entrée du nerf optique ne pouvait être fermé, étant donné qu'au niveau de la pupille la choroïde n'existe pas.

Le malade n'a rien présenté de particulier, les suites de l'opération se sont très bien passées et la cicatrisation est tout à fait finie.

Quant à l'œil droit, voici son état :

Les paupières sont souples, propres et s'ouvrent avec facilité.

La conjonctive qui ne présente plus de rougeur est parfaitement transparente et laisse voir la sclérotique d'un blanc nacré; il n'y a pas la moindre injection périkératique.

La cornée est claire, l'humeur acqueuse transparente et la pupille mobile, quoique encore un peu paresseuse.

Dans le limbe conjonctival on n'aperçoit plus que la cicatrice grisâtre semi-circulaire du lambeau de la cataracte, cicatrice qui s'est nouvellement refermée et consolidée.

On ne dirait pas que cet œil est celui que nous vîmes il y a vingt jours.

L'acuité visuelle prise aujourd'hui permet au malade de lire à 5 mètres, et avec le verre de + 10 dioptries, les caractères n° 100 de l'échelle de Galezowski.

Je n'ai pas pris le champ visuel de crainte de fatiguer par un exercice soutenu cet œil encore délicat, mais je suis sûr qu'il s'est bien amélioré.

Je me permets d'espérer que d'ici quelques jours le corps vitré se sera complètement éclairci et notre malade gagnera encore plus dans sa faculté visuelle qui a été sérieusement compromise.

Cette observation m'a paru intéressante à trois points de vue :

1° Parce qu'on ne trouve pas tous les jours des ossifications si complètes de la choroïde;

2° Par le fait de voir éclatée, par l'effet de la pression intra-oculaire, une cicatrice cornéenne qui datait de douze ans;

3° Par l'heureux résultat que nous avons obtenu dans la vision de l'œil droit, ce qui prouve une fois de plus l'utilité d'énucléer de bonne heure les moignons oculaires.

Dr Ruiz.

SOCIÉTÉ D'OPHTALMOLOGIE DE PARIS

Séance du 4 décembre 1888

PRÉSIDENCE DE M. CHEVALLEREAU

M. Despagnet, secrétaire, lit le procès-verbal de la séance précédente qui est adopté.

M. G. Martin (de Bordeaux), au sujet du travail présenté à la séance du 3 octobre 1888 par M. Chauvel **sur la myopie et l'astigmatisme**, adresse un travail ayant pour titre : **Des rapports de la myopie avec l'astigmatisme**, qui est renvoyé à une commission composée de MM. Gillet de Grandmont, Hubert, Chauvel, rapporteur.

M. Vacher (d'Orléans) pose sa candidature au titre de membre correspondant national de la Société, et envoie à l'appui le mémoire suivant : **De la suture de la cornée**, qui est renvoyé à une commission composée de MM. Duboys de Lavigerie, Trousseau, Valude, rapporteur :

M. Chauvel lit son rapport sur le travail de M. Maréchal (de Brest) présenté à l'appui de sa candidature au titre de membre correspondant national. Il donne préalablement lecture de la partie suivante de ce travail :

M. Maréchal (de Brest). **Recherches des daltoniens dans le recrutement maritime.** — Depuis 1881, époque où ces différents documents ont été réunis pour mieux libeller les détails de l'épreuve optométrique d'admission au service de la flotte, aucun changement essentiel n'y a été apporté par le règlement; on l'a laissé quelque temps sommeiller, mais quand il a été de nouveau prescrit de l'appliquer, les exigences ont été quelque peu restreintes.

Pour établir actuellement l'aptitude à la perception des formes, le n° XV de l'échelle de Snellen, vu à deux mètres, est devenu l'optotype d'épreuve réglementaire, et encore l'acuité visuelle 2/5 qui lui correspond n'est-elle plus réclamée que pour un seul œil quel qu'il soit, celle de 1/5 étant admise pour son congénère. Cette tolérance vise surtout les myopes qui sont si souvent les victimes intéressantes du travail appliqué.

Mais à ces concessions précises, si éloignées des conditions pri-

mitivement imposées (optotype XII, reconnu à deux mètres par les deux yeux), paraît devoir s'arrêter la tolérance de l'autorité qui, sans parler de l'exploration utile du sens de la lumière, a maintenu l'obligation — formulée toutefois encore assez vaguement — pour les marins d'avoir un sens chromatique suffisant (?).

Résumons donc les données principales que l'expérience a permis de recueillir depuis la publication de l'instruction à l'usage des conseils de revision maritimes.

Tout examen de la sensibilité visuelle pour la lumière blanche et les couleurs, venant après celui de la perception des formes ou acuité visuelle, fait dans l'obscurité afin d'uniformiser les épreuves et d'écarter de suite toute infirmité primordiale de l'appareil oculaire (amétropie, amblyopie, héméralopie), comportera, surtout pour les couleurs, une exploration à deux degrés.

Le premier (analyse qualitative) arrêtera sûrement tous les cas de viciation radicale, qu'elle soit exécutée *de jour*, par les écheveaux de Holmgren, la carte de Daaë, ou les divers pigments colorés de Dor, Barthélemy, ou les cartons à contrastes de Pflüger — ou *de nuit*, à l'aide de cônes lumineux et colorés analogues aux feux de Bengale — ou des pigments plus ou moins saturés, éclairés par réflexion ou bien par transparence et alors d'une dimension calculée [1] en fonction de la distance supposée des objets à reconnaître.

Le deuxième degré (analyse quantitative) entraîne l'usage de mires colorées sur fonds variés; nous avions provisoirement (1881) proposé de s'en tenir à la mire de 0mm,003 de diamètre pour l'épreuve à deux mètres, mais nous avons toujours pensé que l'on pouvait sans dommage aller jusqu'à 0mm, 005.

Le choix des types plus ou moins saturés a été longtemps discuté; la pratique seule conduira à des types bien caractérisés.

A vrai dire, on n'a à se préoccuper que de la cécité rouge-vert, car ces deux couleurs paraissent suffire à tous les besoins actuels pour la route et les signaux.

Nous croyons devoir insister sur l'importance d'une appréciation sérieuse du *vert*, deux mots suffiront pour justifier cette opinion.

La loi de Purkinge nous apprend que, sauf au premier degré de la sensation (minimum chromatique perceptible), le vert, plus réfrangible que le rouge, exige un éclairement plus considérable [2], la sensation en étant du reste moins intense, c'est-à-dire s'effaçant plus vite, ce qui, joint à la qualité de *couleur complémentaire du*

1. Voir la notice sur notre appareil présenté à Londres en août 1881, p. 14 de la note, l'annexe et l'instruction résumée de novembre, même année.

2. Voir *Lumières et Couleurs*, du professeur Charpentier, tableau et schémas des *Fractions différentielles*, pp. 315 et 316, fig. 1849, et schémas A et B, p. 231, fig. 21.

rouge, augmente encore les chances de confusion chez les viciés.

Ainsi, d'une part, nécessité absolue d'obtenir la preuve d'une notion exacte et rapide de la couleur verte ; c'est la part de l'examen.

D'autre part, choix des dispositions propres à fournir cette sensation puissante et éviter le plus possible dans la pratique toute inattention ou confusion parfois si grave dans ses conséquences.

C'est une question d'outillage pour toutes les professions qui emploient des signaux avec objets colorés ou dans lesquelles il faut juger sûrement, par la seule coloration, des qualités d'un objet.

A. — Nous avons déjà indiqué, dans notre *Instruction résumée pour l'École navale* (paragraphes 12 et 13 et remarques suivantes), que dans l'épreuve II de Holmgren (voir son mémoire, page 122) l'examiné qui confond le pourpre clair avec le vert ou le gris et, dans celle de Daaë (voir notre traduction annexée, page 9), celui qui, sur la carte du médecin de Krajerö, approuve les lignes trois et quatre, sont aveugles ou du moins viciés à l'égard du *vert*. De plus ces mêmes examinés désigneraient aussi comme appartenant à la même couleur les lignes cinq, six, sept, neuf, fournissant l'indice supplémentaire d'une oblitération sensorielle pour le rouge.

L'épreuve du contrôle par les tables de Stilling ou de Bruno-Kolb confirmeraient certainement cette dyschromatopsie.

Mais ce qui la confirmerait sûrement, ce serait la comparaison de l'épreuve par les objets colorés avec ceux qui ne le sont pas, et ne présentent que des degrés variables d'éclairement, tels, par exemple, que les différents types de l'épreuve pour le sens isolé de la lumière de Parinaud.

Nous avons pu effectuer cette dernière épreuve bien nette par l'usage de nos hémi-disques.

Il faut du reste se défier de conclure légèrement à la rareté de la cécité pour le vert, d'après certains cas, bien observés sans doute, mais exceptionnels, où le vert est signalé comme la couleur entraînant le moins d'hésitations, tel le cas d'Alexandre cité dans la récente brochure (juillet 1888) du docteur A. Favre, de Lyon.

B. — Ces cas sont plus fréquents qu'on ne croit. Nous avons indiqué un petit moyen de comparaison que nous avons proposé pour permettre le contrôle immédiat à bord d'un feu coloré surgissant au loin avec ceux placés près de l'observateur, moyen analogue à celui que les employés de chemin de fer possèdent dans les lanternes qu'ils ont toujours sous la main, analogue aussi au type des pavillons dont on a pris dans la marine l'habitude de placer toujours un tableau à portée des timoniers chargés des signaux de jour. On ne saurait croire, lorsqu'on ne l'a pas éprouvé soi-même, combien les circonstances extérieures peu-

vent modifier les couleurs, les éteindre ou les transformer; c'est ainsi que, dans les marines du Nord, qui parcourent souvent des passages brumeux, on fait usage de fanaux colorés, mais de tons peu saturés; ces feux sont très facilement dénaturés par le voile du brouillard que leur luminosité plus vive est destinée à percer, et cette altération des feux de position a été relevée comme l'origine positive d'erreurs de route et de collisions funestes [1].

Il n'est pas oiseux d'insister sur l'opportunité qu'il y aurait à renforcer spécialement l'éclairage du feu vert en gardant des écrans transparents et des tons d'une saturation uniforme pour tous les navires ou phares, et aussi sur celle de masquer la flamme elle-même par un petit disque en verre dépoli, afin de n'avoir qu'un éclairage bien égal par réflexion, et non pas une mire d'un ton très clair au centre et sombre à la périphérie, d'où diminution manifeste dans l'homogénéité et la netteté du signal coloré.

En résumé, ces observations présentées, nous croyons que l'exploration du sens chromatique peut être faite avec une exactitude suffisante, pourvu que l'on assure l'isolement du sujet en expérience de tout repère étranger à la sensation dont on doit se rendre compte. Le contrôle réciproque et bien facile de plusieurs procédés, pourvu que la méthode générale de *comparaison* préconisée par le professeur Holmgren reste appliquée dans ses principes, enlève aujourd'hui à cette épreuve l'apparence aléatoire dont certaines critiques l'avaient légèrement gratifiée; enfin la véritable épreuve du terrain, conduite d'après les règles de cette méthode, telle qu'on l'impose aux apprentis pilotes (avec pavillons, feux de position, reconnaissance immédiate du passage à travers les secteurs diversement colorés, etc.), sera toujours, en cas de doute, le contrôle suprême et indiscutable.

Constatons enfin que ces explorations méthodiques et précises sont encore les meilleurs moyens d'initiation à employer pour les sujets atteints d'une perversion congénitale ou acquise du sens chromatique.

Le docteur A. Favre a réuni dans son récent mémoire plusieurs cas de redressement assez complets et persistants de ce sens par un entraînement bien conduit et persévérant. Ce fait doit être un encouragement pour ceux qui, bien avisés, auront à temps découvert et traité leur infirmité et surtout sera pour les conseils de revision un motif sérieux de se prononcer suivant les cas sans hésiter sur l'élimination ou l'ajournement.

1. P. Bert a insisté depuis longtemps sur ces faits que les épreuves de terrain varient à l'infini, que la physique explique sans avoir toutefois encore indiqué de moyens simples et pratiques d'y remédier.

Nous savons bien que cette façon d'explorer la vision n'est pas de la dernière perfection, qu'elle subit des critiques et qu'elle n'a pas la précision d'une épreuve de laboratoire; mais, outre qu'elle est susceptible d'être améliorée graduellement et qu'on peut toujours, après comparaison pratique et sérieuse, et préférence dûment justifiée, lui substituer d'autres méthodes, il convient de remarquer à quels besoins elle doit répondre.

Nous l'avons déjà dit, au conseil de revision, le médecin a pour mission de faire sauter aux yeux des membres *qu'il assiste* l'infirmité dont l'existence lui paraît scientifiquement prouvée. Or, l'autorité n'abandonne pas volontiers au *médecin seul* une aussi importante prérogative que celle de l'admission au service ou à la réforme. Il faut que l'homme de l'art, dans une épreuve nécessairement sommaire, suffisamment exacte, se fasse une opinion juste et puisse en démontrer la valeur à l'aide de preuves accessibles à tous les juges et choisies autant que possible dans le domaine des actes obligatoires et habituels de chaque spécialité, d'où la prééminence des épreuves dites de terrain ou le plus possible assimilées, d'où la préférence accordée jusqu'ici aux méthodes optométriques (Snellen, Giraud-Teulon, Holmgren), en dépit des critiques, sur d'autres méthodes (les optomètres Loiseau, Badal, Maurice-Perrin, les points lumineux de Charpentier, etc.) d'un emploi restreint, paraissant jusqu'ici exclusivement limitées aux laboratoires et surtout à toutes celles qui prétendent substituer à la vision à grande distance dans les conditions ordinaires de la vie, conditions que tout le monde croit pouvoir apprécier, l'exploration *à courte distance* par des instruments ingénieux, d'une grande précision scientifique sans doute, mais inaccessibles au plus grand nombre.

Tout ce que l'étude du sens des couleurs renferme encore de théorique, tout autant que la part d'aléa dont chaque examiné veut bénéficier du chef de son accommodation et de l'éducation du sens, comme il profite ailleurs de sa tension cérébrale, justifient encore, il faut bien l'avouer, la résistance que trouvent à s'établir les méthodes les plus récentes.

M. Chauvel, rapporteur. — Messieurs, vous connaissez tous la part importante qu'a prise notre confrère à l'adoption d'épreuves du sens chromatique chez les marins, officiers surtout et pilotes. On lui doit un appareil fort ingénieux qui permet de constater publiquement, devant le conseil de revision, les défectuosités que peut présenter, sous ce rapport, le sujet en examen. Il n'est pas besoin de rappeler de quel intérêt puissant est, pour la marine, la perception exacte de signaux destinés à régler la marche des navires; il n'est pas besoin de dire combien sont variables les conditions

physiques, les conditions de terrain, dans lesquelles doit se faire l'appréciation des couleurs.

S'il est impossible dans une seule épreuve de réaliser ces conditions multiples, au moins faut-il qu'elle apporte, non seulement au médecin mais aux membres non médicaux du jury, la conviction que l'examiné est ou n'est pas impropre au service. C'est pour cela que ces instruments ingénieux, précis, mais qui substituent l'*exploration à courte distance à la vision à grande distance*, condition ordinaire de la vie, seront toujours difficilement acceptés par l'*autorité*, qui ne veut pas abandonner au médecin seul une prérogative aussi importante que l'admission au service ou à la réforme.

Pour l'acuité visuelle, le taux de 1/2 a été depuis 1881 abaissé à 2/5 pour un œil, 1/5 pour l'autre (sans lunettes, bien entendu); mais on a maintenu l'obligation d'un sens *chromatique suffisant*. Ainsi que le remarque le Dr Maréchal, l'épreuve faite dans l'obscurité doit comprendre deux parties : l'analyse *qualitative*, reconnaissance par comparaison, et l'analyse *quantitative*, à l'aide de mires colorées sur fonds variés, ayant de 3 à 5 millimètres de diamètre pour la distance de 2 mètres. Pour le choix des types, la pratique seule y conduira peu à peu.

En somme, le rouge et le vert étant les seules couleurs utilisées pour les signaux, c'est leur distinction sûre qu'il importe de vérifier. Le *vert* surtout doit être exactement reconnu parce qu'il exige un éclairement plus considérable et que la sensation s'en efface plus vite. L'appareil de notre confrère permet de se rendre compte rapidement de l'état de la vision du sujet, mieux que les épreuves d'Holmgrem et de Daaë. Pour lui, la cécité pour le vert ne doit pas être regardée comme aussi rare que certaines observations (Dr A. Favre, de Lyon) pourraient le faire supposer. Il indique, au reste, un moyen d'éviter, de diminuer les erreurs, en renforçant l'éclairage des feux verts et en leur donnant une saturation uniforme par l'interposition d'un petit verre dépoli devant la flamme du fanal.

Une condition nécessaire est l'isolement du sujet de tout repère qui puisse lui venir en aide; au besoin, on aura recours à plusieurs épreuves se contrôlant mutuellement, aux épreuves de terrains telles qu'on les fait subir aux apprentis pilotes. A ce travail sur la recherche des daltoniens dans le recrutement maritime, notre confrère a joint des extraits fort intéressants des rapports qu'il a eu l'occasion d'adresser au ministre de la marine sur la dyschromatopsie dans la flotte. Je regrette de ne pouvoir que vous les signaler; en faire une complète analyse me conduirait à la discussion des questions encore à l'étude sur la physiologie de la vision des couleurs.

Vous connaissez les travaux et le mérite de M. le Dr Maréchal; je ne puis que vous recommander sa candidature au titre de correspondant national de notre Société et le renvoi de son travail à votre comité de publication.

M. Gillet de Grandmont. **Opération de l'entropion fonctionnel.** — Sous le nom d'entropion fonctionnel, je désigne l'entropion qui apparaît chez le vieillard à la paupière inférieure et seulement sous les contractions de l'orbiculaire.

Si l'affection est au début, un seul œil est généralement atteint, et ce n'est que sous l'influence d'un violent effort de l'orbiculaire que l'on voit le bord libre de la paupière inférieure se luxer en dedans, entraînant avec lui le cartilage tarse, tandis que les cils viennent se loger dans le cul-de-sac. Mais ce phénomène n'est que passager, car les paupières, en s'entr'ouvrant, réduisent cette luxation pour peu que les muscles élévateurs et sourciliers, qui contribuent à l'agrandissement de la fente palpébrale, entrent simultanément en action.

Si l'affection, au contraire, est confirmée, les deux yeux sont atteints, l'entropion se produit au moindre clignement des paupières et résiste à l'action combinée de l'élévateur et du sourcilier. Il ne se réduit que si le doigt vient à la fois presser la région du cul-de-sac et abaisser la paupière inférieure.

Pour certains auteurs, la cause de cet entropion réside dans la contraction exagérée des fibres du muscle de Riolan, ou portion cilière de l'orbiculaire. Pour d'autres, c'est à la flaccidité toujours croissante de la peau chez le vieillard qu'il faut attribuer le développement progressif de cet entropion.

A ces deux causes qui, de toute évidence, concourent à la production de ce phénomène, il faut ajouter la distention et la mobilité du ligament large, suspenseur du cartilage tarse. Cette mobilité a pour origine la résorption sénile du tissu conjonctif qui fixe solidement, chez l'adulte, le ligament large aux fibres de l'orbiculaire et, par suite, à la peau.

Si l'on veut bien se souvenir que le cartilage tarse inférieur revêt la forme d'une bandelette, dont la hauteur uniforme dans toute son étendue ne dépasse pas, suivant Sappey, 4 millimètres, qu'il est fixé, par son extrémité interne, aux deux branches du tendon de l'orbiculaire, et, par son extrémité externe, à la base de l'orbite, au moyen d'un tissu fibreux résistant (ligament palpébral externe), on comprendra que le cartilage tarse est comme supporté par un axe rigide horizontal, autour duquel il peut tourner pour peu qu'il soit sollicité par la contraction des muscles de Riolan.

Me basant sur ces notions anatomo-pathologiques, j'ai cherché à combattre cet entropion, en rétablissant les connexions que la vieillesse avait fait perdre, et j'y suis arrivé par le procédé fort simple des *ligatures horizontales*.

Mais, avant d'exposer le mode opératoire, je tiens à déclarer que j'avais éprouvé des mécomptes, dans l'entropion fonctionnel, avec toutes les opérations préconisées contre l'entropion en général : excision, déplacement des téguments, cautérisation ignée, etc.

L'opération de Holtz, que l'un de mes élèves, le Dr Giraud, a contribué à vulgariser en France par sa thèse inaugurale, et qui est une modification heureuse du procédé d'Anagnostakis, m'a rendu les plus grands services dans toutes les formes d'entropion granuleux ; mais elle a presque toujours été, quelques mois après, suivie de récidive dans l'entropion fonctionnel.

Voici en quoi consistent les *ligatures horizontales :* trois fils antiseptiques, portant à chacun de leurs extrémités une aiguille courbe, sont suffisants pour cette opération. Les deux aiguilles du premier fil, introduites dans le fond du cul-de-sac conjonctival inférieur, à une distance d'environ 6 à 8 millimètres l'une de l'autre, viennent ressortir à 3 ou 4 millimètres l'une de l'autre à la peau à 3 ou 4 millimètres du bord libre de la paupière. Là, les fils sont noués fortement. Répétées de la même façon deux autres fois, ces sutures, en ressortant sur la même ligne parallèle au bord palpébral, forment un petit sillon qui rappelle celui qui existe à l'état normal chez le vieillard, et elles donnent une réduction immédiate de l'entropion, que les contractions violentes de l'orbiculaire ne peuvent plus reproduire.

Les fils antiseptisés par le sublimé peuvent séjourner dans les tissus plus de deux mois sans déterminer d'irritation. Ils tombent d'eux-mêmes sans déterminer de cicatrice, mais on peut les exciser dès que l'on a constaté l'adhérence de la peau avec les parties profondes de la paupière.

M. Gorecki. — Il me paraît important, dans l'opération proposée par M. Gillet de Grandmont, de passer au-dessous du cartilage tarse et de comprendre une plus grande largeur de tissus dans le cul-de-sac que dans la peau. L'effet de cette suture est de rapprocher la corde et la tangente, c'est-à-dire de rétrécir l'arc de la paupière au-dessous du cartilage, par conséquent de tendre à produire un entropion de cette partie de la paupière, entropion auquel résiste le cartilage placé au-dessus, de telle sorte qu'il se trouve dans un état relatif d'ectropion ou de renversement en dehors. — Si, au contraire, on faisait ces sutures à travers le cartilage, au

bord ciliaire par exemple, on aurait une exagération de l'entropion au lieu d'en avoir la guérison.

M. VIGNES. **De l'emploi du naphtol en thérapeutique oculaire.** — Depuis les travaux du professeur Bouchard, le naphtol tend à prendre un rang de plus en plus important en antisepsie. Les recherches de M. Vignal ont démontré qu'à la dose de 1 à 2 centigrammes pour mille, il empêche les cultures des staphylocoques aureus et albus et des gonocoques; qu'à la dose de 15 milligrammes à 3 centigrammes, il arrête le développement de ces schizomycètes pathogènes. M. Park, au congrès des chirurgiens américains, est venu affirmer la résistance absolue qu'il oppose au développement des bactéries : seules, de différentes cultures mises en présence des principaux antiseptiques, celles qui contenaient du naphtol dans la proportion de 1 p. 1,000 ne présentaient aucune trace de vie microbienne.

Dans le domaine clinique, mentionnons tout d'abord l'emploi qu'en a fait, dans la conjonctivite purulente, et en particulier dans celle des nouveau-nés, M. Budin, auquel nous sommes redevables de l'introduction de ce microbicide en ophtalmologie. Notre collègue, M. Valude, a confirmé en majeure partie les conclusions du travail de M. Budin. Enfin M. Reverdin a, tout récemment, fait connaître à la Société médicale de la Suisse romande, les résultats très encourageants qu'il a obtenus par l'usage du naphtol en chirurgie générale. Parmi les antiseptiques, nombre ont une action très irritante sur l'œil et par cela même nous ne pouvons mettre à profit leurs propriétés.

Les solutions de sublimé ne font pas exception, et certains d'entre nous, ainsi qu'il résulte de la discussion qui, dans notre séance du mois d'octobre, a suivi la très intéressante communication de M. Gillet de Grandmont, ont été à même d'observer les troubles cornéens qui accompagnent parfois son emploi.

Le naphtol n'a pas d'action sur la membrane transparente et, lors des recherches de MM. Budin et Vignal, recherches que j'ai pu suivre avec attention, j'ai été frappé de la tolérance de l'œil pour ses solutions. Aussi, étant donné son pouvoir désinfectant et bien persuadé que, si l'asepsie peut nous suffire, l'antisepsie doit, dans certaines conditions déterminées, nous être encore d'un plus grand secours, je n'ai pas hésité, dès cette époque, à utiliser les propriétés antiseptiques des solutions de naphtol.

Depuis cinq mois, j'en ai fait un usage exclusif dans certaines conjonctivites, pour les lavages et les pansements chez mes opérés de cataractes, avancement musculaire, etc., d'une solution à 1 pour 2,500 avec 2 grammes d'alcool.

Les instruments baignent dans ce même liquide qui n'a pas l'inconvénient d'émousser leur tranchant.

De ce que j'ai observé, je crois, dès à présent, pouvoir affirmer que les solutions de naphtol ne sont nullement irritantes pour l'œil et qu'à ce titre, elles seront pour nous un précieux antiseptique.

Cependant, comme dans ce laps de temps je n'ai eu à ma disposition qu'un matériel clinique restreint (quinze opérations), je m'astreins à des réserves : d'abord, parce qu'il faut toujours compter avec la série ; puis, parce que les recherches du professeur Gayet nous ont appris combien la vie parasitaire est active dans les replis conjonctivaux. Or, nous ne connaissons pas bien encore les espèces bactériologiques qui habitent ces culs-de-sac, ni les causes et conditions de leur développement. Nous ne sommes pas fixés davantage sur la façon dont se comportent ces différentes espèces en présence des antiseptiques et il reste à élucider si la spécificité des microbicides n'est pas une possibilité et peut-être même une probabilité. J'entreprends, sur ces différents points, quelques expériences dont j'espère pouvoir vous entretenir ultérieurement.

M. Valude. — Je demanderai à M. Vignes s'il a essayé le naphtol dans l'ophtalmie granuleuse. Il y a déjà eu des expériences faites à ce sujet au service ophtalmologique de l'Hôtel-Dieu.

M. Vignes n'a pas eu l'occasion d'employer cet antiseptique dans les cas de granulations.

M. Abadie. — Toutes les fois qu'on discute du traitement de l'ophtalmie purulente, on semble perdre de vue qu'il y a lieu d'en distinguer deux formes : une bénigne et une maligne. — La première en effet guérit facilement et une foule de solutions antiseptiques peuvent en avoir raison ; mais il n'en est plus de même de la forme grave qui n'est pas toujours facile à différencier de la forme bénigne. — L'abondance de la suppuration ne peut pas servir de caractère distinctif. C'est plutôt le gonflement inflammatoire de la paupière supérieure, le chémosis dur et charnu, les complications cornéennes précoces qui sont les traits distinctifs de la conjonctivite purulente maligne. Et alors, dans ces cas-là, méfiez-vous, n'abandonnez pas trop vite les cautérisations au nitrate d'argent en solution de 3 p. 100 répétées toutes les deux heures. Leur efficacité est presque infaillible, tandis que l'action des antiseptiques employés seuls est plus que douteuse. Si, encouragé par les bons effets que vous avez obtenus en traitant des formes légères, vous employez exclusivement les solutions boriquées, phéniquées, de sublimé ou de naphtol, etc., dans les formes graves, vous vous ex-

posez à des désastres. Avant donc d'abandonner les cautérisations au nitrate d'argent, il faudra fournir la preuve qu'on a trouvé un antiseptique réellement spécifique contre la forme maligne.

M. Gillet de Grandmont. — Depuis longtemps j'ai employé le naphtol *b* en ophtalmologie; me basant sur sa faible solubilité, sur la façon dont le supporte le tube digestif, j'avais pensé que la projection de poudre, à faible dose, dans les affections sécrétantes de l'œil pourrait être de quelque avantage. J'avais donc employé pur le naphtol *b*; mais à si petite dose qu'il fût, il déterminait une violente irritation du globe. La communication de notre confrère m'autorise à de nouvelles recherches, je les entreprendrai en me servant, d'après ses indications, d'une solution au 1/2,000e.

M. Gorecki. — Je me sers d'un antiseptique fort anciennement connu, mais assez difficile à préparer, c'est l'eau saturée de chlore gazeux. Cette solution doit être *verte* et par conséquent très concentrée; on instille quelques gouttes de cocaïne pour diminuer la douleur. Cette solution est peut-être cependant moins efficace contre les conjonctivites que contre les kératites infectieuses qui cèdent avec une rapidité surprenante à l'action de cette solution.

M. Meyer. — Puisque la communication de notre collègue, M. Vignes, attire de nouveau votre attention sur les antiseptiques, je me permettrais de faire remarquer qu'il importe autant de s'occuper du meilleur mode de leur emploi que du choix à faire dans le nombre toujours croissant de ces médicaments. Il me semble que, pour beaucoup d'ophtalmies purulentes aussi bien que dans l'intérêt de l'asepsie désirable pour nos opérations, les lavages généralement employés doivent être souvent insuffisants. L'ennemi étant logé dans les plis et replis du cul-de-sac conjonctival, il faut le déloger de cette retraite pour le détruire. Dans ce but, j'exerce à l'aide d'un pinceau bien ébarbé et imbibé du liquide antiseptique un véritable balayage de ces régions, en introduisant le pinceau entre le globe de l'œil et la paupière supérieure sans renverser celle-ci. Ce mode d'emploi bien exécuté, et dont je me sers journellement depuis bientôt un an, m'a donné d'excellents résultats que j'ai déjà énoncés au dernier congrès d'Heidelberg et que plusieurs confrères, dont notre collègue M. Parent, ont pu constater à ma clinique. Dans les ophtalmies purulentes, la sécrétion diminue rapidement et tarit dans l'espace de deux ou trois jours sans application du nitrate d'argent. Dans les yeux que l'on veut préparer pour les opérations, on obtient ainsi une véritable asepsie, comme j'en ai acquis la preuve par des ensemencements pratiqués par

M. Fernbach au laboratoire de M. Duclaux. Si je me permets de vous en parler à cette occasion, c'est à cause de l'importance du sujet et pour vous prier d'en faire l'essai à votre tour.

M. Vignes. — Je n'ai eu nullement en vue le traitement de la conjonctivite purulente : j'ai prétendu que le naphtol est un puissant antiseptique; que, dans l'emploi que j'en ai fait, il ne m'a pas paru être irritant pour l'œil; qu'il est sans action sur le tranchant des instruments et qu'à ces divers titres il peut nous être avantageux de faire usage de ses solutions au cours de nos opérations et pour nos pansements

M. Parent. — Puisque M. Meyer veut bien invoquer mon témoignage, je dois déclarer que j'ai en effet constaté à sa clinique les très heureux effets de son mode de pansement au sublimé dans toutes les ophtalmies à sécrétion purulente ou muco-purulente. Dans ces derniers temps, j'ai visité à plusieurs reprises la plupart des cliniques de Paris, et nulle part, je l'avoue, je n'ai vu les malades ayant les paupières aussi propres, aussi peu gonflées qu'à la clinique de M. Meyer. Pour moi, il n'y a aucun doute à cet égard: la façon dont on emploie généralement le sublimé en lotions ou lavages est défectueuse, car les résultats obtenus sont insuffisants. Le mode d'emploi que vient de vous exposer M. Meyer est, au contraire, très efficace; en quelques jours la sécrétion purulente ou muco-purulente se trouve en quelque sorte tarie.

Après en avoir été le témoin oculaire, je ne puis donc que vous engager à employer ce mode de pansement, à la fois si simple d'exécution et si sûr dans ses résultats. Vous devez d'autant plus l'expérimenter qu'il vous est recommandé par un de nos confrères à l'expérience et à la sincérité duquel nous rendons tous hommage.

M. Gillet de Grandmont. — Ce n'est pas sans une vive satisfaction que je constate, dans la communication de notre confrère, une tendance au retour vers la méthode préconisée par mon illustre maître, Chassaignac, contre l'ophtalmie purulente. On sait que son traitement principal consistait en lavages à grande eau des culs-de-sac. Le malade étendu sur une table ou lit d'opération, la tête renversée en arrière, les paupières retournées, recevait sur l'organe malade un à deux litres d'eau tombant en un filet de la grosseur d'une plume de corbeau. Qu'était-ce, en bonne conscience, que ce traitement, sinon de l'antisepsie. Aujourd'hui que nos connaissances se sont étendues, que nous savons reconnaître les microorganismes de la suppuration, nous employons des liquides qui agissent sur les microbes et qui les stérilisent: c'est mieux; mais le

but est le même. Pour ma part, je n'ai jamais abandonné dans les affections sécrétantes de l'œil les lavages antiseptiques, et je ne pense pas qu'aucune méthode puisse donner des résultats plus satisfaisants.

M. Abadie. — Je demanderai à M. Meyer si sa méthode de lavage suffit pour le traitement des ophtalmies purulentes, en d'autres termes s'il n'a point recours en même temps à d'autres agents thérapeutiques.

M. Meyer. — En réponse à M. Abadie qui vient de nous exposer les principes bien connus du traitement de l'ophtalmie purulente, je ferai seulement remarquer que je n'ai parlé que d'un certain mode d'emploi des liquides antiseptiques. Je m'en sers indifféremment pour tous les cas d'ophtalmie purulente, quelle que soit leur nature, dont le nombre toujours considérable, surtout dans mon service du dispensaire Furtado-Heine, me permet d'affirmer son efficacité rapide. L'expérience m'en a convaincu à tel point que je n'emploie même plus le bandeau protecteur sur l'œil encore sain pour empêcher la contagion.

M. Gorecki. — Il y a des cas où l'on ne peut ni retourner la paupière ni employer immédiatement le nitrate d'argent. C'est dans ce cas que j'ai utilisé l'eau chlorée chez un homme atteint depuis vingt-quatre heures de conjonctivite blennorrhagique et dont la cornée était déjà prise; je m'attendais à voir la cornée se sphacéler tout d'une pièce. Le lendemain, il n'y avait pas d'aggravation, mais un chémosis tel que je dus largement l'inciser. Au bout de quelques jours, le traitement ordinaire fut institué, mais, à la place du chémosis incisé, il reste une sorte de bourgeon charnu qui témoigne encore de la violence de la maladie.

M. Galezowski. — A propos de la conjonctivite purulente, je tiens à bien insister sur un fait capital : pour maintenir la propreté indispensable de la cornée, tel ou tel antiseptique (solution de naphtol ou de sublimé) peut être employé plus ou moins avantageusement de telle ou telle manière (balayage, ou irrigation même continue), mais en utilisant le plus efficace de ces antiseptiques, et de la façon la plus avantageuse, il faut toujours y adjoindre le moyen qui nous a donné de si beaux résultats dans tant de milliers de cas : la cautérisation avec la solution de nitrate d'argent à 2/100e.

La conjonctivite purulente, dans les premières heures de son début, époque à laquelle nous voyons rarement les malades ; puis

l'infiltration diphtéritique assez étendue de la muqueuse dans les ophtalmies gonorrhéiques : voilà les deux seules contre-indications de son emploi.

Parmi les ophtalmies purulentes des nouveau-nés, les unes sont très bénignes et guérissent pour ainsi dire toutes seules, par de simples soins de propreté.

Mais au point de vue du traitement, nous devons ne tenir aucun compte de cette distinction. Arlt l'a très bien établi, il y a déjà longtemps. Nous devons toujours traiter une ophtalmie purulente comme si elle devait devenir très grave, car la plus légère, la plus insignifiante peut se transformer tout à coup en une forme maligne entraînant des lésions irrémédiables de la cornée. Ainsi donc, pour diminuer la quantité et la virulence de la sécrétion, appliquez de la façon que vous voudrez l'antiseptique que vous jugerez le plus convenable, mais employez toujours la cautérisation au nitrate d'argent.

M. Dehenne. — La bicautérisation quotidienne dans les cas graves est de date déjà ancienne. — En 1872, M. Abadie insistait beaucoup dans ses cliniques sur le badigeonnage des paupières à l'aide d'un pinceau trempé dans une solution de nitrate d'argent au 1/30e. Lorsque la suppuration était très abondante, il recommandait de faire ce badigeonnage toutes les douzes heures. Les cautérisations au crayon, même très mitigé, sont dangereuses et amènent des eschares dont le frottement est nuisible pour l'épithélium cornéen. Les lavages antiseptiques (sublimé au 1/2,000e) sont absolument indispensables, mais leur efficacité est peut-être plus contestable que celle de la solution de nitrate d'argent, modificateur par excellence de la muqueuse conjonctivale. Aux deux moyens précédents, il faut y ajouter un troisième, passé jusqu'à présent sous silence, et dont l'emploi est tout indiqué dans les ophtalmies purulentes avec gonflement œdémateux, phlegmoneux des paupières : c'est la glace *en permanence* sur les paupières. On l'applique à l'aide de coton hydrophile trempé dans de l'eau glacée, et entre les mailles duquel on place des petits morceaux de glace que l'on renouvelle constamment. L'effet en est certainement merveilleux. Après quelques heures d'emploi de la glace, la tuméfaction tombe, les paupières se laissent facilement retourner, et le pansement se fait avec grande facilité. La glace doit être continuée sans interruption pendant plusieurs jours, même si l'enfant s'enrhume un peu. Ajoutez à cela des instillations répétées toutes les quatre heures environ d'un collyre au sulfate neutre d'ésérine à 10 centigrammes pour 20 grammes et vous aurez entre les mains tous les éléments d'un bon traitement de l'ophtalmie purulente,

qui, s'il est appliqué avec soin, doit sauvegarder tous les yeux atteints de cette dangereuse maladie.

M. Trousseau. — Il est aujourd'hui démontré que le nitrate d'argent est le meilleur destructeur des gonocoques que nous possédions.

J'insisterai sur l'utilité d'en faire emploi dès le début de l'ophtalmie purulente. En effet, c'est surtout dans les premiers moments que son action s'exercera utilement, alors que les gonocoques sont encore dans l'épithélium de la muqueuse et n'ont pas pénétré dans les couches profondes de la membrane. Le caustique amène une eschare qui détache un grand nombre de cellules épithéliales, lesquelles entraînent dans leur chute des groupes de gonocoques. Il donne ainsi un coup de balai sur la muqueuse et diminue le nombre de germes pathogènes. De plus le nitrate d'argent coagule les albuminoïdes et arrête ainsi la progression des gonocoques. Donc, cliniquement et scientifiquement, l'utilité capitale des cautérisations au nitrate d'argent est pleinement démontrée pour la cure de l'ophtalmie purulente.

M. Parent, rapporteur de la commission devant laquelle a été renvoyé un travail adressé à la Société par M. Suarez de Mendoza et ayant pour titre : **De la suture de la cornée dans l'extraction de la cataracte.** — Vous vous rappelez qu'à notre première séance M. Gillet de Grandmont nous a communiqué l'observation d'un cas de déchirure étendue de la cornée, où il avait fait avec succès la suture de cette membrane. A ce propos, j'ai rappelé que notre confrère américain Williams, de Boston, avait pratiqué systématiquement cette suture de la cornée dans l'opération de la cataracte, et que, dès 1867, il déclarait avoir déjà fait cette opération plus de cent fois avec succès et, assurait-il, au grand avantage des opérés. J'ai ajouté que le procédé de Williams, tout étrange ou difficile d'exécution qu'il paraisse, méritait, à mon sens, d'être essayé en France, où la plupart des opérateurs ont actuellement abandonné l'extraction avec iridectomie. Cet abandon de l'iridectomie, en regard d'avantages réels, offre le grand inconvénient d'exposer plus souvent aux accolements et aux hernies de l'iris, deux sortes d'accidents qui sont graves pour l'avenir de l'œil ; et c'est avec raison qu'au dernier congrès de Heidelberg, notre collègue, M. Edouard Meyer, rappelait cette parole de Graefe déclarant que toute synéchie antérieure est un *damnum permanens*, qui menace constamment l'avenir des yeux qui en sont atteints.

Or, malgré toutes les précautions dont on s'entoure, malgré la cocaïne qui diminue la tension oculaire, et malgré l'ésérine qui

contracte la pupille, tous les opérateurs ont de ces accolements et de ces enclavements. M. Panas, dans sa statistique, communiquée à l'Académie de médecine, en a déclaré 5 p. 100, et Knapp, dans sa dernière statistique, en a avoué 10 p. 100.

Si des opérateurs expérimentés, comme ceux que je viens de citer, ont cet accident dans la proportion de 5 et 10 p. 100, que penser de ceux qui sont plus jeunes et moins habiles?

Malgré tous les perfectionnements qu'a subis l'opération de la cataracte, il y a donc encore là un *desideratum !*

La suture de la cornée, préconisée par Williams, permettra-t-elle de combler ce *desideratum*? Diminuera-t-elle encore dans une certaine proportion les simples accolements et supprimera-t-elle totalement les simples hernies de l'iris?

L'expérience d'un seul auteur ne peut résoudre cette question; il faut donc que ceux d'entre vous qui ont quelque confiance dans ce procédé l'expérimentent à nouveau.

Je suis heureux de vous annoncer qu'un de nos confrères français, le Dr Suarez, d'Angers, s'est appliqué de son côté à résoudre cette question. Lui aussi, après Williams, mais à l'insu complètement de cet auteur qu'il ne connaissait pas, il a pratiqué avec succès la suture de la cornée après extraction du cristallin, et cela, non seulement chez les animaux, mais aussi chez l'homme.

La note suivante qu'il m'a prié de vous communiquer résume ses expériences, en même temps qu'elle nous encourage à l'imiter.

M. Suarez de Mendoza (d'Angers). **Sur la suture de la cornée.**—La suture de la cornée, dans les larges déchirures de cette membrane, déconseillée par M. de Wecker, dans la troisième édition de son *Traité d'ophtalmologie*, vient d'être mise à l'ordre du jour, dans la dernière séance de la Société d'ophtalmologie de Paris, par M. Gillet de Grandmont, qui a pratiqué avec succès ladite suture, dans un cas très grave de plaie contuse de la cornée.

L'observation qui fait le sujet de la communication de M. Gillet de Grandmont, celle que M. Gorecki a communiquée dans la même séance, et le succès obtenu, avec la suture, par M. Galezowski, mon cher maître, et rapporté par M. Despagnet, plaident en faveur de cette pratique qui mérite, à notre avis, d'être un tant soit peu réhabilitée.

J'ai eu aussi à me louer de la suture de la cornée dans deux cas semblables de plaie cornéenne. Mais je n'insiste pas sur ce point, qui ne fait pas l'objet de cette note.

C'est seulement le *desideratum* exprimé par M. Parent, de voir

prendre en considération la méthode oubliée de Williams, qui m'a décidé à venir prendre date, devant la Société d'ophtalmologie de Paris, des résultats de mes expériences sur la suture de la cornée appliquée à l'opération de la cataracte, expériences commencées en juin dernier, et dont je pensais communiquer les résultats à la prochaine session de la Société française d'ophtalmologie.

Obsédé depuis longtemps par cette pensée que *la meilleure opération de cataracte, la mieux exécutée, la plus réussie, celle où les bords de l'incision ont été le mieux coaptés, peut être compromise par un enclavement iridien occasionné par l'ouverture intempestive de la plaie dans les premières heures qui suivent l'opération*, ma préoccupation constante a été, dès lors, de supprimer l'effet nuisible de ces enclavements, et surtout de découvrir un moyen qui nous garantisse de ne pas trouver demain l'iris pincé, enclavé ou hernié, à l'examen d'un œil qu'après une opération bien conduite, nous avons fermé aujourd'hui, après avoir bien réduit le diaphragme pupillaire et bien coapté la plaie cornéenne.

Depuis longtemps, le procédé conseillé par Henry Williams hantait mon esprit; car il m'a toujours semblé que c'était dans la voie tracée par le chirurgien de Boston que devait être trouvé le moyen préventif de ce terrible accident. Aussi, me suis-je décidé à y avoir recours.

A cette fin, avant de mettre mon dessein en pratique, j'ai essayé la suture sur la cornée des animaux. J'en ai fait un grand nombre sur des yeux de lapins auxquels j'avais enlevé le cristallin. Tous les sujets ont bien guéri, gardant seulement, par suite du séjour des fils dans le parenchyme cornéen, une ligne d'infiltration blanchâtre, variant d'un demi-millimètre à trois millimètres, selon que les fils sont restés en place de trois à huit jours.

Encouragé par ce résultat, ainsi que par les succès obtenus par le confrère de Boston à une époque où l'antisepsie et l'anesthésie oculaire par la cocaïne n'étaient pas encore nées, j'ai, dernièrement, essayé la suture dans l'opération de la cataracte, *sur une malade atteinte d'ectropion*, et chez laquelle je redoutais que l'occlusion palpébrale, en retenant la sécrétion muco-purulente de la conjonctive enflammée, ne causât l'infection de la plaie cornéenne.

A l'aide de deux points de suture, faits d'une manière spéciale que je décrirai dans un prochain travail, la coaptation fut si parfaite et persistait si bien, malgré les mouvements de l'œil, que je pus laisser la malade sans aucun bandeau, et qu'au troisième jour la guérison était déjà complète. Les fils qui, par mesure de précaution, n'ont été enlevés que le cinquième jour, n'ont produit qu'une infiltration insignifiante.

Ce procédé, qui aura son indication dans des cas semblables, pourra, je crois, être généralisé. Avec son adoption, non seulement l'enclavement sera évité, mais j'espère même que le pansement pourra être supprimé dans tous les cas où la section de la cornée se trouvera dans le segment supérieur de cette membrane. Il n'y aurait alors, pour protéger la plaie, que le voile palpébral qui, par sa juste apposition sur la cornée, constitue un protectif naturel; de plus, par son jeu physiologique, lorsqu'il n'est pas entravé par un bandeau, la paupière débarrasse le champ opératoire des impuretés qui, sous le pansement occlusif, y séjourneraient davantage, et pourraient infecter la plaie.

L'idée de cette pratique m'a été suggérée par l'observation de la facile guérison de la plaie cornéenne, laissée à l'air libre, chez les nombreux lapins que j'ai opérés et auxquels je n'ai jamais fait aucune sorte de pansement. Le succès précité est venu démontrer qu'elle n'était pas téméraire. Aussi, suis-je décidé à employer dorénavant cette méthode qui, à mon avis, offre de sérieux avantages qu'on peut résumer ainsi :

1° Elle rend parfaite la coaptation de la plaie et facilite la réunion de ses bords par première intention;

2° Elle prévient d'une manière certaine les enclavements et hernies de l'iris, si redoutables après l'opération de la cataracte;

3° Elle supprime l'irritation que produit l'occlusion palpébrale, et, en permettant le libre mouvement des paupières, facilite l'écoulement des sécrétions et maintient l'œil dans un état d'asepsie plus complète;

4° Elle permet au malade de rester debout dès le premier jour, ou, au moins, dès le lendemain de l'opération si, par prudence, on trouve préférable de le laisser reposer pendant les premières heures qui suivent l'intervention, après avoir couvert l'œil avec une compresse antiseptique;

5° Elle nous met à l'abri des réouvertures de la plaie, qui surviennent quelquefois au deuxième ou au troisième jour, à la suite de mouvements brusques des yeux.

M. Parent, rapporteur. — Permettez-moi, messieurs, d'ajouter un mot à la note de M. Suarez que je viens de vous lire.

Ce procédé vous inspire peut-être une certaine répugnance à cause de sa difficulté. Williams, en effet, ainsi que vous pouvez le voir dans son travail que je mets sous vos yeux, ne l'exécutait qu'en pleine anesthésie par l'éther ou par le chloroforme; mais je pense que l'anesthésie par la cocaïne serait suffisante, à la condition cependant de prendre la précaution suivante qui m'est venue à l'idée et que je soumets à votre appréciation. Au lieu de faire la suture

à la fin de l'opération, on la ferait immédiatement après la section de la cornée et avant la kystitomie.

Il suffirait pour cela de faire former aux deux fils deux anses qui dépasseraient les limites de la plaie; ces deux anses de fils seraient réclinées à droite et à gauche de l'œil, et par conséquent n'entraveraient en rien la kystitomie et la sortie du cristallin. Je crois que, de cette façon, la pose des fils serait d'exécution plus facile et qu'on n'aurait pas à craindre de perte du corps vitré, comme avec la suture faite à la fin de l'opération.

Présentation d'instrument. — M. Valude présente, au nom de M. le docteur Vacher (d'Orléans), un nouveau bandeau destiné à maintenir les pansements oculaires.

M. Vacher a été conduit à le confectionner de la sorte, après plusieurs essais, pour arriver à avoir un bandeau facile à fixer, promptement mis ou enlevé; permettant d'immobiliser le pansement par la partie frontale suffisamment serrée et de ne pas comprimer l'œil en fixant le demi-bandeau très légèrement dessous les oreilles, derrière la tête.

Il attribue un certain nombre de hernies de l'iris après l'opération de la cataracte, à un pansement trop volumineux, trop serré, et il obvie à ce double inconvénient en agglutinant le milieu de la paupière avec une petite bande de baudruche gommée placé perpendiculairement, et en serrant très peu le pansement qui devient presque uniquement préservatif des poussières extérieures.

M. Despagnet, rapporteur de la Commission des correspondants nationaux, donne, en comité secret, lecture de son rapport sur la candidature de M. Maréchal (de Brest), qui est élu à l'unanimité membre correspondant national.

On procède ensuite au vote pour le renouvellement des membres du bureau, à l'exception du secrétaire général élu pour trois ans.

L'élection au scrutin secret donne les résultats suivants :

COMPOSITION DU BUREAU POUR L'ANNÉE 1889

Président : M Chauvel.
Vice-Président : M. Parinaud.
Secrétaire général : M. Gorecki.
Secrétaire annuel : M. Despagnet.
— — M. Valude.
Trésorier : M. Duboys de Lavigerie.
Archiviste : M. Hubert.

La séance est levée.

BIBLIOGRAPHIE

ET REVUE DES JOURNAUX

A propos d'une extraction de corps étranger au moyen de l'aimant avec conservation d'une acuité visuelle normale avec remarques sur l'extraction au moyen de l'aimant (*Ueber ein Fall von Magnetentraction mit Erhaltung normaler Sehschärfe nebst Bermerkungen über Magnetextractionen*), par le professeur LAQUEUR, de Strasbourg (*Centralblatt für praktische Augenheilkunde*, octobre 1888). 1° Un jeune homme de dix-huit ans reçut le 28 septembre 1887 un fragment d'acier dans l'œil gauche. Il se présente quatre jours après avec une forte injection conjonctivale et de la photophobie. Dans la cornée on voyait au bord interne une petite cicatrice ; l'iris présentait au niveau correspondant une petite lacune. On instilla de l'atropine. Le cristallin était transparent, dans le corps vitré il y avait des flocons au milieu desquels se trouvait un corps brillant. Le lendemain on pratiqua l'extraction par une incision de 7 millimètres entre le droit interne et le droit supérieur. L'électro-aimant de Hirschberg amena le corps étranger à la seconde introduction. Il était long de 6 millimètres et large de 1 millimètre et demi. Perte de quelques gouttes de corps vitré. La plaie se ferme en douze ou quinze jours. Après l'opération V = 1/4 avec astigmatisme. Deux mois après V = 1. L'astigmatisme au bout de quinze mois n'était plus que de 1 d. 5 au lieu de 2 d. Le corps vitré était redevenu transparent.

2° Un ouvrier de vingt-sept ans reçut, le 18 mai 1888, un éclat de fer dans l'œil droit. Quatre heures après il se présenta avec une plaie au bord interne de la cornée et une ecchymose conjonctivale. Après dilatation on vit à la lumière du jour le corps étranger, reconnaissable à son éclat derrière le cristallin. Flocons du corps vitré. Le lendemain, après instillation de cocaïne on fit une incision de 7 millimètres. Entre le droit interne et le droit inférieur, l'aimant de Hirschberg amena un fragment de 2 millimètres de diamètre. L'acuité d'abord presque nulle se releva successivement à 1/50 au bout d'un mois, et à 2/3 au bout de trois mois.

3° Un jeune homme de trente-cinq ans fut blessé par un éclat de fer et se présenta une heure après avec une plaie de 5 millimètres en haut et en dedans de l'œil au niveau de la région ciliaire. Après dilatation de la pupille on vit un corps brillant derrière le cristallin en se servant de la lumière du jour. Membranes nombreuses dans le corps vitré. L'extraction fut faite avec l'électro-aimant de Volto-

lini qui entraîna un fragment de 5 millimètres sur 2 à 3. Bonne guérison. Quinze jours après il y avait décollement de la rétine. L'acuité était à peu près perdue.

4° Un homme de vingt-six ans reçut, le 15 septembre, un fragment de fer dans l'œil droit. Plaie de 4 millimètres au niveau du bord interne de la cornée. Dix-huit heures après, quand le malade vint consulter, il y avait hyphema et hernie de l'iris. On put voir cependant au jour à travers la pupille déformée un corps étranger brillant, sis derrière le cristallin; V = 1/7. On agrandit la plaie et on introduisit l'aimant de Voltolini qui ramena un fragment de 4 millimètres sur 2. La guérison rapide fut suivie de la formation d'une cataracte qu'on opéra au bout de six semaines par l'extraction linéaire. Quatre mois après V= 1/6 qui retomba à 1/20 après le développement d'une cataracte secondaire et revint à 1/6 après discision.

L'auteur insiste sur la coloration jaune dorée que prennent les fragments de fer dans l'œil. Cette coloration doit être observée à la lumière du jour et est d'autant plus intense que le corps est plus profond. Elle caractérise les fragments de fer. Il insiste aussi sur le danger des essais d'extraction faits avec la pince et cite un cas où des manœuvres avec cet instrument n'aboutirent qu'à enfoncer le corps étranger plus profondément et entraînèrent la perte de l'œil, malgré l'ablation tardive du fragment métallique avec l'aimant.

Dr Boucher.

Trois observations de rétinite pigmentaire. Amélioration de l'acuité centrale et du champ visuel (*Drei Fälle von Retinitis pigmentosa. Besserung der centralen Sehschärfe und des Gesichtsfeldes*), par le Dr C. Mellinger de Bâle (*Klinische Monatsblätter für Augenheilkunde*, septembre 1888). Trois observations très détaillées avec figures des champs visuels : le traitement par la sudation a amené une amélioration notable.

Dr Boucher.

Observation de leuco-sarcome de l'iris (*Ein Fall von Leukosarkom der Iris*), par le Dr Zellweger (*Klinische Monatsblätter für Augenheilkunde*, septembre 1888). Cette tumeur rarement observée, surprend par son existence dans une membrane aussi riche en pigment que l'iris. Il s'agit d'une femme de soixante-quinze ans qui portait depuis longtemps une tache sur la partie inférieure de l'iris droit. Cette tache grandit sans douleurs six ou sept semaines avant l'examen. Au moment où l'on voit la malade, elle porte sur la partie inférieure de l'iris droit une petite tumeur,

faisant saillie dans la chambre antérieure et à surface rosée parcourue par quelques vaisseaux variqueux. Pas d'antécédents syphilitiques ou tuberculeux. Du 23 mars au 13 avril 1887 la tumeur avait atteint le bord pupillaire; le 5 mai elle le dépassait et présentait un diamètre de 4 millimètres et demi. L'œil était sans irritation, mais il y avait des ganglions cervicaux à droite. Le 11 mai, on fit une incision le long du bord scléro-cornéen : on limita la tumeur par deux iridectomies, une de chaque côté d'elle, ou l'attira au dehors et on l'incisa. La guérison fut rapide. L'examen microscopique fit voir de petites cellules serrées ovales, sans pigment avec un stroma peu abondant.

Dr Boucher.

Trajet anormal avec dilatation de l'artère ciliaire antérieure gauche externe (*Abnormer Verlauf und Erweiterung der Arteria ciliaris anterior externa sinistra*), par le Dr Dessaner, de Cologne (*Klinische Monatsblätter für Augenheilkunde*, septembre 1888). Un libraire atteint de blépharo-conjonctivite présentait cette anomalie, représentée par trois figures. Le vaisseau large de 1/2 millimètre avait un trajet normal dans la conjonctive. Il entrait dans le sclérotique à 1 millimètre du rebord cornéen, puis se montrait au niveau du tiers inférieur de l'iris dans la chambre antérieure où il décrivait trois sinuosités saillantes. De la deuxième courbure partait une collatérale descendante qui pénétrait dans l'iris.

Dr Boucher.

Autopsie dans un cas d'hémianopsie corticale (*A case of cortical hémianopsia with autopsy*), par Putzel, de New-York (*Medical Record*, 2 juin 1888). Il s'agit d'un homme de cinquante-quatre ans qui, depuis deux ans, présentait les symptômes classiques d'une néphrite diffuse chronique.

Le 3 décembre 1887, à la suite d'efforts de défécation le malade se plaint de troubles de la vue de l'œil droit et l'examen permet de constater qu'il est atteint d'une hémianopsie droite complète.

La limite du champ visuel passe par le point de fixation.

Les réactions de la pupille sont normales et il ne paraît pas y avoir de troubles de la sensibilité ni du mouvement.

Dix jours plus tard, le malade commença à avoir des hallucinations de la vue du côté aveugle. Il voyait des personnes avec lesquelles il causait, des mouches immenses, des araignées et autres insectes. Les premiers jours, il avait conscience que ce n'étaient là que des visions trompeuses, mais, peu à peu, il fut convaincu de leur réalité.

La vision du côté opposé paraissait être tout à fait normale, ces hallucinations étaient presque constantes pendant la veille, elles persistèrent et semblèrent aller en augmentant.

Le 3 janvier suivant survint une hémiplégie droite et le malade mourut dans le coma le 15 janvier.

A l'autopsie on trouva la substance corticale normale, si ce n'est au niveau du cuneus gauche où elle présentait une teinte légèrement jaunâtre.

Au toucher cette région paraissait spongieuse et la section montra une partie ramollie constituée, par un sérum, par un trouble et quelques fines mailles, probablement de tissu conjonctif. Les parois de ce kyste plus résistantes que les parties environnantes avaient environ 1/8 de pouce d'épaisseur. Le kyste mesurait comme diamètre à peu près 3/4 de pouce. Situé juste sur la fissure calcarine, il allait exactement depuis la fissure pariéto-occipitale en avant jusqu'à 1/4 de pouce environ de l'extrémité postérieure du cuneus en arrière. Il s'enfonçait d'environ un pouce en dedans. La pie-mère était légèrement adhérente à ce niveau. On ne put pas découvrir le vaisseau rompu.

La capsule interne du même côté présentait une petite plaque de ramollissement.

L'auteur fait observer l'importance de cette observation qui fournit un argumeut sérieux de plus à l'opinion que le cuneus est le centre cortical de la vision. Ici, en effet, la lésion était exactement limitée au cuneus, et si elle s'étendait sur la fissure calcarine, elle n'atteignait aucune circonvolution adjacente.

Sous un autre rapport cette observation paraît être unique, c'est par les hallucinations observées dans le champ visuel du côté aveugle. On a bien rapporté des observations dans lesquelles l'hémianopsie était accompagnée de faibles impressions lumineuses du côté aveugle, mais on ne peut affirmer que la destruction du centre cortical était complète dans ces cas, car ces impressions lumineuses disparurent quand l'hémianopsie fut complètement développée.

Ici les hallucinations visuelles étaient projetées dans l'espace, puisque le malade poursuivait des spectres, et elles ne se montrèrent que dix jours après l'apparition de l'hémianopsie, c'est-à-dire au moment où l'on peut supposer que le processus irritatif débutait autour du foyer de ramollissement découvert à l'autopsie. Ceci nous amène à conclure qu'il existe d'autres centres plus élevés de la vision et à penser que la stimulation des fibres passant près du cuneus était transmise à un autre centre nerveux où elle était transformée en conception visuelle.

Le cuneus serait donc un centre de perception visuelle tandis

que la conception visuelle serait localisée dans une autre région, probablement du lobe occipital, dont la localisation exacte n'est pas connue pour le moment.

Il existe des observations dans lesquelles ce centre élevé de la conception visuelle a été atteint (cécité mentale ou cécité psychique) avec existence ou non d'hémianopsie.

Dr Belliard.

L'œil feuille de thé (*The Tea-leaf eye*), par Wurdemann, de Washington, avec une figure (*The Medical Record*, 6 octobre 1888). — On observe dans les classes inférieures du sud des États-Unis, surtout parmi les nègres, une affection particulière connue sous le nom de *tea-leaf eye* par les médecins qui l'ont traitée; elle se présente sous la forme d'une conjonctivite muco-purulente. Le public croit généralement que le meilleur traitement pour toute irritation de l'œil consiste dans l'application d'un large cataplasme fait de préférence avec des feuilles de thé. Les yeux ainsi traités sont facilement reconnaissables, et quand on a vu une fois les effets de cet agent de destruction, on ne les oublie plus.

Ces affections deviennent plus fréquentes au commencement de l'été, et elles atteignent leur maximum au milieu de l'été. Dans les conjonctivites de moyenne intensité le traitement par le cataplasme de feuilles de thé peut amener la guérison à cause de ses propriétés astringentes; mais si, comme c'est le cas le plus fréquent, on le laisse trop longtemps en place ou si on en répète l'application, on voit augmenter l'irritation, la photophobie, le larmoiement et la congestion. Les vaisseaux de la conjonctive bulbaire, puis les vaisseaux plus profonds s'engorgent, le chémosis survient, et la conjonctive oculaire finit par présenter un aspect rouge brique pathognomonique.

La sécrétion muco-purulente est caractéristique, le mucus y prédomine et se présente sous forme de masses fibreuses qui recouvrent souvent la cornée. La sécrétion est très peu abondante eu égard à la congestion et au chémosis qui sont considérables.

Le gonflement s'étend graduellement à la conjonctivite palpébrale et aux paupières. Enfin si le même traitement est continué régulièrement, la cornée ne tarde pas à devenir le siège d'une infiltration purulente, qui peut l'envahir entièrement et amener sa chute par la gangrène. Arrivée à ce point l'inflammation prend les caractères de l'ophtalmie purulente et la panophtalmie se développe rapidement.

Habituellement cependant les malades demandent des soins lorsque l'inflammation conjonctivale est arrivée au summum et heureusement pour eux avant que l'infiltration cornéenne ait trop

progressé, de sorte que dans presque tous les cas l'œil est sauvé.

Le traitement généralement suivi dans ces cas comprend des soins de propreté extrême; l'usage des solutions de cocaïne et d'atropine, les cautérisations au nitrate d'argent en solution plus ou moins forte, des sangsues aux tempes, le repos dans une chambre peu éclairée, etc.

Dr Belliard.

Conjonctivite due à la cocaïne (*Cocaïne Conjunctivitis*), par Kipp, de Newark (*The Medical Record*, 6 octobre 1888). — Chez trois malades soumis pendant une période de deux à quatre mois aux instillations de cocaïne l'auteur a observé une forme de conjonctivite présentant les mêmes symptômes dans les trois cas.

Les malades accusaient principalement une sensation de brûlure et de picotement et une légère sensibilité à la lumière. Les paupières légèrement gonflées et excoriées à leurs angles n'étaient pas rouges. Les sécrétions abondantes n'étaient pas purulentes, mais se présentaient sous forme de liquide visqueux clair, semblable aux sécrétions ordinaires du sac conjonctival. La conjonctive bulbaire, légèrement œdématiée, était jaunâtre. La conjonctive palpébrale présentait des changements remarquables; elle était gonflée, de couleur rouge jaunâtre, et sa surface presque toute entière était parsemée de petites élévations translucides (follicules) ayant à peu près les dimensions de grains de sagou. Les follicules étaient plus nombreux en arrière des tarses. Cet état rappelle tout à fait la conjonctivite due à l'usage prolongé de l'atropine, sauf la différence de coloration qui était ici rouge jaunâtre au lieu d'être rouge vif comme dans le cas de conjonctivite atropinique.

Les deux paupières étaient également affectées, et les deux yeux présentaient le même aspect. La cessation du collyre à la cocaïne, et l'instillation, deux fois par jour, d'un collyre à 1/2 p. 100 de sulfate de zinc firent disparaître cette conjonctivite dans l'espace de six semaines.

Dr Belliard.

Conjonctivite cocaïnique aiguë (*Acute Cocaïne Conjunctivitis*). — A la Société américaine d'ophtalmologie du 19 septembre 1888, le docteur Mittendorf, de New-York, a rapporté trois observations dans lesquelles une solution de cocaïne à 4 p. 100 a provoqué une conjonctivite sérieuse, avec gonflement considérable des paupières, sécrétions abondantes et très irritantes. Deux de ces malades étaient deux jeunes filles chez lesquelles tout traitement échoua jusqu'à la suspension des instillations. Chez l'une d'elles la conjonctivite reparut après de nouvelles instillations de cocaïne.

Le troisième malade était un homme qui eut trois attaques successives de conjonctivite à la suite d'application de différentes préparations de cocaïne. L'auteur croit qu'il s'agit là d'une idiosyncrasie du même genre que celles que l'on a observées pour d'autres médicaments, et pourrait être rapportée à l'action paralysante de la cocaïne sur les filets sympathiques de la région.

Dr BELLIARD.

Amaurose et strabisme dus à la présence simultanée d'ascarides, d'oxyures et d'un tænia. — Les observations concluantes de ce genre ne sont pas très fréquentes. La *Revue médicale de l'Est* en signale une très curieuse publiée par le Dr Hogg dans le *British medic. Journal.* Nous empruntons cette analyse à M. Lucas Championnière, décembre 1888.

La malade est une enfant de trois ans, à peine, amenée auprès de l'auteur, sans présenter les symptômes ordinaires dus à la présence des vers.

Le sommeil n'était pas troublé. Il n'y avait pas d'irritation nasale; L'enfant n'aimait pas la viande et avait un appétit petit et capricieux. Son alimentation consistait surtout en lait, pain et petits gâteaux sucrés. Elle était maigre, faible sur ses jambes; ses mouvements étaient lents et elle passait d'une chaise à l'autre en s'aidant des mains. La mère attribuait cette habitude à la perte de la vue qui remontait à plus d'un an. Le langage était très défectueux, son vocabulaire consistait en quelques sons inintelligibles suffisant tout juste à sa nourrice pour comprendre ses désirs. En face d'une lumière ses yeux se dirigeaient brusquement en haut, l'iris restant caché sous la paupière supérieure. Pour cette raison, et aussi à cause d'un strabisme permanent, l'examen ophtalmoscopique étant impossible, l'auteur en vint néanmoins à cette conclusion, non partagée par ceux qui avaient auparavant vu l'enfant, que le strabisme était symptomatique d'une maladie parasitaire et il prescrivit les anthelminthiques en commençant par la scammonée et le jalap. Dès la seconde dose, le diagnostic fut confirmé par l'expulsion d'un grand nombre d'ascarides. La fougère mâle délogea une portion de tænia longue de 46 centimètres; d'autres portions furent expulsées au bout de quelques jours. Enfin, la santonine amena au dehors quelques ascarides encore. Dans le courant de la quinzaine suivante, une vingtaine de vers furent expulsés mesurant en longueur 10 à 20 centimètres.

Au bout de deux mois, la malade avait recouvré la vue et le strabisme avait entièrement disparu. La santé s'était aussi améliorée; l'enfant est solide sur ses pieds, marche longtemps. Son intelligence même et son langage ont gagné.

Dr GALEZOWSKI.

Perfectibilité du sens des couleurs. — M. le Dr Deneffe donne des détails curieux sur le sens des couleurs chez l'homme (*Annales de la Société médico-chirurgicale de Liège*).

L'éducation du sens auditif est faite depuis longtemps, tandis que l'éducation du sens chromatique est encore à faire. Ce n'est même que depuis une centaine d'années que l'on sait que certaines personnes ne perçoivent pas les couleurs normalement. C'est chez l'homme que les imperfections du sens chromatique sont le plus communes. La proportion des daltoniens est de 2.28 p. 100 chez l'homme, de 0.079 p. 100 seulement chez la femme. Parmi les individus qui reconnaissent bien les couleurs, on constate que la femme y met bien plus d'aisance que l'homme.

A quoi tient cette impuissance optique? A une absence des éléments percepteurs de la couleur, ou au moins des éléments percepteurs de l'une des trois couleurs fondamentales. Dans ce cas le mal est sans remède. Un autre motif peut résider dans une excitabilité amoindrie de ces éléments et l'éducation pourra perfectionner le sens chromatique.

A Crefeld, il n'existe, d'après *Kroll*, que 0.3 p. 100 de daltoniens. Ce chiffre restreint, on doit l'attribuer à ce que plus de la moitié de la population est occupée au tissage de la soie et surtout de soies colorées.

En général, le nombre des viciés est moindre chez l'adulte que chez l'enfant. Sur 39,177 garçons de cinq à quatorze ans examinés, on trouve 3.22 p. 100 de daltoniens; sur 164,206 hommes, on n'en rencontre que 2.05 p. 100. L'auteur a examiné 2,118 adultes qui ont fourni 1.98 p. 100 de daltoniens; 4,412 enfants, 3.98 p. 100, soit 2 p. 100 en moins chez l'adulte.

Le sens chromatique est plus développé chez les sujets appartenant aux classes élevées de la société, parce que la couleur joue un plus grand rôle dans la vie de ces personnes. Brayley a trouvé dans les classes aisées de la société 2.5 p. 100 de daltoniens, et 3.7 p. 100 dans les classes pauvres. Deneffe arrive aux mêmes résultats.

Il se résume dans les conclusions suivantes : « Par le fait de l'éducation voulue ou inconsciente, personnelle ou héréditaire au point de vue du sens chromatique, la femme l'emporte sur l'homme, l'adulte sur l'adolescent, l'adolescent sur l'enfant. L'homme qui a reçu une éducation générale ou spéciale l'emporte sur celui qui ne l'a pas reçue, et il en est de même chez l'enfant.

(*Journal de méd. et de chir.*) Dr GALEZOWSKI.

Un long enkystement. — La *Gazette de Francfort* rapporte un fait assez curieux :

Un ouvrier habitant près de Merheim avait perdu un œil pendant la guerre de 1870; depuis ce temps il souffrait de douleurs névralgiques.

Samedi dernier il fut pris d'un violent saignement de nez, et le lendemain, en crachant, il rendit une balle de mitrailleuse.

Le sublimé corrosif dans la chirurgie oculaire. — Le professeur Haab, dans une communication faite à la Société de médecine du canton de Zurich (Suisse), indique que, pour lui, une solution faible de bichlorure de mercure, à 1 pour 5,000, est le meilleur des antiseptiques à employer dans la chirurgie oculaire. Son action est plus rapide que celle de la solution d'acide salicylique. Il faut seulement éviter avec soin qu'il n'entre aucune partie de cette solution dans la chambre antérieure de l'œil, car elle pourrait déterminer l'opacité de la cornée. Sur plus de 500 opérations faites avec succès, parmi lesquelles une centaine de cataractes, le rétablissement se faisait promptement sans symptômes d'inflammation ou d'irritation; ces 500 cas sont ceux dans lesquels on pourrait craindre l'infection et, dans presque tous, c'est le sublimé que l'auteur a employé.

(*Revue de Thér. médico-chirurg.*)

Luxation spontanée du cristallin, par M. Kollock. — Il s'agit d'un enfant de douze ans; examiné le 14 juin, on apprit que trois semaines avant, son œil droit s'était enflammé; une semaine plus tard, ce fut le tour de l'œil gauche. Une tumeur se forma à la partie inférieure de la cornée droite, tumeur qui graduellement augmenta de volume et qui était constituée par le cristallin. A un moment, il y eut de l'inflammation purulente qui ne tarda pas à diminuer. A la partie inférieure de la cornée droite, la tumeur mesurait 1 centimètre transversalement et 8 millimètres verticalement. Extérieurement, elle était formée de tissu cornéen, empiétant sur la jonction cornéo-sclérale, qu'elle dépassait manifestement; sa couleur foncée était évidemment due au prolapsus de l'iris, dont la surface interne était comprimée. La pupille se trouvait allongée en bas, son extrémité inférieure touchant la tumeur. Il n'existait pas de signes visibles d'ulcération extérieure.

Au bout de deux semaines, l'écoulement purulent ayant complètement cessé, on décida de replacer le cristallin. L'opération fut faite sous le chloroforme et à l'aide d'un couteau à cataracte.

L'intérêt en ce cas réside dans ce que la cornée a été touchée sans ulcération de la surface extérieure. Le malade n'avait reçu aucun coup; la douleur pendant la maladie a été minime; notons enfin la position peu commune du cristallin, entièrement placé derrière la cornée.

Dr Galezowski.

Absence congénitale de l'iris avec luxation du cristallin, rapportée par HOLDEN. — Il s'agissait d'un enfant de dix ans ne présentant pas d'iris des deux côtés, les cristallins opaques, celui du côté droit déplacé. Nystagmus latéral. Léger strabisme convergent. A la lumière naturelle l'examen des yeux a permis de constater que la cornée en arrière était opaque, d'une apparence brun-bleuâtre, comme l'iris abondant en pigment noir, sans qu'il fût possible de trouver aucune ligne de démarcation. Avec un éclairage obliquement dirigé, on n'a pu distinguer que l'opacité centrale du cristallin. A l'aide du miroir ophtalmoscopique on distinguait des deux côtés et vers le limbe scléro-cornéal une mince traînée de pigment représentant des traces d'iris. Le cristallin droit se trouvait hors place, dirigé en haut et en dehors, ses bords nettement déchiquetés; dans son épaisseur existait un nuage diffus et quelques points opaques. Le cristallin gauche, qui conservait ses rapports normaux, contenait des traînées opaques de la périphérie au centre. Seul le fond de l'œil gauche fut examiné et trouvé normal. La vision des deux côtés était de 10/400 pour chaque œil. Les couleurs étaient bien perçues. La vue s'occommodait mieux avec une lumière peu intense qu'avec celle du soleil. Les frères et sœurs, ainsi que les parents du malade, n'ont jamais présenté de vices de conformation oculaires. Dans la famille, il n'existe pas de difformités.

(*Bulletin médical.*) Dr GALEZOWSKI.

Hémiopie homonyme et amblyopie croisée. — M. CHARCOT présente à l'Académie de médecine un travail de M. Lannegrace sur ce sujet, dont voici les conclusions :

I. L'hémiopie homonyme est le résultat d'une lésion qui frappe directement l'appareil sensoriel après qu'il a subi la demi-décussation chiasmatique.

Les fibres optiques demi-décussées, après s'être dégagées des couches optiques, irradient sur une étendue considérable de la convexité de l'écorce, depuis l'occiput en arrière jusqu'à la région motrice en avant; le gros des fibres optiques se concentre dans le lobe occipital, le reste des fibres optiques s'éparpille dans les parties antérieures de l'écorce.

La zone visuelle, ou de l'hémiopie, est donc très étendue, mais elle a son foyer principal à l'occiput.

Les cellules visuelles de l'écorce peuvent se suppléer dans une certaine mesure; le retour d'un certain degré de vision a été possible après plusieurs mois de survie chez un singe, qui avait subi une destruction complète des deux lobes occipitaux et des deux gyrus angulaires.

Quand une lésion frappe l'ensemble des conducteurs optiques, après leur demi-décussation (bandelettes optiques, couches optiques et leur voisinage), l'hémiopie est absolue à plan limité vertical.

Quand une lésion ne frappe qu'une partie des éléments terminaux de l'appareil optique (lésion corticale), l'hémiopie prend un caractère particulier : la vision centrale persiste.

II. L'amblyopie est probablement le résultat d'un vice nutritif de la rétine, provoqué par une lésion qui porte sur l'appareil sensitif oculaire. Comme cet appareil subit une décussation totale au niveau de la protubérance, si la lésion le frappe dans sa partie cérébrale, l'amblyopie est forcément croisée.

Le faisceau sensitif oculaire est condensé dans le segment postérieur de la capsule interne ; là, il se trouve très voisin du faisceau optique. Une lésion de cette région, suivant qu'elle atteindra les deux faisceaux sensoriel et sensitif, isolément ou simultanément, entraînera soit l'amblyopie croisée, soit l'émiopie homonyme, soit l'association de ces deux ordres de troubles.

Au sortir de la capsule, le faisceau sensitif oculaire semble irradier vers la région fronto-pariétale et plus spécialement vers le lobe pariétal (lobule supérieur). La zone oculo-sensitive, zone d'amblyopie, serait donc inscrite dans la partie antérieure de la zone visuelle, zone de l'hémiopie. Une lésion corticale frappant les deux appareils sensitif et sensoriel à leur point de contact devrait donc toujours entraîner à la fois l'amblyopie et l'hémiopie : celle-ci peut cependant manquer, en vertu de la suppléance mutuelle des cellules visuelles.

On comprend, ajoute M. Charcot, combien il serait insuffisant de baser une pareille théorie uniquement sur des expériences. Mais M. Lannegrace a réuni un nombre considérable d'observations cliniques qui paraissent plaider dans le même sens. Son travail est donc fort intéressant et ajoute un document important à l'étude de cette question si complexe.

(*Gazette des hôpitaux.*)

Expériences sur la vaccination des ruminants contre la rage, par injections de virus rabique dans la chambre antérieure de l'œil, par NOCARD et ROUX (*Annales de l'Institut Pasteur. — Journal des connaissances médicales*, par CORNIL, octobre 1888). — MM. Nocard et Roux rappellent d'abord que M. Galtier, de Lyon, auquel on doit l'étude de la rage chez le lapin et le cobaye, avait annoncé en 1881 qu'il avait injecté sept fois de la salive rabique dans la jugulaire du mouton sans jamais obtenir la rage. D'où M. Galtier concluait que « les injections de virus

rabique dans les veines du mouton ne font pas apparaître la rage et semblent conférer l'immunité ».

Peu de temps après les expériences de M. Galtier, on fit au laboratoire de M. Pasteur des inoculations intra-veineuses ; on injecta à des chiens, dans la veine du jarret, plus d'un centimètre cube de salive rabique ; ces animaux ne prirent pas la rage après cette injection, mais devinrent enragés lorsqu'on les inocula ensuite, sous la dure-mère ou dans les veines, avec de la moelle rabique pure.

Puis, MM. Nocard et Roux rapportaient que, depuis l'année 1884, ils ont entrepris une série d'expériences sur le sujet que M. Galtier avait abordé en 1881.

Mais, au lieu d'employer de la salive d'animaux enragés, ils ont usé, comme matière à inoculation, du bulbe d'animaux qui avaient succombé à la rage. L'immunité des animaux était éprouvée par l'injection de virus rabique dans *la chambre antérieure de l'œil.*

Ces expériences confirment celles de M. Galtier : c'est-à-dire que l'injection intra-veineuse de virus rabique confère aux ruminants l'immunité contre la rage.

Des expériences de MM. Nocard et Roux, il résulte que l'introduction dans les veines des chèvres et des moutons du virus rabique pur, le plus virulent, tel que celui qu'on obtient en employant la matière du bulbe d'un chien qui a succombé à la rage des rues, des bulbes de lapins de passage, non seulement ne leur donne pas la rage, mais leur confère l'immunité.

Mais à quoi tiennent ces résultats ? Il est difficile, dans l'état actuel de nos connaissances, disent MM. Roux et Nocard, de se prononcer ; car on ne saurait invoquer que ces animaux sont beaucoup plus réfractaires à la rage que les chiens, puisque chèvres et moutons deviennent facilement enragés à la suite des inoculations dans l'œil, qu'ils prennent aussi facilement la rage par inoculation sous-cutanée ; qu'enfin, à la suite de morsures par des chiens enragés, les moutons et les chèvres fournissent une mortalité très forte.

L'immunité communiquée par une seule injection veineuse faite avec le bulbe des lapins de passage, peut avoir une importance pratique considérable ; elle peut faire que la vaccination des mordus par un chien enragé soit facilement applicable en médecine vétérinaire, car il n'y a pas là une série d'inoculations avec des virus gradués à pratiquer, mais une seule injection faite une fois pour toutes.

L'épreuve que ces messieurs employèrent pour constater l'état réfractaire est des plus énergiques : en effet, l'inoculation dans la

chambre antérieure de l'œil est beaucoup plus énergique et plus sûre que celle qui est pratiquée par l'inoculation de la peau.

L'immunité acquise par les moutons par ce procédé n'est pas éphémère, elle est encore efficace après neuf mois ; de plus, ainsi que des expériences le démontrent, elle est acquise peu de temps après l'opération préservatrice.

D'après les expériences de Roux et Nocard, il est facile d'empêcher le développement de la rage chez des animaux mordus par les chiens.

Il suffit, pour cela, d'injecter en deux fois dans les veines 2 centimètres cubes d'émulsion rabique, si le traitement est commencé à temps, c'est-à-dire avant les vingt-quatre heures, dans les expériences de ces savants ; mais il faut remarquer que l'inoculation a été pratiquée dans l'œil, et il est toujours plus facile d'empêcher le développement de la rage après une inoculation pratiquée sous la peau ou dans le tissu cellulaire qu'après l'inoculation pratiquée dans l'œil.

Dr GALEZOWSKI.

THÈSES DE DOCTORAT

SOUTENUES PENDANT L'ANNÉE SCOLAIRE 1887-1888 A LA FACULTÉ DE MÉDECINE DE MONTPELLIER.

Arnavielhe. — *Du traitement de l'entropion et du trichiasis par la tarsoplastie.*

Dausan. — *Essai historique de l'ophtalmologie à l'école de Montpellier.*

Journiac. — *De l'ophtalmie des nouveau-nés chez l'adulte.*

Aybram Théodore. — *Contribution à l'étude des paralysies syphilitiques de l'oculo-moteur commun.*

Castagné. — *De l'emploi du fer rouge dans quelques affections de la cornée.*

Sire. — *De l'amputation de l'hémisphère antérieur de l'œil comme traitement de l'ophtalmie sympathique.*

Le Gérant : FÉLIX ALCAN.

MOTTEROZ. — Imprimeries réunies, B, rue Mignon, 2.

Tab. I.



AFFECTIONS

PÉRIODIQUES OU INTERMITTENTES DES YEUX

PAR

Le Dr M. CUIGNET

Je n'ai pas l'intention de donner à cette question tous les développements qu'elle comporte; je me bornerai à indiquer d'une manière générale que la périodicité existe dans les affections oculaires, qu'elle s'y montre sous deux formes principales : l'une, où elle constitue essentiellement et totalement la maladie; l'autre où elle en est simplement un élément plus ou moins déclaré; je donnerai un ou quelques exemples de chacune d'elles; en dernier lieu je montrerai toute l'utilité et même la nécessité du traitement de la périodicité par le sulfate de quinine.

J'entends par périodicité dans les affections oculaires, comme dans toutes les maladies, que les symptômes du mal se produisent et se reproduisent, ou s'accroissent en intensité à un moment tout à fait ou approximativement régulier du jour ou de la nuit pendant tout le cours ou la majeure partie du cours de la maladie. Quant à cette maladie elle-même, elle peut être variée, depuis les plus simples affections des paupières jusqu'aux plus profondes et aux plus graves de l'œil, en présentant l'une ou l'autre des deux formes que nous indiquons. L'érythème le plus léger, la conjonctivite d'intensité modérée ou violente, les névralgies, les désordres dans les membranes, le glaucome, les états sympathiques peuvent s'offrir sous la forme franchement intermittente ou sous celle d'exaspérations régulières.

Voyons quelques exemples du premier cas.

Erythème intermittent. — Cette observation me paraît intéressante à cause de la nature et de la rareté de l'affection, ainsi qu'au point de vue de son diagnostic différentiel.

Un jeune homme de seize ans, lycéen, appartenant à une famille aisée, jouissant d'une bonne hygiène, bien constitué,

doué d'un tempérament mixte avec disposition nerveuse et herpétique, sujet à des maux de tête passagers et migraineux, n'ayant fait aucune maladie sérieuse ni eu de la fièvre intermittente, ni des accidents maremmatiques, ne s'étant au préalable nullement trouvé indisposé, se réveilla, le 15 du mois de décembre, à 7 heures du matin comme de coutume, offrant aux deux paupières inférieures un boursouflement œdémateux incolore et indolent. Le plein des paupières est seul tuméfié; les bords libres sont nets, la rangée des cils est restée en place; le relief œdémateux peut être comparé, pour la grosseur, à la saillie de la pulpe du pouce; en dessous de lui la peau de la pommette est un peu plissée en arcade à concavité supérieure; le doigt laissé un moment avec pression s'imprime dans cet œdème qui se reforme peu après; il n'y a ni tension, ni douleur; l'angle temporal et l'angle nasal sont libres, la paupière se meut à peu près comme d'habitude, mais le bord se tient un peu remonté, les points lacrymaux sont au contact du bulbe. Cependant une larme coule de temps à autre par l'angle interne; il y a un peu de lourdeur de tête plus prononcée du côté gauche, pas de malaise général.

Je cherche, sans la trouver, la cause de cette petite maladie subitement venue aux deux paupières inférieures; il n'y a ni corps étranger, ni conjonctivite, ni traumatisme, ni éruption, ni œdème conjonctival, pas de coryza, pas de mal de gorge, pas de carie dentaire; les urines sont normales, notamment exemptes d'albumine. Le jeune homme n'a pas mangé de moules; il n'a pas eu de fièvre, ni un refroidissement, ni la tête penchée en bas, en un mot rien qui puisse donner une explication et je m'attends à ce que, peu après le lever, cet œdème que j'attribue plus ou moins au décubitus sans oreiller disparaisse après quelque moment de station droite.

Mais il n'en est rien, au contraire : vers 9 heures, l'œdème s'est accru en s'étendant vers les côtés du nez et vers l'extrémité interne de chaque paupière supérieure, il a pris une teinte rosâtre; il est sensible au contact du doigt et il donne lieu à des démangeaisons; des larmes tombent plus abondamment par les coins internes, le mal de tête est resté

le même. Le jeune homme essaye de lire, mais cela fatigue ses yeux, une vive lumière l'impressionne désagréablement.

A 11 heures, le nez est envahi dans toute sa partie attenante aux yeux, où il est un peu gonflé, œdémateux, rose, démangeant. Puis tout le nez se prend jusqu'au bout progressivement, d'un point à un autre sans intervalle; la teinte est rougeâtre, l'œdème médiocrement prononcé et se fondant insensiblement avec les tissus voisins tant au nez qu'aux pommettes.

A ce moment, je me prononce dubitativement pour un érésipèle au début; il n'y a encore ni fièvre, ni angine, ni adénite sous-maxillaire; l'envahissement de la rougeur est continu et non par plaques; les bords n'ont pas le liséré relevé et rouge; mais nous ne sommes qu'au début, le mal progresse vite, la teinte de la dermite se forme de plus en plus.

Je revois le jeune homme dans l'après-midi vers 3 heures. Il vient à moi en souriant et me disant : « C'est fini ! » En effet tout s'est effacé, œdème et rougeur; sous le rapport de la sensibilité, il ne reste plus qu'une faible démangeaison, le mal de tête avait disparu également.

Je me rendis compte alors que, contrairement à mon opinion, ou plutôt à ma présomption du matin, ce n'était pas un érésipèle, mais un érythème simple. L'érésipèle ne se fût pas déclaré sans malaise préalable, sans fièvre et sans mal de gorge; il se fût agrandi par plaques; il eût offert le liséré rouge et renflé de ses bords. Cependant l'érythème, tout érythème qu'il était par ses symptômes propres et différentiels, n'en était pas moins singulier dans son allure, par le fait de sa brusque et complète disparition au moment où il était le mieux dessiné et le plus en voie d'extension. On n'avait absolument rien tenté ni pour le modérer, ni pour le faire avorter.

L'appétit était resté bon. Le malade du matin se rattrapa de son régime en mangeant bien au dîner de 7 heures. Mais vers 9 heures, sans avoir eu aucun embarras de digestion, il s'aperçut que ses paupières se gonflaient de nouveau, qu'elles étaient sinon rouges, du moins roses et que le haut du nez se

prenait également. Il y ressentait des démangeaisons encore faibles.

Cet état dura quelques heures seulement. La nuit fut bonne; mais le lendemain, dès 7 heures du matin, la tuméfaction commença à se reproduire, d'abord limitée aux paupières et pâle, puis s'étendant au haut du nez, enfin au nez tout entier et rouge, avec les mêmes caractères locaux et généraux que la veille.

Apercevant dans cette marche interrompue un caractère intermittent, je fis prendre vers 10 heures du matin une dose de 50 centigr. de sulfate de quinine en poudre dans une rondelle de pain azyme. Vers 11 heures, le gonflement s'effaça ainsi que la rougeur. Puis, vers 4 heures du soir, les symptômes se reproduisirent; la rougeur s'étendit encore au nez comme la veille. Ce nouvel accès se termina, sans le moindre trouble général, un peu avant le dîner de 7 heures, ce qui permit au jeune homme de descendre à la salle à manger et de faire son repas comme à l'ordinaire.

En présomption d'un nouvel accès pour le lendemain matin, j'ordonnai de nouveau 50 centigr. de sulfate de quinine dans la soirée; malgré cela, l'érythème œdémateux et rougeâtre reparut dans les mêmes régions, mais eut moins de durée. Je fis prendre encore à l'heure présumée la même dose de quinine, un peu avant l'heure du déjeuner, contre l'accès du soir; il se manifesta cependant vers 5 heures, reculé de une heure sur celui de la veille et atténué, car il s'acheva en moins de deux heures.

Considérant que la dose de quinine n'était probablement pas suffisante pour faire avorter les accès, j'en fis prendre une de 80 centigrammes à 10 heures du soir. Celle-ci fut décisive : l'accès d'érythème ne se reproduisit le lendemain, ni le matin ni le soir. La maladie fut définitivement enrayée.

Je citerai un autre exemple de maladie intermittente des paupières. Il y a quelque dix ans, je fus consulté par une personne qui, depuis trois jours, éprouvait au bord de la paupière inférieure du côté gauche une démangeaison; les accès commençaient vers 5 heures du soir et finissaient vers 7 heures,

sans gonflement, ni rougeur, ni larmoiement. Ils s'accrurent en intensité du premier au troisième, mais ils cessèrent brusquement sous l'influence d'une première et unique dose de sulfate de quinine portée à 1 gramme. Cette personne n'était ni affaiblie ni fébricitante.

Voici encore un cas de maladie intermittente, plus singulier que le précédent et je dirai plus probant à cause de sa rareté.

Au mois d'avril 1886, à la suite de quelques promenades matinales par un temps frais pendant lequel les yeux pleurent d'habitude, je fus pris, en me levant, d'un larmoiement assez abondant à l'œil gauche : il dura plusieurs heures et disparut complètement dans l'après-midi. Il se reproduisit le lendemain à la même heure, quoique j'eusse cessé mes sorties à l'air libre, et encore le surlendemain, en accès régulièrement quotidiens. Je pris quelques doses de sulfate de quinine; ces accès s'arrêtèrent tout à fait. Puis étant sorti le matin dans le courant de la semaine suivante, le larmoiement reparut à la même heure, mais cette fois à l'œil droit, et toujours en accès correctement périodiques. Le sulfate de quinine en eut raison de nouveau. Peu après l'œil gauche se remit à pleurer, mais il cessa grâce à la quinine; puis il pleura irrégulièrement : d'abord au lever, ensuite dans le jour à des moments indéterminés et la quinine n'y fit plus rien. Le larmoiement devenu continu persiste ainsi pendant quatre mois environ à ce seul œil, avec complication de blépharite et de déviation du point lacrymal. Présumant qu'il était entretenu alors par une altération de disposition du méat je fis fendre le canalicule jusqu'à son abouchement dans le sac. Cela ne changea rien au larmoiement qui persista de plus belle. Mais il disparut tout à coup dans le courant du mois d'août sans que j'eusse plus rien fait pour obtenir ce résultat, et les complications de blépharite et de déviation s'en allèrent de même.

Il me paraît évident qu'il s'était produit ici un trouble dans le nervosisme sécrétoire revêtant au début la forme intermittente et contractant ensuite la forme continue.

Je sais bien que les maladies des paupières ne sont pas à

proprement parler des maladies des yeux et que le cas présent pourrait être rangé parmi les maladies de la peau en général. Cependant on les décrit avec celles de l'œil, et du reste l'intermittence franche peut tout aussi bien se montrer dans des affections propres des yeux. D'abord dans les névralgies ; ainsi la névralgie ciliaire isolée, périodique, à rémissions complètes se déclare quelquefois. J'en ai observé un cas sur une jeune fille de complexion très nerveuse et je la guéris avec quelques doses fortes de sulfate de quinine. Le glaucome débute parfois aussi avec ce même caractère de périodicité régulière dans les accès ; d'habitude elle ne dure qu'un temps et est remplacée par de la rémittence ou de la continuité. En 1867, j'eus à soigner à l'hôpital du Dey, à Alger, un jeune employé des finances qui fut pris un matin, vers 7 heures, d'une diminution notable de la vision des deux yeux avec rougeur périkératique, douleurs assez vives dans le globe oculaire et dans les branches du nerf ophtalmique, larmoiement et tuméfaction sensible de la conjonctive et des paupières, tension des bulbes et immobilisation des pupilles ; l'accès dura jusque vers midi : il cessa alors et la vision redevint à peu près aussi nette qu'auparavant. Un deuxième accès se produisit le lendemain à la même heure, avec des signes plus prononcés et une durée plus longue ; puis un troisième encore plus grave que les deux premiers, car il s'accompagna de la perte presque totale de la vision pendant toute la durée de l'accès. Le médecin qui le vit dès le début prit cette affection pour une conjonctivite intermittente, dont il disait avoir fréquemment observé des cas en Algérie et ne me demanda mon avis qu'au moment du troisième accès ; je reconnus un glaucome et j'en rendis la réalité évidente en pratiquant de suite une paracentèse avec évacuation d'humeur aqueuse à l'un des deux yeux, laquelle permit à la vision de se dégager presque aussitôt en même temps que les autres signes s'effaçaient peu à peu.

Je fus de suite entraîné par la nécessité et l'urgence d'une opération et je ne m'arrêtai pas à l'idée d'un traitement par le sulfate de quinine. Je l'ai regretté plus tard, ayant constaté combien ce traitement peut être efficace. Mais dans le cas pré-

sent je me contentai de vérifier les symptômes, puis de constater que l'accès cessait presque de suite au moyen d'une paracentèse et je pris le parti de faire l'iridectomie des deux côtés, n'ayant rien à craindre de cette opération, mais, au contraire, la regardant comme plus efficace pour le présent et plus préservatrice pour l'avenir. J'obtins ainsi la guérison. Il n'en reste pas moins que le fait principal de cette observation c'est l'intermittence pure, dont je suis en voie de donner des exemples.

Je ne doute pas que l'on pourrait également rencontrer des cas de maladies périodiques des autres éléments de l'œil, ainsi de la conjonctive, de la cornée, de l'iris, même de la rétine. Je rappellerai le dire de ce confrère, plus ancien et plus expérimenté que moi dans les maladies d'Algérie, me déclarant à plusieurs reprises qu'il avait eu souvent affaire à des maladies intermittentes des yeux, notamment à des conjonctivites qu'il traitait et guérissait surtout par le sulfate de quinine. Il est probable qu'il comprenait aussi beaucoup de cas de rémittence parmi ceux qu'il disait avoir ainsi arrêtés dans leur évolution, mais qu'il confondait plus ou moins souvent, avec des conjonctivites, les cas d'iritis, de péri-kératite, de glaucome accompagnés de rougeur, de tuméfaction et de jetage de larmes mêlées à des mucosités.

Au sujet de maladies profondes des yeux, notre savant confrère belge, le docteur Deneffe a cité des cas de rétinite qui ont cédé à l'action du sulfate de quinine. Mais je crois que les trois cas notés par lui rentrent dans la deuxième catégorie de nos espèces, dont nous allons nous occuper maintenant, c'est-à-dire dans ceux de rémittence.

Affections rémittentes. — Nous dirions volontiers que, dans le cadre nosologique, il n'existe pas d'affections absolument continues, car toutes offrent, à certains moments plus ou moins réguliers, une exaspération plus ou moins longue qui est suivie d'une rémission. On connaît l'exaspération habituelle du soir et d'une partie de la nuit ; mais il y en a qui surviennent à des heures moins physiologiques et qui font penser que ce sont de véritables accès intermittents. Il en est

de même dans les maladies des yeux. Ainsi, en outre que beaucoup s'exaspèrent le soir, on en observe qui ont ce mouvement vers 4 heures. Dans les conjonctivites à la période aiguë les malades se plaignent souvent d'éprouver à ce moment de la journée un redoublement de leurs souffrances. Dans les iritis et les kératites purulentes, c'est plutôt aux approches de la nuit, ou même à la nuit venue que les douleurs augmentent ainsi que les autres symptômes. Ces retours ou plutôt ces exaspérations constituent de véritables accès tant à cause de la régularité de leur apparition quotidienne, ou biquotidienne que de l'accroissement simultané de tous les signes, ou même de l'apparition de signes nouveaux; on en observe également dans les traumatismes. J'en ai eu dernièrement un exemple bien caractérisé chez un garçon de quatorze ans, qui s'était fait à l'œil gauche une plaie transversale perforante de la cornée au moyen d'une fronde élastique, plaie compliquée de hernie de l'iris et de cataracte traumatique. Vers le dixième jour de cette blessure, dont la marche était calme et régulière jusque-là, il survint dans la matinée un groupe de symptômes d'excitation par rougeur, gonflement et douleur sous forme d'accès ayant la durée de plusieurs heures, cessant dans la journée et se reproduisant le lendemain à la même heure après une rémission notable. J'arrêtai ces accès au moyen du sulfate de quinine.

C'est dans le glaucome que l'on remarque le plus souvent cette marche rémittente de l'affection, encore plus dans sa formé aiguë et suraiguë que dans sa forme chronique.

Lorsque les symptômes de la maladie sont tout à coup renforcés chacun dans son expression pour ce qui les concerne tous, et si, de plus, un ou quelques autres symptômes apparaissent alors et durent pendant un temps déterminé, il n'y a pas de doute sur l'existence d'accès changeant la forme continue en forme rémittente. Mais lorsque la marche continue est simplement modifiée, un peu accrue dans les symptômes, par de petits accès peu sensibles, il faut une attention très grande et même un avertissement pour être informé de leur production, pour les saisir, les reconnaître et leur appliquer

le traitement qui convient à toutes les manifestations, ou exaspérations périodiques, car ils sont aussi une cause insidieuse d'aggravations, même dans leur mode atténué et douteux. Du reste cette aggravation du mal peut et doit servir à les faire reconnaître, juger et traiter de suite, car elle ne s'explique que par leur intervention plus ou moins dissimulée.

Parmi les nombreux exemples que je pourrais citer, en voici un qui me paraît très démonstratif à tous les titres. J'avais opéré d'iridectomie en bas un vieillard atteint de glaucome avancé à l'œil gauche et ayant déjà perdu absolument l'œil droit depuis des années par le fait de la même affection. A l'œil gauche, le glaucome marchait en accès rémittents, c'est-à-dire que les symptômes étaient continus, mais s'exaspéraient à un moment de la journée. L'opération fit un bon effet dans les premiers jours; puis quelques douleurs survinrent avec de la rougeur à heure fixe. Je prescrivis de la quinine et la guérison reprit son cours sans plus être troublée pendant deux semaines. Au bout de ce temps, le glaucome reparut et je crus devoir l'attaquer par une iridectomie supérieure. Le calme suivit encore une fois cette opération tant que la plaie ne fut pas fermée et que de l'humeur aqueuse put, en s'écoulant, soulager l'œil de sa tension. Mais une fois la cicatrice fermée, les symptômes reparurent, légers d'abord, puis plus marqués et sous forme d'accès intermittents; accès devenus véritablement terribles par l'aspect congestif de l'œil, par les douleurs atroces, par le trouble des humeurs et l'hyphéma abondant, enfin par l'obnubilation presque complète, symptômes qui duraient plusieurs heures, puis s'apaisaient et revenaient le lendemain en laissant chaque fois un degré plus prononcé d'affaiblissement visuel. Bientôt ils persistèrent dans les intervalles des accès, à un degré moindre et indiquant que la maladie prenait le type rémittent, et les accès, au lieu de revenir à des heures régulières, avancèrent ou reculèrent en changeant de moment, mais non de gravité. Je dus recourir à des doses pour ainsi dire énormes de sulfate de quinine, de 2 à 3 grammes par jour quelques heures avant le retour présumé

des accès. A peine avais-je suspendu cette médication qu'ils revenaient; leur répétition les rendait plus difficiles à abolir soit parce qu'ils échappaient à mes prévisions sur l'heure de leur survenue, soit parce que j'avais diminué la dose du médicament. J'en vins cependant à bout, en m'aidant de paracentèses et d'évacuations répétées d'humeur aqueuse; mais je suis assuré que, si je n'avais insisté sur la médication quinique, ces accès si graves eussent, par leur répétition, altéré l'œil et aboli pour toujours la fonction visuelle. J'ai revu ce malade plus d'une année après cette cure difficile; il n'avait plus souffert d'aucun mouvement pathologique dans son œil. Auparavant il n'était pas sujet à la fièvre intermittente, ni pénétré par le miasme paludéen, pas plus que les sujets de mes observations précédentes.

Parmi les affections de l'œil offrant des caractères de périodicité et nécessitant leur traitement par la quinine, je n'aurai garde d'omettre celles qui consistent en éruptions s'accompagnant de fièvre. Ainsi les kératites et péri-kératites, même les conjonctivites surtout bulbaires commençant avec un malaise général plus ou moins apparent et consistant en petites élevures que l'on appelle des phlyctènes, des phlycténules, des vésicules, des papules et papulo-pustules ou pustules franches, puis se poursuivant, quelquefois pendant longtemps et avec une sorte d'obstination, au moyen de récidives liées les unes aux autres, ou séparées par des intervalles francs et s'accompagnant ou non d'un mouvement fébrile.

Cet état général spécial, ou même spécifique, et ces répétitions périodiques plus ou moins régulières par poussées successives indiquent évidemment une maladie contre laquelle il convient d'employer non seulement des moyens locaux, mais aussi, et je dirai même surtout, des moyens généraux parmi lesquels le principal, le spécifique est le sel de quinine.

Cette affection est si connue que son traitement est devenu pour ainsi dire coutumier dans les cliniques et notamment à celle de mon éminent confrère et ami, le docteur Galezowski; il est indiqué de suite parce qu'il est le meilleur, même l'in-

dispensable. En effet, si l'on se méprend sur la maladie, ou si l'on ne se rend pas compte des nécessités thérapeutiques qu'elle comporte, on voit les éruptions se perpétuer non seulement par des reproductions, des poussées nouvelles, mais aussi par la persistance des mêmes boutons refusant une guérison demandée à des moyens locaux qui sont insuffisants tant que la quinine n'est pas ajoutée. J'ai donné, il y a deux ans, des soins à une dame âgée qui souffrait depuis plus de six mois pour la quatrième ou cinquième fois d'une kératite phlycténulaire à répétition avec boutons passés à l'état chronique : l'amélioration suivit le régime quinique et la guérison ne tarda pas à confirmer son efficacité. Il faut faire plus, il faut s'opposer au retour de la maladie en prolongeant pendant quelques semaines cette médication si bienfaisante en la renouvelant à la première menace de retour.

Ces exemples et plusieurs autres que nous pourrions citer établissent donc, de la manière la plus certaine, que ces affections oculaires peuvent se présenter sous la forme intermittente et sous la forme rémittente. Nous allons rechercher maintenant quels sont les caractères de ces accès et quelles en sont les causes, quelle est leur influence sur l'affection elle-même et enfin s'il est nécessaire de les traiter et quel est le traitement qui leur est le plus efficacement applicable.

Caractères des accès. — D'après ce que nous avons déjà noté on peut voir que ces accès reproduisent la maladie entière, c'est lorsque celle-ci est intermittente ; ou bien qu'ils ne représentent que l'aggravation momentanée de la maladie courante, c'est lorsqu'elle est rémittente. Ainsi, dans l'observation du prurit palpébral revenant tous les jours à 5 heures du soir et s'interrompant complètement après deux à trois heures de durée; dans celle de l'érythème et dans celle du larmoiement d'abord intermittent, l'accès représente la maladie entière. Dans les autres cas, il représente une exaspération de la maladie. Alors il est constitué surtout par un redoublement de la douleur; il est vrai que la rougeur et le gonflement, le larmoiement et la photophobie peuvent aussi être accrus, mais pas dans une proportion égale. Dans l'iritis

le glaucome, la conjonctivite, ce sont les sensations pénibles qui marquent surtout l'invasion et la suite de l'accès. L'observation de glaucome à accès rémittents que j'ai notée plus haut offrait, dans les accès, une exaspération extrême de la douleur et un trouble très prononcé de la chambre qui se résolvait peu à peu en un hyphéma abondant, lequel, l'accès passé, montrait fort bien sa ligne de niveau et son contenu rouge et se résorbait en partie pendant la rémission. D'autres fois c'est le pus d'un hypopyon qui s'accroît tout à coup en quantité et en épaisseur et qui diminue pendant les intervalles calmes des accès. Il y a même des cas où la sécrétion sanglante ou purulente ne se forme absolument que pendant les accès et n'a pas lieu dans la période relativement modérée de l'affection. Un second caractère de ces accès, c'est qu'ils sont locaux et qu'ils ne sont ni précédés, ni accompagnés, ni suivis de phénomènes généraux tels qu'il s'en produit dans les véritables accès de fièvre intermittente; il n'y a point de frisson initial, ni de tremblement général, ni de pâleur, pas même dans l'organe malade; il n'y a pas de sueurs consécutives; du moins, ces signes sont très peu marqués et ne peuvent guère être signalés. Cependant, on constate quelquefois une élévation du pouls pendant les accès.

Nous dirons ici que nous n'entendons pas absolument, pour admettre et signaler une affection intermittente ou rémittente des yeux, que les accès soient régulièrement et également distants les uns des autres. Non pas; ils peuvent devancer l'heure ou la reculer, et même ils peuvent se présenter tous les jours, tous les deux ou tous les trois jours sans pour cela qu'il y ait une différence dans la nature de la maladie; ou encore survenir l'un dix à douze heures après le premier, l'autre un ou deux jours après le second. Mais d'habitude l'intermittence est plus régulière que la rémittence et celle-ci, quoique offrant les exceptions ci-dessus indiquées, est généralement d'un type assez régulier.

Disons encore, sur les caractères des accès, que, le plus souvent, ceux qui sont également intermittents au début ne tardent ordinairement pas à se prolonger de manière à ce que

la maladie devienne rémittente et que celle-ci se convertisse à son tour en affection continue.

Enfin notons que les accès ont la fâcheuse propriété soit d'engendrer une maladie rémittente, ou une continue, soit plus sûrement encore d'aggraver la maladie dans le cours de laquelle ils viennent à se déclarer.

Les accès et exaspérations que l'on note dans le cours des maladies ordinaires, fébriles ou non, peuvent aussi représenter toute la maladie exclusivement ou n'être que l'accroissement de quelques-uns ou de la totalité de leurs symptômes; comme ceux des affections oculaires, ils sont dépourvus des stades classiques, ils sont plus ou moins réguliers dans leur apparition et peuvent se transformer en rémittence ou en continuité. Telle personne est prise pendant plusieurs jours de suite, vers 11 heures du matin, de bouffées de chaleur qui lui montent à la tête, ou d'un froid général, ou d'un malaise indéterminé. Il y a alors une véritable intermittence simple constituant toute la maladie. Que cet état dure en s'atténuant dans les intervalles des exaspérations, on aura de la rémittence; s'il dure sans exaspérations, ce sera de la continuité au sein d'une bronchite, d'un rhumatisme vague, etc., etc.

Origine des accès. — Les accès de ces maladies tantôt intermittentes et tantôt rémittentes des yeux sont-ils de nature et d'origine miasmatique, comme ceux qu'on rattache à l'infection paludéenne? ou bien ont-ils une autre source? Évidemment on ne saurait, dans la plupart des cas, les attribuer à une influence miasmatique quelconque. D'abord les individus ne sont généralement pas sujets à la fièvre de marais, ni habitants de contrées dangereuses; ils ne sont ni intoxiqués, ni anémiés, ni pénétrés par des microbes fébrigènes. D'autre part on observe bien des maladies intermittentes et rémittentes qui, pas plus que les maladies des yeux dont nous parlons, ne proviennent d'une influence, ou d'un empoisonnement miasmatique; ainsi beaucoup de névralgies sont franchement intermittentes sur des sujets qui n'ont jamais eu et n'offrent à aucun degré des signes d'imprégnation maremmatique ou autre; et cependant ils peuvent être et sont quelquefois atteints d'affec-

tions intermittentes. Il n'y a pas que les névralgies qui soient dans ce cas; beaucoup de troubles nerveux ont cette allure qui n'est déterminée par aucune cause étrangère, mais seulement par une disposition qui leur est propre. Ainsi les maladies les plus communes, le rhumatisme fébrile, la pneumonie, la cystite offrent dans leurs cours des accroissements de symptômes constituant de véritables accès, empirant le mal pendant leur durée et presque toujours laissant après chacun d'eux une augmentation persistante capable d'aboutir à une terminaison fâcheuse que l'on n'attendait pas de prime abord. C'est là le secret de l'aggravation surprenante de bien des maladies. Quant aux accès rémittents, on pourrait dire que la maladie continue a introduit dans l'organisme un élément nocif capable de s'exprimer par des exaspérations survenant à intervalles réguliers; mais peut-on invoquer cet élément dans le cas où il n'y a pas de continuité et où, par conséquent, cette cause générique et nocive n'existerait pas au préalable? Cet élément spécial ne s'est donc pas engendré. Je ne chercherai pas autrement à pénétrer la cause de ces phénomènes, ni à expliquer leur origine, car je ne saurais en présenter aucune qui me satisfît assez pour être proposée.

Ce qui est certain, c'est que des accès se produisent, tantôt intermittents et tantôt rémittents, taut dans les maladies des yeux que dans les maladies ordinaires; ce qui est certain également et très important à savoir, c'est qu'ils sont toujours nuisibles. Cela est hors de doute lorsqu'ils constituent toute la maladie; cela est moins connu pour les cas où les accès se montrent dans le cours d'une maladie. Eh bien, je puis assurer que toujours ils l'aggravent. Pour peu qu'on les soupçonne et qu'on y regarde, on voit, en effet, que l'accès a augmenté d'intensité tous les symptômes et qu'il en a fait naître ou apparaître qui ne s'étaient pas encore montrés, qui étaient absents; on voit aussi qu'après chaque accès la maladie a reçu comme un coup de fouet qui la rend plus intense; enfin on voit que la cessation ou l'abolition des accès a pour résultat une diminution de tous les symptômes et quelquefois même la guérison. Cette vérité n'a pas besoin d'être exprimée

lorsque la maladie est simplement intermittente; mais elle doit être exprimée et répétée lorsque le mal est rémittent, quand il est continu avec des exacerbations espacées plus ou moins régulièrement. On comprend, d'après cela, combien il est important de suivre attentivement la marche de la maladie pour apercevoir l'élément intermittent, même si peu marqué qu'il soit, et pour l'attaquer de suite.

Traitement des accès. — En première règle nous n'avancerons rien de nouveau, ni rien d'extraordinaire en disant que les affections intermittentes et rémittentes des yeux doivent être traitées par le sulfate de quinine. Et cependant, on sait bien que, dans la pratique, on fait rarement usage de cette médication. En seconde règle nous dirons que la médication quinique réclame des doses plutôt fortes que faibles et parfois mêmes très fortes. Et cependant, nous voyons rarement appliquer des doses massives du médicament. L'ophtalmie purulente par inoculation dont j'ai été atteint à l'œil droit il y a vingt ans, avec la complication d'abcès grave de la cornée, a été pour moi une indication que je n'avais reçue de nulle part ailleurs, ni par les livres, ni par l'enseignement, ni par la pratique des autres malades. L'accès effroyablement douloureux qui se produisit deux jours de suite vers 5 heures du soir me révéla l'obligation de prendre l'antipériodique habituel pour diminuer ou empêcher ceux qui ne manqueraient pas de suivre. Le premier avait singulièrement accru l'infiltration purulente cornéenne ; le second acheva la nécrose dans une certaine étendue ; un troisième eût déterminé l'envahissement total de la membrane, je n'en doute pas, car l'abcès se borna dès que le sulfate de quinine eut empêché le retour des accès, en même temps qu'il détermina un soulagement véritablement réconfortant. Pourquoi donc cette double réserve, sur la nature et sur la dose du remède? Je crois que c'est parce qu'on laisse souvent passer des accès sans y faire attention, non pas ceux qui sont uniquement intermittents, mais bien ceux qui sont rémittents. Cependant, parmi les premiers, nous voyons par l'observation de ce jeune employé qui fut atteint à Alger d'accès glaucomateux inter-

mittents que moi-même je ne fis pas attention à cette périodicité et qu'emporté par l'idée préconçue et convaincu de l'indication d'une opération urgente je la fis aussitôt, sans avoir au préalable essayé l'effet de quelques lourdes doses de sulfate de quinine. Le confrère qui m'en suggérait la pensée et qui m'en donnait discrètement le conseil avait peut-être plus raison que moi. J'ai bien modifié ma manière de voir et ma pratique depuis lors.

Un second motif d'abstention, c'est que, comme je le disais tout à l'heure, nous n'avions à cette époque, je parle d'il y a vingt à trente ans, reçu de nos ouvrages spéciaux, ni de nos maîtres, des notions sur les accès dans les maladies oculaires, ni des recommandations sur la nécessité de s'en inquiéter et de les traiter en hâte et avec énergie. Plus tard, je n'hésitai pas à attaquer par ce remède ni le larmoiement intermittent dont je fus atteint moi-même, ni le prurit palpébral, ni l'érythème des paupières inférieures. J'en agis de même avec ces accès glaucomateux se reproduisant chez le sujet opéré deux fois d'iridectomie et laissant après eux des exsudats plastiques et hémorragiques qui ne se diluèrent et ne se résorbèrent que par les évacuations répétées de l'humeur des chambres. Et maintenant, en raison de la tendance qu'ont toutes les maladies aiguës, et notamment celles des yeux, à se compliquer d'exaspérations en accès plus ou moins réguliers, je proclamerai volontiers qu'il est prudent, qu'il est utile, même qu'il est souvent nécessaire de les prévenir par la quinine prescrite à propos ; car, je le répète, les accès tendent à se produire, ils tendent aussi à revenir et chacun d'eux apporte à la maladie un accroissement qui la rend de plus en plus grave à mesure qu'ils se répètent. De plus, leur répétition peut aboutir à de la continuité dans la forme de l'affection, ainsi que je l'ai éprouvé moi-même dans mon larmoiement qui était intermittent au début et qui devint ensuite continu. Lorsque j'eus le malheur de contracter, en Algérie, cette ophtalmie purulente, j'eus sans aucun doute le tort de ne pas prévoir les accès, mais, dès que je surpris leur périodicité, je n'hésitai plus et je luttai contre leur retour fâcheux par des doses de

quinine élevées jusqu'à 2 et 3 grammes par jour, médication héroïque à laquelle je dus un calme relatif et une marche régulière et plus modérée de l'affection.

Il n'importe pas seulement d'ordonner l'antipériodique pour ce double motif de prévenir et de guérir, il importe aussi de le faire prendre à doses maximes. L'expérience confirme ce précepte de la manière la plus certaine. Ainsi j'eus un jour à soigner une névralgie sus-orbitaire gauche à accès francs revenant à 3 heures de l'après-midi chez un soldat ordonnance d'un officier malade. L'accès ne céda ni à une première dose de 50 centigrammes, ni à une seconde dose de 1 gramme, mais il recula de 2 heures; une troisième dose de 1gr50 le recula encore et le diminua sensiblement; une dose de 2 grammes l'abolit nettement et définitivement. Que l'on veuille bien se rappeler quelles quantités énormes je dus en prendre moi-même et en faire prendre au malade à accès glaucomateux pour empêcher le retour de ces exaspérations si douloureuses et si malfaisantes. Je ne pense pas que même l'excès d'une dose ou de quelques doses successives puisse nuire; il y a longtemps que la médication de Maillot est regardée comme favorable autant qu'innocente et je craindrais plutôt que l'on péchât, dans les cas graves et rebelles, par hésitation dans l'indication et par insuffisance dans les doses. Je rappellerai à ce sujet l'anecdote relative à Andral, qui, consulté pour une affection grave qui avait résisté à la dose de 1 gramme de sulfate de quinine, s'écria, au bout d'un instant de réflexion : « Eh bien, donnez-en 2 grammes. » Et le malade s'en trouva bien.

Je généraliserais volontiers les réflexions au sujet des intermittences dans les maladies des yeux, de leur origine et de leur traitement en les reportant aux maladies ordinaires. Fort souvent on voit leur cours modifié par des exaspérations d'une durée de plusieurs heures, compliquant la maladie et lui imprimant un cachet inattendu de gravité. Ce ne sont pas des accès de fièvre maremmatique, ni les exaspérations matinales ou vespérales ordinaires, on peut et l'on doit s'en occuper, plus que l'on ne fait d'habitude et leur opposer le traitement

décisif par la quinine sous peine d'incertitudes, d'embarras et d'un échec curatif. Ne procurât-elle qu'une diminution dans les symptômes, notamment dans la douleur quelquefois insupportable d'un glaucome, d'une purulence commençante de la cornée, que ce serait encore un grand bienfait. Enfin la quinine sert parfois de pierre de touche et éclaire le médecin sur les allures insolites d'une affection en décidant ce qu'il y avait d'intermittence dissimulée et réelle dans ses symptômes ou en annihilant tout soupçon non fondé.

Je répète en terminant que chacun des points qui composent la question présentée dans ce trop court article pourrait être l'objet de développements plus étendus portant sur l'intermittence dans toutes les maladies et plus spécialement dans celles des yeux, sur la nature et l'origine des accès dans les unes et dans les autres, sur leurs effets dans le cours de l'affection déclarée et enfin sur les moyens propres à en dégager cette affection ; mais je me suis proposé seulement de résumer les idées générales qui se rattachent à ces divers éléments de la question, et surtout d'inviter mes confrères à porter leur attention sur cette complication souvent méconnue ou négligée dans les cas de rémittence plus ou moins dissimulée, et d'appliquer promptement aux accès quels qu'ils soient le spécifique révélé par Maillot et consacré par l'habitude. C'est-à-dire la quinine à des doses que l'on ne doit pas craindre d'élever et de renouveler au prorata de la force et de la résistance *du mal*.

Dr M. Cuignet.

APERCU GÉNÉRAL
SUR
LE DÉCOLLEMENT DE LA RÉTINE
ET SUR SA CURABILITÉ

PAR

Le Dr GALEZOWSKI

Une des affections qui sont aujourd'hui le moins connues, au point de vue de son processus morbide et de son évolution, c'est sans nul doute le décollement de la rétine. Tout y est hypothèse, supposition, et jusqu'à présent il n'y a pas une seule théorie et une seule opinion sur le mode de développement de cette maladie qui soutienne une critique sérieuse. Il est difficile, en effet, de comprendre comment et pourquoi la rétine subit le décollement dans certains yeux et de préférence dans telle ou telle région. Comme nous le savons parfaitement bien, la rétine ne présente pas d'adhérence ni en arrière avec la choroïde, ni en avant avec la membrane hyaloïdienne; néanmoins, ces membranes tiennent l'une à l'autre par succion, par contact intime et par une sorte d'aspiration et d'adhésion, par voisinage. Le corps vitré et la membrane hyaloïdienne, remplis d'un liquide homogène, gluant, refoulent vers la phériphérie toutes les membranes qui se trouvent situées à leur circonférence, ce qui fait que la rétine se trouve tendue, presque collée et adhérente à la choroïde d'une part, et à la membrane hyaloïdienne de l'autre. Cette situation la met dans une impossibilité absolue de quitter sa position primitive, pour se détacher, se décoller et former une membrane nerveuse flottante, aux milieu des liquides intra-oculaires. Ce phénomène se voit, en effet, très rarement dans les yeux à court diamètre, dans tous ceux qui sont hypermétropes; tout au contraire, les yeux allongés, ceux, dont le diamètre antéro-postérieur est plus long que dans un œil emmétrope, les yeux myopes, en

un mot, sont plus que les autres prédisposés à cette altération. Et quoique le décollement de la rétine se produise généralement d'une manière brusque, subite, et sans qu'on reconnaisse dans l'intérieur du globe quelque travail congestif, il y a pourtant chez un certain nombre de ces malades, si ce n'est chez tous, des phénomènes précurseurs.

Ce sont tantôt des mouches volantes plus ou moins nombreuses, qui voltigent devant l'œil ; tantôt, ce sont des lueurs et des éclairs, sillonnant le champ visuel, ce que nous avons signalé les premiers avec mon excellent ami Daguenet[1] ; tantôt enfin, des troubles passagers et périodiques de la vue, masquant les objets, jusqu'au moment où le trouble visuel devient fixe et définitif, occasionné par une portion de la rétine décollée.

L'existence de ces moucherons, flottants devant l'œil malade, s'explique facilement par la présence des flocons opaques, de différents volumes, et qui se trouvent éparpillés, disséminés dans les parties postérieures du corps vitré, parties qui sont adossées au nerf optique et la macula, et où les moindres parcelles d'épanchement séreux, mobiles et flottantes devant la portion la plus sensible et la plus impressionnable de la rétine, produisent une sensation quelconque sur la membrane nerveuse, visuelle, et sont perçues comme mouches, flocons, éclairs, etc., etc.

Mais, pour que ce décollement ait lieu dans un œil sain en apparence, il faut qu'il y ait plusieurs facteurs qui concourent ensemble à constituer cette anomalie et donner lieu à une désorganisation des lois de nutrition, et à un déplacement d'un organe aussi important qu'est justement la rétine. Ce changement dans les lois de nutrition intra-oculaire ne peut s'expliquer que par un allongement trop exagéré du diamètre antéro-postérieur de l'œil d'une part, et d'autre part, par une modification notable de la densité du globe. Le corps vitré se trouvant, par cela même, allongé, aplati latéralement, ne présente plus la même résistance que dans un

1. Galezowski et Daguenet, *Diagnostic et traitement des affections oculaires*, Paris, 1886, p. 650.

autre œil, où le diamètre antéro-postérieur conserve sa densité et sa résistance normale à la pression. Cette diminution progressive de la résistance intra-oculaire dans les yeux fortement myopes fait que le sang veineux choroïdien s'engorge par moment dans ces vaisseaux, la transsudation péri-vasculaire se fait, en certaine quantité, et il suffira alors d'un choc, même le plus léger, d'un coup sur l'œil ou la tête, d'une course un peu plus vive, un accès de toux, pour que l'épanchement séreux se fasse à travers les parois des vaisseaux et dans la région du cercle ciliaire. Ce liquide séreux prendra la direction entre la rétine et la choroïde, qui lui est ouverte, s'infiltrera derrière la rétine et la refoulera dans le corps vitré, qui de son côté avait déjà subi de longue date une diminution de la densité et une liquéfaction.

Donc deux conditions anatomiques sont nécessaires pour la production et le développement ultérieur du décollement rétinien : *a*) *l'épanchement séreux* sous-rétinien formé par une choroïdite séreuse circonscrite dans le segment postérieur du globe; *b*) diminution de la tension interne du corps vitré par sa liquéfaction.

Le professeur Chocler vient, dans une communication faite à la Société de médecine de Berlin, d'émettre une opinion, que le décollement de la rétine n'est que le résultat d'une rétraction du tissu propre du corps vitré, de la hyaloïde[1]. Il est difficile d'admettre, jusqu'à quel point la rétraction active de la hyaloïde puisse entraîner le décollement de la rétine. Et malgré le traitement, basé sur cette théorie, je crois qu'il y aura beaucoup de difficultés d'accepter ces opinions. Car si jamais il y avait un processus rétractif dans le corps hyaloïdien, il aurait pu être jugé et apprécié de longue date, et par la présence surtout de membranes de nouvelle formation dans les parties déclives du corps vitré. Ces membranes se pécipitent, s'organisent, forment des flocons visibles et appréciables à l'ophtalmoscope, et constituent des corps opaques, occupant telle ou telle partie de

1. *Bulletin médical*, Paris, 13 février 1889.

la hyaloïde. Ce n'est que peu à peu et longtemps avant le décollement rétinien qu'on verrait des flocons apparaître, et avant que toute trace de décollement ait pu se produire; tandis que le contraire a lieu dans le développement du décollement rétinien, et on voit survenir ce dernier avant que toute autre altération se soit produite dans le corps vitré.

(*A suivre.*) Dr GALEZOWSKI.

QUELQUES LÉSIONS TRAUMATIQUES DES YEUX

ET

QUELQUES CAS D'OPHTALMOLOGIE

DURANT L'ANNÉE 1887-1888

Octobre 87 à novembre 88

Par le docteur DELOBEL (Noyon)

Notre intention n'est pas de relater toutes les affections diverses des yeux que nous avons eu l'occasion de traiter pendant l'année. Nous ne ferons que passer rapidement sur quelques-unes d'entre elles; puis, nous donnerons l'observation de quelques cas qui nous ont paru avoir un peu plus d'intérêt.

I. Affections communes.

A. CONJONCTIVITE PURULENTE

Deux cas se sont présentés. Sous l'influence de lavages boriqués, de cautérisations au nitrate d'argent, tous deux ont guéri, après un temps assez long, mais sans complication du côté de la cornée.

Ophtalmie scrofuleuse. — Un cas. Traitement local et général; guérison très lente, n'est même pas encore complète.

B. MALADIES DE LA CORNÉE

Kérato-conjonctivites phlycténulaires, — Survenues chez

des sujets lymphatiques ou scrofuleux; assez nombreuses.

Traitement local: insufflations de calomel, instillations d'atropine, lavages boriqués. Général: toniques et reconstituants.

Kératites vésiculaires. Deux cas : lavages antiseptiques, instillations d'atropine, bandeau compressif.

II. Affections traumatiques.

C. CORPS ÉTRANGERS

Observation I

Corps étrangers multiples des yeux. — Cinquante-deux corps ont été extraits. — L'observation a été publiée entièrement dans le même *Recueil* en juin dernier. Nous avons revu le malade plusieurs fois depuis; il a un nebulum sur la partie inférieure de la cornée, mais voit parfaitement.

Observation II

Corps étrangers multiples dans la cornée et la sclérotique de l'œil gauche. — Fr..., vingt-trois ans, ouvrier à une fabrique de sucre, est victime du même accident que le malade de l'observation précédente. Nous avons vu le malade au moment de l'explosion, mais nous n'enlevons les corps que le lendemain, c'est-à-dire le 26 octobre 1887. L'œil, lavé à l'eau boriquée 40/1000, est cocaïnisé; puis, découvrant bien les corps étrangers sous l'éclairage oblique, j'enlève d'abord par le grattage deux petits morceaux de charbon dans la cornée, l'un au limbe supérieur, l'autre au bas. Ensuite, j'incise la conjonctive, près du bord externe de la cornée, et j'enlève de la sclérotique trois petits morceaux de charbon avec la pointe de l'aiguille à paracentèse Un peu plus profondément, après quelques petites incisions libératrices, je puis passer l'aiguille sous deux autres morceaux de fer un peu plus gros que les précédents. Une faible hémorragie s'est produite et a été arrêtée par la compression.

Pansement ouaté, boriqué, compressif.

27. Œil fortement injecté. Pas de suppuration.

28. Injection moins intense; aucune douleur. Le malade ne tarde pas à reprendre son travail.

Observation III

Paillette de fer dans la cornée. — Lef... Jules, vingt-sept ans, ouvrier maréchal, a reçu, il y a trois jours, le 14 nov. 1887, en travaillant à la forge, un morceau de « crasse de fer » (c'est-à-dire une paillette de vieux fer à cheval qu'on reforge à nouveau) dans la cornée de l'œil droit. Nous l'enlevons avec la pointe d'un bistouri; le malade ne cesse pas son travail, il porte simplement un tampon de coton boriqué sur l'œil pendant quelques jours.

Observation IV

Morceau d'émeri dans la cornée. — R..., quarante-deux ans, contelier, a reçu, depuis huit jours déjà, dans la cornée droite, un très petit morceau d'émeri. Nous le voyons le 3 décembre 1887, et remarquons dans le limbe supérieur de la cornée, près de son bord externe, une légère inflammation, au centre de laquelle se trouve un petit point luisant, qui résiste au grattage. Nous l'enlevons avec de petites pinces. Le malade reprend son travail le jour même.

Observation V

Morceau de fonte dans la cornée. — H..., ouvrier fondeur en fer, éprouve, depuis deux jours, de très vives douleurs dans l'œil. Nous le voyons le 4 août 1888; la conjonctive est fortement injectée; dans le limbe inférieur de la cornée gauche est un petit morceau de fonte que nous enlevons par le grattage.

Pansement ouaté, boriqué, compressif.

A signaler de très vives douleurs dans l'œil pendant deux jours, pour lesquelles nous n'avons rien prescrit.

Observation VI

Corps étrangers multiples dans l'œil (brin de paille). — Bl..., charbonnier, conduisant du charbon dans un village

voisin, a éprouvé, « sous un coup de vent », et en passant près d'une meule de paille, une douleur subite et très intense à l'œil gauche. Le 31 octobre 1888, c'est-à-dire le lendemain, nous le voyons et constatons un peu de conjonctivite, et quelques points ternes sur la cornée, auxquels nous n'attachons aucune importance.

Passant l'anse d'une épingle à cheveux sous la paupière supérieure, siège de la douleur accusée par le malade, nous ramenons quelques grains de poussière et de charbon que nous croyons la cause de la douleur. Lavages boriqués plusieurs fois par jour.

2 novembre. — Le malade accuse une douleur plus aiguë encore, et la conjonctivite est plus intense. Ayant écarté les paupières, nous trouvons, sous la paupière supérieure, quatre petits brins de paille, très minces, et deux autres à l'angle interne de l'œil, sous la conjonctive palpébrale.

3 novembre. — La douleur a sensiblement diminué, mais elle existe encore. Nous ne trouvons plus de corps étrangers. L'œil est fortement injecté; le malade reprend son travail le lendemain, en conservant un bandeau compressif.

5 novembre. — Œil moins injecté, plus de douleur.

Nous croyons devoir faire remarquer la bénignité des accidents provoqués par tous ces corps étrangers, surtout ceux des observations I, II, et VI et principalement de l'observation I, où la multiplicité des corps et le nombre d'incisions et de grattages que nous avons pratiqués sur la cornée n'ont amené aucun trouble fonctionnel.

Observation VII

Coup de pied de cheval sur l'œil droit; déchirure des paupières supérieure et inférieure.—Sutures.—Guérison rapide avec un léger ectropion consécutif. — L..., éclusier, reçoit le 16 septembre 1888, un coup de pied de cheval sur l'œil droit et le front. Nous le voyons une heure après l'accident, et nous constatons qu'il existe, au-dessus de l'arcade sourcilière, une plaie de 2 centim. et demi d'étendue, assez profonde, mais ne paraissant pas intéresser l'os frontal.

Déchirure des paupières. Paupière supérieure. — Elle est divisée en son milieu, dans toute son épaisseur, de haut en bas, obliquement de droite à gauche, de dehors en dedans; le bord palpébral lui-même est intéressé, car le cartilage tarse est divisé complètement aussi en son milieu. Ces deux moitiés de paupières (si nous pouvons ainsi nous exprimer) sont relevées.

Paupière inférieure. — Elle est aussi fortement intéressée, mais, de la façon suivante : le bord palpébral, y compris le cartilage tarse, est divisé en son milieu dans toute son épaisseur; cette déchirure a 0m006 d'étendue. De chaque côté de cette division de la paupière en son milieu s'étend une déchirure, parallèle au bord palpébral, se dirigeant l'une vers l'angle externe, l'autre vers l'angle interne, jusqu'auprès du nez. De l'endroit où la déchirure de gauche se termine en part une autre qui se dirige en bas; elle a 2 centimètres, à peu près; elle est courbe, à concavité regardant l'œil, sa convexité tournée vers le nez. Les déchirures de la paupière inférieure formaient donc un lambeau triangulaire. Celui-ci était adhérent par sa base libre à sa face profonde, et rejeté sur la joue, lorsque nous sommes arrivé auprès du malade.

Œil intact, n'a pas la moindre lésion; il était complètement souillé de sang à demi coagulé et d'un peu de terre. Les déchirures sont simples, c'est-à-dire sans bords déchiquetés ni mâchés.

Nous lavons l'œil et les différentes plaies avec une solution boriquée (acide borique, 60 grammes; magnésie calcinée, 1gr20; eau 1,000 grammes) le lambeau triangulaire et la face cruentée sur laquelle il se réappliquera; sur celle-ci se trouve un peu de terre que nous enlevons.

Sutures. — Deux sutures au fil d'argent à la plaie frontale; trois à la paupière supérieure : l'une, au fil de soie, est faite la première au bord palpébral dans l'épaisseur du cartilage tarse, les deux autres au crin de Florence. Nous en faisons six à la paupière inférieure, en commençant aussi la première au fil de soie, au bord palpébral dans l'épaisseur du cartilage tarse. Les autres sutures, au crin de Florence, sont faites

ainsi : deux vers le sommet du triangle, pour rattacher le lambeau d'une part au bord libre de la paupière, d'autre part pour le réunir à la peau du nez; une quatrième est faite vers l'extrémité de la déchirure courbe; une cinquième entre la pointe du triangle et le milieu de la paupière, une dernière enfin à la partie externe (6).

Pansement boriqué, ouaté, compressif. — 18 septembre. — Un peu de gonflement et un peu de suppuration. La pointe du triangle est noire, je l'enlève avec les ciseaux.

19 septembre. — Plus de gonflement. La suppuration est la même.

21 septembre. — Toutes les sutures ont réussi, il y a réunion partout. J'enlève les fils. La plaie frontale est guérie; la paupière supérieure bien reformée ainsi que la paupière inférieure. Mais celle-ci offre encore un peu de suppuration au sommet du triangle, où existe une petite plaie avec bourgeons charnus. Je les cautérise au nitrate d'argent. Il existe un léger ectropion.

25 septembre. — Nouvelle cautérisation au nitrate d'argent. Le malade reprend son service d'éclusier, en portant quelques jours encore un tampon de coton boriqué sur l'œil. Il n'est nullement incommodé par son ectropion.

S'il y a eu guérison aussi rapide, il existe cependant un léger ectropion de la paupière supérieure; mais, cet ectropion n'occupe que la moitié droite de la paupière, de telle sorte que celle-ci est normale dans une moitié, tandis que l'autre est renversée en dehors, avec les cils relevés et regardant l'arcade sourcillère. De même pour la paupière inférieure, léger ectropion pour la moitié externe seulement.

J'ai eu occasion de revoir le malade en octobre et novembre. Comme il n'est nullement incommodé par cet ectropion, qu'il peut contracter les paupières, qu'il n'a pas de larmoiement (actuellement), il continue à refuser de laisser opérer son ectropion jusqu'à ce que la cornée ou la conjonctive « deviennent malades ».

Réflexions. — Cette observation est intéressante, parce qu'elle fait voir que, malgré la violence du traumatisme,

puisqu'il s'agit d'un coup de pied de cheval qui a fait tomber le malade en bas d'un talus (nous avons omis de le dire dans l'observation), aucun trouble fonctionnel de l'organe ne s'est produit, et les lésions ont été cicatrisées, laissant à leur suite un léger ectropion qui n'intéresse les paupières qu'en partie et sans amener aucune gêne.

III. — Quelques affections diverses.

Rétinite diabétique. — Mlle T..., quatre-vingts ans, se plaint depuis quelque temps de sensation de corps étranger dans l'œil gauche, et d'affaiblissement considérabe de la vision de ce côté. L'autre œil voit un peu mieux. Pas d'amaigrissement notable, ni polydypsie, ni polyphagie, mais polyurie nocturne.

Examen des urines : sucre en grande quantité.

Examen des yeux : mouches volantes ; lacunes dans le champ visuel. A l'ophtalmoscope, plaques blanches disséminées.

Traitement général : hygiène, régime spécial. De plus càrbure de lithine avec arséniate de soude, d'après la formule de Martineau. Nous revoyons le malade de temps à autre; amélioration de l'état général, rien du côté des yeux.

Kératite syphilitique. — Femme F..., cinquante ans, a eu la syphilis, accidents du côté des cordes vocales, peut à peine parler. Ne voit plus de l'œil droit; opacité de la cornée très forte et dans toute son étendue. La malade a été vue par mon excellent ami Macaigne, interne des hôpitaux de Paris. Nous avons prescrit l'iodure de potassium à haute dose, des frictions mercurielles. L'opacité est restée la même, mais rien ne s'était produit après deux mois à l'œil gauche.

Hyperesthésie rétinienne. — B..., dix-neuf ans, employé, a été fortement occupé à dresser des chiffres depuis quelque temps, à la lumière crue du gaz. Se plaint de ne plus voir, et de ne pouvoir ouvrir les yeux qu'avec peine. Rétrécissement du champ visuel. L'examen ophtalmoscopique montre la rétine hyperhémiée avec turgescence des vaisseaux. De plus amblyopie.

Traitement : vésicatoire derrière chaque oreille, pansement avec onguent mercuriel double. Cessation momentanée de tout travail écrit, de toute lecture, et séjour dans une chambre obscure.

La vue revient après une dizaine de jours comme elle était autrefois.

Ptosis. — Un cas d'origne paralytique, survenu chez une blanchisseuse âgée de ving-cinq ans. Vésicatoire à la tempe, pansement avec onguent mercuriel double. Arsenic, strychnine sous forme de granules à 0gr 0014 par jour. Guérison de la paralysie au bout de vingt jours.

Hyperhémie palpébrale. — Nous n'en signalerons qu'un cas, pour dire que nous l'avons traité avec succès par des lavages avec une solution de saccharine à 10 centigrammes pour 100 grammes d'eau.

Dr Delobel.

SOCIÉTÉ D'OPHTALMOLOGIE DE PARIS

SÉANCE DU 8 JANVIER 1889.

M. Chevallereau, président sortant, après quelques paroles d'adieu et de remerciements à ses collègues, invite M. Chauvel, président pour l'année 1889, à lui succéder au fauteuil.

M. Chauvel, président. — Messieurs et chers collègues. Quand vous m'avez fait l'honneur, il y a quelques mois, de m'appeler à la vice-présidence de notre société naissante, présage de ma présidence actuelle, ma surprise n'a pas été moindre que ne l'était ma gratitude. J'en sais un grand nombre parmi vous que leur âge, leurs travaux, une réputation scientifique légitimement acquise, désignaient, mieux que moi, pour occuper cette place. En me donnant vos suffrages, vous avez voulu, je l'ai compris, témoigner de votre estime pour la médecine militaire, pour l'Ecole du Val-de-Grâce, où depuis plusieurs années j'ai succédé dans l'enseignement de l'ophtalmologie, cette branche si importante de nos études complémentaires, au maître éminent, M. l'inspecteur Maurice Perrin, qui en avait été le créateur. Je vous en remercie bien cordialement.

Toute société nouvelle répond à un besoin du moment. Quand il fut sérieusement question de fonder en France une société d'ophtalmologie, quand M. Chibret reprit cette proposition du congrès de Copenhague à peu près tombée dans l'oubli, deux courants se formèrent parmi les adhérents. Les uns étaient partisans d'une réunion ouverte, d'une sorte de congrès se réunissant à des périodes lointaines et permettant d'écouler en quelques séances tout le travail d'une année. D'autres auraient préféré une société fermée, ayant son siège à Paris, des réunions plus fréquentes et moins chargées, un organe de publicité, centre auquel se rattacheraient par des liens scientifiques les ophtalmologistes de la France comme de l'étranger. Ceux-ci furent en minorité, ils se soumirent.

Cependant plusieurs de nos collègues, — j'ai nommé notre sympathique président d'hier, nos dévoués secrétaires et notre trésorier — malgré le succès de la Société française d'ophtalmologie et de ses congrès annuels, ont pensé que l'idée voisine ne devait pas être abandonnée. Ils l'ont reprise, et grâce à eux, nous existons.

Messieurs, fonder une société est toujours œuvre difficile. Nous devons une profonde reconnaissance à ces amis dont la constance, la volonté, l'énergie ont pu surmonter tous les obstacles, édicter des statuts, rédiger un règlement acceptable, récolter des fonds, choisir un lieu de réunion et nous faire encore, dès le premier jour, des séances du plus grand intérêt. Votons-leur donc des remerciements, ils les ont bien gagnés. Notre tâche, aujourd'hui, moins laborieuse peut-être, n'est pas moins importante. Nous avons à maintenir la société dans la voie où elle s'est résolument engagée, nous avons à la faire vivre, à lui donner à la fois le renom et la prospérité. Que nous faut-il pour cela? de l'assiduité, du travail. Le dernier ne nous fera pas défaut, j'en suis assuré. Quand à l'exactitude, il nous suffit de persévérer. Pour moi, mes chers collègues, qui ne puis offrir à notre société que ma bonne volonté, je la mets tout entière à son service, certain de votre concours par la sympathie que vous m'avez jusqu'ici montrée.

M. DE WECKER. **Anomalie fonctionnelle du releveur palpébral.** — La maladie que j'ai l'honneur, messieurs, de vous présenter est probablement le premier exemple constaté en France d'une singulière association de mouvements de la paupière supérieure et du maxillaire inférieur. Cette anomalie de mobilité fut pour la première fois signalée par notre confrère anglais M. Marcus Gunn, qui en présenta un cas à la Société ophtalmologique de Londres, le 6 Juillet 1883 (voy. *Transact. of the ophtalm. soc. of the Un. Kingdom*, III, p. 883), sous la désignation de *ptosis congénital* avec mouvements associés particuliers de la paupière affectée.

La malade de M. Gunn était une jeune fille de quinze ans, atteinte d'un ptosis congénital du côté gauche, chez laquelle la paupière abaissée se soulevait brusquement chaque fois qu'elle déviait le maxillaire inférieur du *côté droit*, c'est-à-dire du côté opposé au ptosis. La paupière restait relevée tant que persistait ce déplacement du maxillaire inférieur, ou lorsque celui-ci était parti en avant. Cette jeune fille ouvrait-elle la bouche avec précaution? la paupière restait tranquille; mais, même les yeux fermés, on constatait, au moment de la déviation de la mâchoire inférieure à droite, un plissement manifeste de la peau de la paupière supérieure.

Ce consensus de mouvements parut tellement singulier aux membres de la société, qu'elle nomma une commission pour rechercher de quelle façon on pourrait expliquer, au point de vue anatomique et physiologique, cette bizarrerie de mobilité consensuelle.

Voici quelle fut la conclusion de la commission : « Ce que ce cas présente de plus important, c'est que le releveur se contracte lorsque le muscle ptérygoïdien externe est mis en action, tandis que l'inverse n'a pas lieu. Il doit donc exister dans le mécanisme central des deux muscles une réunion anormale. L'explication la plus simple est que le releveur est à la fois innervé par le noyau de l'oculo-moteur et par les fibres du noyau du trijumeau qui fournit au muscle ptérygoïdien externe. En raison de l'innervation imparfaite qui revient au noyau de l'oculo-moteur, il est admissible que les fibres de la partie du releveur de ce même noyau n'émaneraient pas du noyau de l'oculo-moteur, mais qu'un certain nombre proviendrait du noyau du trijumeau. Cela expliquerait à la fois la simultanéité d'action du releveur et du ptérygoïdien externe, ainsi que le ptosis incomplet à l'état de repos et pendant les mouvements des yeux. Le relâchement incomplet du releveur (le lagophtalmos), les paupières étant fermées, revient peut-être à l'innervation partielle du trijumeau. » Une plus grande contraction simultanée de la pupille, du côté où se trouvait le ptosis, est aussi rapportée par la commission à cette même conjonction anormale de fibres innervatrices du releveur. « Le releveur, dit la commission, est moins innervé par le noyau de l'oculo-moteur, le sphincter de l'iris l'est davantage. En admettant que le noyau de l'oculo-moteur renferme le même nombre de cellules, il est évident qu'en pareille circonstance, un certain nombre de cellules destinées au releveur ne présentant pas de rapport avec lui, il serait possible que l'iris en bénéficiât et que l'étroitesse de la pupille s'expliquât ainsi. »

Que pareille distribution d'un noyau oculo-moteur, considéré, lui, comme normal, au point de vue du nombre des cellules inner-

vatrices, n'est pas constante, c'est ce que démontre notre cas, où toute anomalie pupillaire fait défaut. Mais avant d'entrer dans les explications qu'a fournies au congrès de Heidelberg de 1887, M. Helfreich, analysons tout d'abord notre propre cas.

Mlle L... est âgée de vingt-trois ans. Ce qui l'a décidée à venir nous consulter, c'est que prenant ses repas en commun dans une maison religieuse, elle devenait un sujet d'effroi pour ses compagnes de table. Il semblait en effet que l'œil droit voulait sortir de la tête pendant qu'elle mangeait. La malade ayant apporté un petit pain pour nous donner la démonstration de ce fait singulier, nous pûmes constater que, pendant la mastication, la paupière supérieure droite, atteinte d'un léger ptosis congénital, se relevait notablement, de façon à simuler l'exophtalmie factice des goitreux atteints de rétraction du releveur.

Ce consensus de motilité n'est pas lié exclusivement à la mastication; la paupière supérieure droite, comme vous pouvez vous en rendre compte, est rejetée en haut, de façon à mettre à nu une large portion de la sclérotique, chaque fois que cette jeune fille ouvre la bouche et que le regard est dirigé en bas, vers son assiette lorsqu'elle mange. Cette anomalie fonctionnelle apparaît encore avec plus de netteté, lorsque Mlle L... déplace sa mâchoire inférieure en avant ou à gauche, c'est-à-dire du côté opposé au ptosis congénital, comme dans les cas observés jusqu'à présent.

Cette anomalie n'est évidemment pas acquise, car Mlle L... nous déclare spontanément que ses frères et sœurs ont de tout temps vu « danser » son œil droit chaque fois qu'elle mangeait; de même le léger ptosis a été vu dès le jeune âge et ne s'est pas accentué. Un fait que je ne trouve pas relaté parmi les quelques cas observés jusqu'à présent, et dont le nombre ne dépasse pas sept à huit cas, c'est que Mlle L... ne peut écarter les mâchoires que d'une façon assez incomplète. Tandis qu'à toute personne de son âge il est facile de passer entre les dents écartées une pièce de cinq francs tenue verticalement cela lui est absolument impossible. En dehors des faits que nous venons de rapporter, rien d'anormal à citer, ni du côté de la fonction des yeux, ni pour ce qui regarde les autres organes.

Des cas analogues à celui de Gunn ont été signalés par Heilfreich (*Compte rendu de la Société d'ophtalmologie de Heidelberg*, 1887), Bernhardt (*Centralbl. f. Nervenheilk*, n° 15, 1888), Uhthoff (*Berliner klin. Wochenschr.*, n° 36, 1888), Bull (*Arch. of Ophthalm.*, XII, 2, 1888), Fuchs et Fraenkel (*Discussion lors de la présentation du cas de Helfreich*).

Il va sans dire que chacun a un peu modifié l'explication de cette bizarrerie fonctionnelle. Tous admettent pourtant, avec la commis-

sion anglaise, un développement anormal du noyau de l'oculo-moteur; mais tandis que la suppléance serait, d'après nos confrères anglais, fournie par le trijumeau, elle reviendrait, suivant Helfreich et autres, au facial.

Sans nous arrêter à une discussion purement théorique, nous nous demandons si de cette bizarrerie fonctionnelle il ne serait pas possible de tirer un bénéfice pratique. En conséquence, j'engagerai mes confrères :

1° A étudier tous les cas de ptosis congénital au point de vue du consensus des mouvements du releveur, lorsque le malade déplace la mâchoire inférieure en avant ou *du côté opposé au ptosis*, et que le regard, étant abaissé, il écarte franchement les mâchoires;

2° A bien examiner comment le resserrement des mâchoires et le déplacement latéral du maxillaire inférieur agissant dans les cas de rétraction spasmodique accompagnant le goitre exophtalmique;

3° A tenter d'utiliser, dans les cas de ptosis paralytique, le consensus de motilité qui existe probablement chez un grand nombre de personnes, entre le releveur palpébral et les déplacements du maxillaire inférieur, la contraction du ptérigoïdien externe.

Notons que ce n'est évidemment pas par un pur hasard que la plupart des enfants qui s'efforcent d'ouvrir un œil douloureux écartent au maximum les mâchoires, ouvrent grandement la bouche.

Les romanciers et les peintres ont évidemment ici devancé les ophthalmologistes comme observateurs. En maints romans, on peut lire que des affamés se jetaient sur le pain, les yeux sortant de la tête; de même la bête féroce est représentée saisissant sa proie entre ses crocs, ouvrant démesurément les yeux, qui semblent jaillir de la tête.

M. de Wecker présente ensuite la malade qui a fait le sujet de sa communication.

M. E. Meyer. — A l'occasion de la présentation faite par M. de Wecker, je voudrais citer deux cas analogues : un père et sa fille, que je connais depuis plusieurs années. Ils sont atteints l'un et l'autre d'un très léger ptosis congénital du côté gauche, et lorsqu'ils mangent ou boivent, la tête inclinée en avant et les yeux baissés, on voit à chaque mouvement de déglutition la paupière supérieure de l'œil gauche se relever à tel point, qu'une assez large portion de la sclérotique devient visible au-dessus de la cornée, tandis que la paupière supérieure droite et le globe de l'œil droit conservent leur position habituelle. Ce phénomène connu de tout temps dans la famille m'avait été signalé accidentellement, et j'en

ai pu constater la réalité à différentes reprises. Depuis que la communication du professeur Helfreich à la Société de Heidelberg a été publiée, j'ai réfléchi, sans être arrivé cependant à une solution déterminée, sur l'anomalie anatomique qui doit être invoquée pour l'explication de cette observation. Elle se distingue par plusieurs points de celle qui vient de nous être communiquée et des cas analogues publiés jusqu'ici. Nos confrères américains en ont déjà réuni plus d'une demi-douzaine, et il est bien possible qu'en examinant à ce point de vue tous les cas de ptosis congénitale, qui ne sont pas très rares, on trouvera à l'avenir en plus grand nombre des exemples de cette curieuse anomalie.

M. E. Meyer. **Communication d'un cas de lèpre oculaire.** — A la dernière réunion de la Société française d'ophtalmologie j'ai présenté, dans la séance de démonstration, les pièces anatomiques d'un œil dont la cornée tout entière et une partie de la sclérotique montraient un épaississement considérable de près de 8 millimètres. A l'examen microscopique on avait constitué l'intégrité de l'épithélium de la cornée et de la membrane de Bowman, d'une part, et de la membrane de Descemet d'autre part. Tout l'épaississement était produit par une néoplasie ayant le caractère histologique d'un leucosarcome. Cette néoplasie s'était introduite aussi entre les lamelles de la sclérotique du côté temporal de la cornée. Les matières néoplasiques avaient enfin pénétré dans la chambre antérieure dont une toute petite portion seulement était restée libre; l'iris était envahi, ainsi que le corps ciliaire, sur une étendue limitée; le cristallin présentait des phénomènes d'imbibition; l'humeur vitrée était épaissie; il y avait en outre un décollement presque complet de la rétine.

Cet œil m'avait été envoyé de Calcutta, et provenait d'une malade que j'avais soignée un an auparavant pendant plus de six mois. A cette époque une partie de la sclérotique et de la cornée seule était atteinte d'épaississement avec coloration jaunâtre, sans aucun autre symptôme d'irritation ou d'inflammation extérieure. A travers la partie transparente de la cornée j'avais pu me convaincre que la chambre antérieure était alors entièrement libre, l'iris normal et sans aucune adhérence de la pupille, qui se dilatait sous l'influence des mydriatiques. Les milieux de l'œil étaient transparents et le fond de l'œil ne présentait aucune anomalie. D'ailleurs, la malade avait une force visuelle proportionnelle à l'état de sa cornée, et aucune sensibilité douloureuse ni spontanée ni à la pression. Elle jouissait d'une santé parfaite, et ne présentait aucun symptôme qui aurait pu venir en aide au diagnostic de l'affection de son œil. Je l'avais soignée localement avec l'iodoforme

en poudre et en pommade, des applications du galvano-cautère, et elle était retournée dans son pays avec l'avis que l'énucléation de cet œil ne paraîtrait indiquée que s'il devenait le siège d'une déformation ou de douleurs irrémédiables. Peu de temps après son arrivée, les douleurs ont paru et sont devenues très vives, en même temps que la cornée s'obscurcissait complètement avec perte absolue de la vue. L'œil fut donc énucléé, et l'examen microscopique, pratiqué par M. le docteur *E. Berger*, donna le résultat que je viens de vous communiquer. Il s'agissait d'après cela d'un leucosarcome ayant pris naissance et s'étant étendu principalement dans la cornée et la sclérotique avec invasion secondaire de l'iris et du corps ciliaire. Ce n'est pas ainsi que les choses se passent habituellement dans les tumeurs de ces régions. Celles-ci n'envahissent généralement la cornée et la sclérotique qu'après s'être répandues dans le tractus uvéal, qui est leur point d'origine, ou lorsqu'elles naissent au limbe scléro-cornéen, ne montrant pas de tendance à se répandre de préférence dans l'intérieur de l'œil. Au dire de beaucoup de confrères compétents, notre observation était donc des plus curieuses et les pièces anatomiques constituaient un cas à peu près unique. Je n'en étais pas très enchanté, car j'avoue franchement que j'ai toujours une certaine méfiance de ces cas uniques en ophtalmologie. Il y a si longtemps que des savants et des observateurs de premier ordre ont concentré leurs forces d'investigation sur ce champ limité, qu'il me semble bien difficile d'y rencontrer encore des cas absolument inconnus, et je crains toujours que ce soit plutôt une lacune dans l'examen ou dans l'observation qui ait empêché de retrouver le lien qui rattache ces cas aux choses connues. Vous verrez tout à l'heure que ce sentiment de méfiance était également justifié dans ce cas.

Quoi qu'il en soit, j'allais publier l'observation de ma malade, lorsque je reçus l'avis qu'elle était sur le point de revenir à Paris parce que son autre œil était pris. Je la revis en effet au commencement d'octobre et pus constater sur son œil droit une grosseur occupant la sclérotique près du bord externe de la cornée sur une largeur d'à peu près 4 millimètres et ayant envahi la cornée voisine dans un espace de presque 2 millimètres. Cette partie de l'œil avait une coloration jaunâtre produite par une vascularisation très fine et était élevée sensiblement au-dessus du niveau environnant. Du côté de la sclérotique, la grosseur s'y abaissait sans transition du côté de la cornée, elle y revenait insensiblement, et y était entourée d'une zone grisâtre qui cachait le bord temporal de la pupille. Le reste de la cornée paraissait transparent; cependant on y découvrait à l'aide de l'éclairage focal d'une loupe la présence d'un très grand nombre de points et de stries opaques

siégeant dans le parenchyme de la membrane. Il me paraissait hors de doute que j'avais sous les yeux le début de la même affection que j'avais observée sur l'autre œil à un degré beaucoup plus avancé. La chambre antérieure était normale, l'iris sans aucune altération. La malade avait une acuité visuelle de 6/24 ; le champ visuel était normal, les sens de couleur et de lumière comme d'habitude. La malade ne souffrait nullement de son œil, qui ne présentait aucune trace d'inflammation ou d'irritation externe, ni du côté de la conjonctive ni sur le bord des paupières. La malade affirmait jouir d'une excellente santé et avait très bonne mine. Cependant mon attention se fixait sur quelques grosseurs externes des joues, et en l'examinant plus attentivement, j'en découvris facilement d'autres plus accentuées sur les oreilles, les mains, les avant-bras et les jambes. Toutes ces grosseurs étaient sous-dermiques, mobiles, indolores; il y en avait quelques-unes au-dessus desquelles la peau était excavée et couverte de croûtes. Les régions envahies par ces grosseurs étaient atteintes d'anesthésie complète ou d'une sensibilité très émoussée. Nul doute que j'étais en présence de la lèpre tuberculeuse. La malade racontait qu'elle s'était aperçue de l'apparition de ces petites grosseurs peu de temps après son retour aux Indes, qu'elle n'y avait pas fait attention parce qu'elle n'en souffrait pas, et que son père, âgé de soixante-quinze ans (né de parents français aux îles Séchelles) avait été atteint de la même façon à l'âge de soixante ans. Sa mère, créole, n'a rien eu de pareil, ni aucun de ses (20) frères et sœurs.

Pour contrôler notre diagnostic, la malade fut examinée à l'hôpital Saint-Louis par M. le docteur Quinquaud, qui nous a remis la note suivante :

« Lèpre tuberculeuse à tubercules primitivement hypodermiques, envahissant secondairement le derme proprement dit; quelques-uns dermiques et primitifs. Début à léproïde érythémateuse passagère.

« L'examen bactériologique, fait d'après la méthode d'Ehrlich et de Fraenkel, permet de constater l'existence du bacille de Hansen et Neisser : 1° à la surface des tubercules dermiques exulcérés; 2° dans les tubercules hypodermiques; l'examen bien des fois multiplié du sang des tubercules n'a pas permis d'en découvrir un seul.

« Le nombre des globules rouges est de 4,565,000, à peine au-dessous du chiffre normal. — Les globules blancs ont leur taux physiologique.

« La capacité respiratoire est de 22 centimètres cubes p. 100 (normale 24 centimètres cubes). — Le chiffre de l'hémoglobine est de 11 grammes pour 100 grammes de sang (la normale est de 12 grammes). — Il existe donc un léger degré d'anémie.

« Des traces d'albumine existent dans les urines. La malade

rend 21 grammes d'urée en vingt-quatre heures ; — le chiffre des phosphates est de 2 grammes en vingt-quatre heures : pas de sucre dans les urines.

« L'examen des divers viscères n'a permis d'y découvrir aucune lésion.

« La cornée est extrêmement épaisse, dure, un peu trouble, mais ayant conservé un peu de transparence, de couleur ambrée.

« Elle a été examinée sur des coupes perpendiculaires à sa surface.

« Les coupes colorées au picrocarmin donnent à peu près l'apparence de la distribution des éléments dans un tissu sarcomateux : cellules allongées ou rondes en général, pourvues de noyaux ovoïdes ou ronds assez volumineux, siégeant au milieu de faisceaux de tissu conjonctif ; les cellules sont très nombreuses. A la surface antérieure de la cornée les cellules épithéliales présentent leurs couches normales, parfaitement en place, formant un revêtement continu. Je n'ai pas pu faire de coupes dans le fragment qui m'a été remis, allant jusqu'à la membrane de Descemet, mais celle-ci était conservée d'après les renseignements donnés par M. Meyer. On avait fait le diagnostic de sarcome.

« Nous avons recherché d'abord les bacilles de la lèpre par le procédé de coloration de Weigert. Les coupes ont été placées pendant trois quarts d'heure environ dans un bain de violet 6 B en solution aqueuse à 45 degrés, lavées, passées deux ou trois minutes dans la liqueur de Lugol, lavées de nouveau, asséchées par du papier buvard, puis décolorées à l'huile d'aniline, traitées par le xylol, et enfin infusées dans le baume de Canada.

« Sur les coupes nous avons constaté une quantité énorme de bacilles dans toutes les cellules ; beaucoup étaient complètement violettes, si bien qu'on pouvait à peine y distinguer les limites des bacilles qu'elles contenaient ; dans d'autres il y avait de vingt à trente bacilles parfaitement visibles, parce qu'ils étaient moins nombreux, isolés ou en faisceaux. Des cellules nombreuses trois ou quatre fois plus grosses, de 30 à 40 centimètres de diamètre, le plus souvent sphériques, étaient répandues dans les coupes. La plupart de celles-ci étaient littéralement remplies de bacilles, tout à fait violettes (cellules lépreuses géantes).

« Dans les faisceaux du tissu conjonctif situés autour des cellules on trouve aussi un certain nombre de bacilles n'appartenant pas aux cellules, mais il y en a relativement peu.

« Avec un fort grossissement (objectif apochromatique de Reichert, oc. 8), on voit dans tous les bacilles colorés au violet des grains plus colorés, ovoïdes ou ronds, souvent situés aux deux bouts du bâtonnet.

« Cette infiltration complète de tout le tissu conjonctif nouveau et

ancien de la cornée par de grosses et moyennes cellules remplies de bacilles existait jusque dans la couche épithéliale.

« Dans la couche épithéliale, nous avons constaté aussi une migration des bacilles, mais en petit nombre, relativement à ce qui existait dans la cornée elle-même. Cependant sur toutes les coupes, c'est-à-dire dans une étendue d'une largeur de 1 centimètre de la couche épithéliale, on pouvait trouver toujours trois ou quatre nids de bacilles au minimum. Ces bacilles de la couche de cellules de revêtement siégeaient les uns dans les cellules, les autres dans les interstices situés entre elles. Ils existaient aussi bien dans la partie profonde du revêtement épithélial au niveau de la cornée que dans la partie superficielle. Les cellules étaient souvent séparées les unes des autres par des interstices clairs où l'on trouvait parfois des cellules rondes migratrices remplies de bacilles, soit des bacilles isolés ou par groupes de deux à trois. Il y avait aussi, parmi ces cellules épithéliales, des cellules vésiculeuses.

« Je n'ai pas vu de différences de structure qui me fassent distinguer ce qui appartenait à la cornée ou à la sclérotique. Leur lésion était la même, à supposer que la coupe ait passé à la fois par ces deux parties. Cependant comme j'ai observé des coupes de vaisseaux, il est probable que ces vaisseaux appartenaient à la sclérotique. Voici l'apparence des coupes passant à travers les vaisseaux. Les tuniques vasculaires sont très épaisses et sclérosées, fibreuses, n'ayant pas de grosses cellules; elles contiennent très peu de bacilles : deux à cinq visibles, par exemple, sur la section d'un vaisseau assez volumineux, tandis qu'autour de la paroi vasculaire, on observe l'accumulation de grosses cellules remplies de bacilles qui caractérisent l'infiltration du tissu conjonctif de la cornée.

« Une autre série de coupes a été colorée par la fuchsine dans l'eau anilinée, puis passée à l'acide nitrique au tiers, colorée ensuite au bleu de méthyle et décolorée par l'alcool, l'essence de girofle, et enfin montée dans le baume suivant le procédé employé par Ehrlich pour les bacilles de la tuberculose. Ces coupes nous ont montré la même disposition, le même nombre de bacilles que par le procédé de Weigert ; d'où nous concluons qu'il s'agit bien des bacilles de la lèpre ».

Il était tout indiqué de reprendre l'examen des pièces anatomiques de l'œil énucléé, et M. le professeur *Cornil* a eu la bonté d'en faire l'examen bactériologique, dont le résultat nous a été transmis par la note suivante :

M. *Cornil* a eu la bonté de faire le dessin de ces pièces ana-

tomiques, que je vous montre en même temps que ceux de M. *Berger*.

La lèpre ne m'était pas absolument inconnue; j'en avais examiné un assez grand nombre en Norwège, en compagnie de notre confrère *Chibret*, à la léproserie de Molde, où M. le docteur *Kaurin* nous avait présenté des malades de tout âge et atteints de tous les degrés de la maladie, depuis les premiers symptômes jusqu'au marasme lépreux le plus complet. Il était facile de voir que le globe de l'œil en souffrait de deux façons bien différentes. Vous savez que la lèpre tuberculeuse s'accompagne d'anesthésie très étendue et profonde, à tel degré qu'on nous a montré un malade qui avait été amputé de la jambe sans chloroforme, et cependant sans souffrir. Lorsque cette anesthésie atteint le globe de l'œil, même lorsqu'il n'y a aucune trace d'affection lépreuse, et qu'elle se complique, ce qui arrive souvent, de paralysie de l'orbiculaire, elle devient la cause d'altérations trophiques, analogues à celles de la kératite neuro-paralytique, qui progressent rapidement et se terminent par la perforation de la cornée, la formation d'un staphylome ou l'atrophie de l'œil. Les médecins expérimentés des léproseries opposent souvent avec succès la blépharoraphie partielle à cette éventualité.

Dans une autre série de cas, on observe des altérations produites par les manifestations locales de la lèpre elle-même. Aux paupières elles ressemblent absolument à celles du lupus, au globe oculaire on voit des tubercules lépreux sur la sclérotique, près du limbe cornéo-scléral, du côté temporal et dans la cornée même. Tantôt cette altération envahit toute la périphérie de la cornée dont le centre reste libre assez longtemps, tantôt elle se propage à travers toute la membrane avec une tendance marquée au ramollissement suivi de perforation, de staphylome ou d'atrophie de l'œil. On observe plus rarement des tubercules lépreux dans l'iris et dans les membranes profondes de l'œil.

Ce qui distingue surtout ce cas des observations habituelles de cette maladie, c'est qu'elle s'est manifestée d'abord sur l'œil et que l'état général de la malade est resté excellent. Habituellement l'affection cutanée précède celle de l'œil de plusieurs années et facilite ainsi le diagnostic de la lèpre oculaire. Au point de vue anatomique, il faudra se rappeler que les altérations produites dans les tissus cornéens par le bacille de la lèpre ressemblent tellement au sarcome, que des hommes de grande compétence ont dû désigner ainsi les pièces que nous leur avons soumises.

Au point de vue thérapeutique, j'avais pensé d'abord à la destruction du tubercule près de la cornée, par l'excision et le galvano-cautère, lorsque je fus instruit des résultats favorables

obtenus dans le traitement de la lèpre par une médication introduite depuis quelque temps par le docteur *Vidal* à l'hôpital Saint-Louis : l'huile de *Chaulmoogra* (moyen populaire très employé en Orient contre la lèpre), donnée à la dose de 20 gouttes par jour d'abord et portée progressivement à la dose de 150 gouttes ; après quatorze jours d'interruption on reprend une dose journalière de 40 gouttes, et l'on continue le traitement de la même façon.

Notre malade supporte ce médicament très bien et en prend depuis le mois de novembre. Le résultat est en somme favorable ; mais il ne faudrait pas oublier que le changement de climat a souvent une bonne influence sur cette maladie. Toujours est-il que les tubercules cutanés paraissent se rapetisser et s'isoler. Du côté de l'œil, il y a aussi un peu d'amélioration, en ce sens que la petite grosseur paraît souvent plus pâle et plus plate. En tous cas, le trouble visuel n'a pas augmenté. Au contraire, en l'examinant toujours dans la même condition d'éclairage, nous constatons que sa force visuelle est remontée à 6/15 ou 6/18, tandis qu'elle était de 6/24 lors de son arrivée.

Si je n'ai pas attendu plus longtemps pour vous entretenir de cette maladie curieuse et assurément rare en France, c'est que je voulais vous donner l'occasion d'examiner la malade en vous invitant à venir l'examiner à ma clinique où elle est en traitement.

M. Guttiérrez-Ponce. — M. le docteur Meyer a bien voulu me permettre d'examiner sa malade atteinte de lèpre oculaire. Ayant eu l'occasion de voir, dans l'Amérique du Sud, un assez grand nombre de lépreux, j'ai pu constater que ce cas était particulièrement intéressant. En me rappelant l'aspect que présentaient les yeux des malades que j'ai rencontrés, je crois pouvoir affirmer que ces tubercules, ressemblant à des sarcomes, développés sur la conjonctive et la cornée, sont assez fréquents.

La lèpre se propage dans l'Amérique intertropicale d'une façon inquiétante. Les premiers symptômes de la maladie, dont le plus constant est l'anesthésie localisée sur certains points de la face et des membres, se montrent fréquemment après une suppression brusque de la transpiration. Les gens du pays croient que c'est la cause de la maladie. En sortant d'un bal, du théâtre, il vous diront qu'il faut bien se couvrir pour ne pas attraper la lèpre. Ils ne boivent jamais d'eau froide quand ils sont en sueur. Plusieurs médecins de ces contrées, parmi lesquels on doit citer le docteur Uribe-Angel (de la Colombie), savant distingué qui a publié en espagnol des ouvrages d'un grand mérite, professent l'opinion qu'il intervient toujours, dans le développement de la lèpre, un état

paralytique du système nerveux vaso-moteur. Le docteur Uribe-Angel est l'auteur d'une observation très intéressante qu'il a rapportée à l'appui de cette assertion. Après avoir choisi un cas typique de lèpre tuberculeuse, il soumit le malade à un traitement destiné à exciter le système nerveux sympathique et activer la circulation périphérique et générale. Les moyens dont il se servit pour arriver à ce résultat furent les suivants : la cautérisation des tubercules cutanés au moyen du fer rouge, l'administration de l'atropine à l'intérieur et l'application des courants induits. Avec ce traitement, l'amélioration de tous les symptômes se manifesta bientôt; les tubercules s'affaissèrent et disparurent complètement. Au bout de quelque temps la peau avait repris son aspect normal, et le malade se croyait guéri. Quatre années d'observation constante ne révélèrent l'apparition d'aucun symptôme. Malheureusement au bout de ce temps le malade fut emporté par une dyssenterie. On ne pourrait pas affirmer qu'il était vraiment guéri; l'observation du docteur Uribe-Angel prouverait, cependant, qu'on peut réussir, dans certains cas, à enrayer la marche de la maladie. Or, il nous serait très facile d'appliquer à la lèpre oculaire les moyens qu'il a employés avec succès pour combattre la maladie constitutionnelle. Nous nous servons journellement, dans la pratique ophtalmologique, du galvano-cautère, de l'atropine et de l'électricité. Ce traitement mérite donc d'être essayé; car, lors même que le malade resterait lépreux, il nous devrait, peut-être, le grand bienfait de ne pas devenir aveugle.

M. Landolt. — Alors que je travaillais en 1869 à Vienne, j'ai eu à examiner deux globes oculaires absolument semblables à celui dont vient de nous parler M. Meyer. Dans ces cas-là, rien n'est plus facile que de croire à l'existence d'un sarcome. Les lésions lépreuses débutent par la conjonctive au niveau de corps ciliaire et de là tendent à envahir la sclérotique.

M. Valude. **Contribution à l'étude de la suture de la cornée après l'extraction de la cataracte.** Commission : MM. Duboys, Trousseau, Valude, rapporteur. — M. Vacher vous a adressé sur ce sujet un travail comparable à celui que M. Suarez de Mendoza vous envoyait il y a peu de temps, et qui a fourni à M. Parent la thèse du rapport très étudié que vous avez entendu à notre dernière séance.

Je ne traiterai donc pas ici de la question de fond, ni des origines de cette suture de la cornée, qui a été, comme vous le savez, très complètement étudiée dès 1867 par Williams, le rapport de M. Parent vous a éclairé sur tous les points.

Je me bornerai à relever dans le travail de M. Vacher les particularités qui distinguent ses observations de celles de ses prédécesseurs. Quoique cette idée de suturer la cornée après l'opération de la cataracte ait déjà été mise en pratique par d'autres opérateurs, mais toutefois à l'insu de M. le docteur Vacher, son travail offrira toujours l'intérêt d'apporter à la critique scientifique des faits nouveaux, opposés même à ceux qui ont été publiés jusqu'ici.

M. Vacher passe au centre du lambeau cornéen, soit avant, soit après l'extraction, un seul fil destiné à la suture de la cornée: ce fil est retiré au quatrième jour et ne laisse qu'une légère trace tout à fait insignifiante pour la vision. La remarque la plus intéressante faite par M. Vacher à propos de la suture de la cornée est que cette pratique semble retarder la formation de la chambre antérieure, par suite reculer l'emploi des mydriatiques et enfin comme conséquence fâcheuse favoriser l'établissemeut d'adhérences capsullaires et de synéchies postérieures.

Voici textuellement la conclusion du docteur Vacher: «La filtration de l'humeur aqueuse se produit autour du fil à suture; cette suture empêche la reformation de la chambre antérieure pendant cinq ou six jours au moins et donne lieu bien plus souvent qu'à l'ordinaire à des adhérences entre l'iris et la capsule et par suite à une acuité visuelle plus ou moins défectueuse.»

Ce résultat des observations de M. Vacher mérite d'être noté, car il se trouve en opposition complète avec la conclusion de Williams qui déclare au contraire que le prompt rétablissement de la chambre antérieure dans le cas de suture de la cornée rend possible l'usage de l'atropine, et que par suite l'œil est moins exposé aux adhérences inflammatoires entre l'iris et les débris capsulaires.

Il sera réservé aux continuateurs de ce procédé de faire la lumière sur ce point qui ne manque pas d'importance au point de vue du pronostic de l'opération.

Quoi qu'il en soit, le travail du docteur Vacher nous apporte quelques tentatives intéressantes de suture cornéenne après l'opération de la cataracte. Ce complément opératoire, évidemment fort ingénieux, et qui peut trouver une application opportune en quelques cas, doit être certainement encore mis à l'étude et soumis à une observation plus prolongée qu'il ne l'a été jusqu'ici; il ne mérite pas d'être laissé à l'écart.

Nous devons donc savoir gré à M. le docteur Vacher de ses tentatives opératoires et je demanderai à la société de vouloir bien renvoyer son travail au comité de publication et de placer son auteur dans un rang honorable parmi les candidats au titre de membre correspondant.

M. Landolt. — Je puis expliquer pourquoi Williams n'avait pas remarqué les mêmes inconvénients que M. le docteur Vacher, c'est qu'il se servait d'aiguilles microscopiques et de fils excessivement fins.

M. Galezowski. — La suture de la cornée peut être favorable dans les plaies de cette membrane. J'ai pour preuve un nouveau cas que j'ai opéré il y a quelques semaines. L'œil fendu en deux, vidé en partie du corps vitré, était voué à une perte certaine. Je fis la suture au catgut et aujourd'hui cet œil a repris sa consistance normale et retrouvé une vision quantitative. Il compte les doigts à un mètre. Il est vrai d'ajouter qu'il y a l'opacification du cristallin. Ces sutures sont bonnes dans certains cas de blessure, je les crois inacceptables comme complément à l'opération de la cataracte.

M. Meyer. — J'ai lu qu'à Vienne on avait employé dans une dizaine de cas cette suture de la cornée; je relève parmi les résultats six prolapsus iriens, une suppuration totale, une suppuration partielle. On peut conclure.

M. Valude. — L'observation de M. Landolt relative aux instruments employés par M. Williams est très intéressante, et les expérimentateurs en pourront faire leur profit.

La candidature de M. Vacher est renvoyée à l'examen d'une commission composée de MM. Abadie, Meyer et Valude rapporteur.

M. Abadie. **Des ulcères graves infectieux de la cornée. Pathogénie et traitement.** — Peu d'affections ont autant bénéficié des progrès de la bactériologie que les ulcères infectieux de la cornée.

Leur pathogénie est bien connue aujourd'hui. Dans un travail antérieur, j'ai indiqué les conditions nécessaires de leur développement. J'ai montré qu'il exigeait le concours de plusieurs facteurs :

1° Érosion de l'épithélium protecteur cornéen.

2° Inoculation de l'agent virulent au niveau de cette effraction épithéliale.

3° Contact peut-être assez prolongé du germe pathogène avec le tissu cornéen mis à nu.

Ces conditions ne se trouvent réunies que chez une certaine catégorie de malades, peu soucieux de leur santé, ayant des suppurations chroniques des voies lacrymales, et exposés à ces mille petits traumatismes qui entament la cornée.

Dans la clientèle particulière on ne l'observe presque jamais, précisément parce que l'ensemble des causes énumérées ci-dessus se trouvent rarement réunies.

Ces notions pathogéniques ont suggéré une thérapeutique rationnelle et efficace.

La prophylaxie, on le conçoit aisément, joue aussi un rôle prépondérant. Il suffirait, dès qu'on a de la suppuration du sac lacrymal, de la tarir par des procédés habituels; dès qu'on a une érosion cornéenne, de laver soigneusement les yeux avec des solutions antiseptiques pour éviter toute infection grave de la cornée.

Si la maladie est déjà déclarée, si le tissu cornéen est envahi, mais sur un point encore très limité, s'il existe un très léger hypopion dans la chambre antérieure, les moyens simples, emploi de la poudre d'iodoforme, lavages répétés avec des solutions saturées d'acide borique, instillations d'ésérine peuvent encore être essayés et quelquefois avec succès.

Mais il ne faut pas trop s'attarder à ces moyens, ils ne sauraient convenir que dans la première période de la maladie, et comme on a affaire habituellement à des gens négligents, il est bien rare qu'ils consultent alors que leur maladie est encore justiciable de ces simples soins médicaux. — Le plus souvent le tissu cornéen est déjà grisâtre, purulent, infiltré dans une certaine étendue, il existe un hypopyon notable.

Dès lors nous n'avons plus qu'une ressource, la cautérisation au galvano-cautère soit seule, soit combinée au procédé de Sœmisch, c'est-à-dire à la transfixion de l'ulcère infectieux dans toute son étendue.

Quand on emploie le galvano-cautère seul, il faut avoir la précaution de cautériser toutes les parties envahies et en outre de pénétrer avec la pointe du cautère au fond de l'ulcère dans la chambre antérieure, de façon à laisser écouler l'humeur aqueuse, et d'amener ainsi une détente favorable de l'œil.

Quant à moi, j'emploie habituellement la section de l'ulcère avec le couteau de Graefe, car j'estime que ce débridement agit d'une façon favorable, à la manière d'une large incision dans un phlegmon diffus, et je cautérise les lèvres de la plaie avec le galvano-cautère.

Ces moyens de traitement sont aujourd'hui classiques et, à peu de variantes près, mis en usage par tous les praticiens. Ils donnent des résultats satisfaisants, mais à la condition bien entendu qu'ils ne soient pas employés trop tardivement, à une époque où la destruction du tissu cornéen est irrémédiable.

Mais il est encore quelques cas, et c'est sur ceux-là que je désire appeler l'attention, où l'ulcère infectieux est tellement grave qu'on

ne peut plus compter sur le traitement habituel, même institué à une époque rapprochée du début de la maladie.

Ces formes graves d'ulcères infectieux se rencontrent chez les personnes ayant les voies lacrymales en mauvais état, comme c'est presque toujours la règle, mais ayant en outre une conformation spéciale des fosses nasales.

Par suite de l'effondrement ou de la disparition des os propres du nez la racine du nez est aplatie, enfoncée, cette déformation s'étend jusqu'à la région du sac lacrymal.

L'ouverture et la cavité des fosses nasales paraît agrandie, ces malades ont souvent de l'ozène. — Si chez eux on veut dilater les voies lacrymales pour les désinfecter, on rencontre des difficultés insurmontables par suite de la déformation du squelette.

Jusqu'ici, toutes les fois que j'avais rencontré des ulcères infectieux survenus dans ces conditions, malgré tous mes efforts, malgré les traitements les plus énergiques, j'avais toujours vu la cornée se détruire progressivement sous mes yeux. Ayant eu récemment à soigner un cas semblable qui résistait également au galvano-cautère, à l'iodoforme, j'ai pensé que la malignité de l'affection était peut-être due à l'existence du foyer infectieux dans les fosses nasales, d'où les microbes pathogènes se frayaient passage par les points lacrymaux jusqu'à la surface conjonctivale.

J'ai eu l'idée alors de faire simultanément avec le traitement oculaire des injections dans la fosse nasale du côté correspondant avec une solution de sublimé à 1 p. 2,000. — Le résultat fut des plus nets : à partir de ce moment, il survint une amélioration progressive qui aboutit à la guérison complète.

M. Gorecki. — M. Abadie a raison d'insister sur la nature infectieuse de l'ulcère et sur l'importance du traitement local. J'ai pu me convaincre cependant que l'état général était touché lorsqu'il y avait production de cet ulcère et que le microbe qui en est la cause peut même rester dans l'organisme à l'état latent. J'ai eu l'occasion de soigner une femme atteinte d'ulcère infectieux avec hypopyon qui guérit par l'atropine et l'eau chlorée bien préparée. Huit mois après, elle revint avec un abcès à hypopyon qui ne céda qu'à des frictions mercurielles. Ce cas a été publié il y a un mois dans *le Praticien*. Quant au traitement local, mon chef de clinique, M. le docteur Banallet, et moi, avons vu dans tous les cas que nous avons traités la guérison amenée par l'eau chlorée saturée de chlore après dilatation par l'atropine.

M. Landolt. — Je suis d'accord avec M. Abadie pour accorder aux affections des fosses nasales une certaine action sur les yeux,

et cette influence se fait notamment sentir dans les conjonctivites rebelles; il faut alors étendre le traitement aux fosses nasales malades.

M. Despagnet. — Comme M. Abadie je crois à l'influence des affections des voies lacrymales dans la production des ulcères infectieux de la cornée; c'est là, d'ailleurs, un fait qui m'a été enseigné dès le début de mes études ophtalmologiques par mon maître, M. Galezowski, qui l'a, en outre, répété dans tous ses ouvrages. Mais où je ne partage plus l'avis de M. Abadie, c'est quand il nous parle des sections de Sœmisch, ou des cautérisations ignées, isolées ou combinées, dans le traitement de ces ulcères. Il est bon nombre d'entre eux où l'on n'obtient absolument aucun résultat avec ces opérations. Malgré les sections cornéennes, malgré les cautérisations au galvano-cautère, ces ulcérations poursuivent leur marche envahissante, et bientôt la cornée tout entière est nécrosée. J'oserai même aller plus loin et prétendre que, dans certaines formes, la section de la cornée ne fait qu'aggraver l'œil en favorisant l'infection de ses milieux.

Eh bien, dans ces cas graves d'ulcères infectieux de la cornée où tout traitement avait échoué, où toute intervention avait été inutile, j'ai vu les résultats les plus surprenants obtenus par la thérapeutique que M. Galezowski nous fait appliquer à sa clinique depuis plus d'une année. Je veux parler des cautérisations au nitrate d'argent. On cautérise absolument comme s'il s'agissait d'une ophtalmie purulente, avec une solution de nitrate d'agent au 1/40 que l'on neutralise ensuite. Au début, on appliqua cette méthode après avoir employé tous les autres moyens médicaux ou chirurgicaux consacrés par l'usage, et qui avaient successivement échoué, et on obtint des résultats favorables. Aujourd'hui, dès qu'on constate la marche envahissante de l'ulcère, quand on voit que la cornée s'infiltre malgré le traitement antiphlogistique classique, on applique immédiatement le nitrate d'argent et, je ne crains pas de le dire, il fait merveille.

M. Galezowski. — Permettez-moi de confirmer en tout point ce que vient de dire mon chef de clinique, M. Despagnet. Il n'est pas douteux que les ulcères infectieux et rongeants de la cornée, ulcères à hypopyon, constituent une des altérations les plus graves de la cornée que nous ayons à soigner, mais je regrette d'être obligé de me séparer complètement de l'opinion de M. Abadie, en ce qui concerne l'emploi de la méthode combinée de la section de Sœmisch avec la cautérisation au galvano-cautère. Suivant moi, on ne devrait avoir recours à ces moyens énergiques que dans des

cas tout à fait exceptionnels. Depuis quelque temps, on a de la tendance à abandonner les anciennes méthodes de traitement, les moyens antiphlogistiques, l'application des sangsues, le collyre d'atropine, etc., pour les remplacer par les collyres d'ésérine et les méthodes violentes, opératoires.

Et pourtant il y a du bon dans les moyens que nos maîtres préconisaient. Combien de fois n'ai-je pas sauvé des yeux atteints d'ulcères rongeants, en suivant tout simplement la méthode de Desmarres, c'est-à-dire en employant un traitement antiphlogistique énergique. Certainement, il y a des cas où il faut modifier la surface de l'ulcère cornéen; mais alors le mieux est de badigeonner l'intérieur des paupières et la surface de la cornée avec une solution de nitrate d'argent au 1/40, 1/50, ou 1/100.

C'est là un moyen presque infaillible, auquel j'ai constamment recours, et qui me donne d'excellents résultats. Je l'emploie aussi journellement dans les kératites herpétiques, ulcéreuses, rebelles à tout autre traitement, et qui guérissent, je dirai presque facilement, avec les solutions concentrées de nitrate d'argent.

M. Vignes. — Je suis heureux d'entendre MM. Galezowski et Gorecki donner leur préférence à l'atropine, dans le traitement de l'ulcère infectieux de la cornée. C'est aussi ma manière de faire. J'ai remarqué, en effet, que l'ésérine rend plus facile la production de synéchies, et qu'une fois celles-ci produites, l'ulcère prend un caractère de plus grande malignité.

A la campagne j'ai pu observer souvent la kératite dite des moissonneurs : en outre des indications tirées de l'état des voies lacrymales, je prescrivais l'emploi de la pommade à l'iodoforme en recommandant l'introduction dans l'œil, suivie d'un large badigeonnage du bord libre de la paupière, à plusieurs reprises dans le courant du jour.

Rarement j'ai eu besoin de recourir au fer rouge ou à l'opération de Sœmisch.

M. Guttiérrez-Ponce. — Plusieurs orateurs, M. Galezowski entre autres, ayant déclaré qu'ils se sont mal trouvés de l'emploi de l'ésérine dans cette affection, le contraire ayant eu lieu avec l'atropine, je me demande si l'on ne pourrait, peut-être, expliquer ces résultats par les effets opposés que produisent ces deux substances sur la circulation des liquides intraoculaires. Ulrich a démontré que dans l'œil où l'on a instillé de l'ésérine les voies de circulation sont largement ouvertes, état qui favorise l'action inflammatoire produite par les microbes pathogènes. Dans l'œil atropinisé, au contraire, les petits vaisseaux sont rétrécis, le cou-

rant intraoculaire est ralenti. La même chose doit certainement avoir lieu dans le réseau plasmatique de la cornée. Les échanges nutritifs étant, dans ce cas, moins actifs, les microbes doivent se trouver dans un milieu également moins propice pour leur développement.

M. Abadie. — Je répondrai à M. Gorecki que j'ai essayé récemment l'emploi de l'eau chlorée dans deux cas d'ulcères infectieux graves ; je n'ai pu les enrayer par ce moyen et j'ai dû recourir au galvano-cautère. Je suis entièrement d'accord avec M. Landolt pour reconnaître que l'état des fosses nasales joue peut-être un rôle important dans certaines maladies chroniques de la conjonctive et de la cornée, et je serais heureux que ma communication de ce soir provoquât des investigations thérapeutiques de ce côté.

Je ne puis répondre à MM. Despagnet et Galezowski sur les bons effets des cautérisations avec des solutions plus ou moins concentrées de nitrate d'argent n'ayant pas d'expérience sur ce sujet.

Enfin si j'emploie l'ésérine de préférence à l'atropine, ce n'est pas que j'accorde à la première des propriétés antiseptiques plus puissantes qu'à la seconde, c'est tout simplement parce qu'en présence d'une perforation de la cornée avec prolapsus irien la réduction se fait mieux sous l'influence de l'ésérine.

M. Gorecki. — Je dois répondre à M. Abadie que la solution de chlore (d'un jaune verdâtre) n'agit que si la *pupille est dilatée*. Aussi je commence par obtenir cette dilatation par des instillations répétées d'atropine, puis l'anesthésie avec la cocaïne, et je fais l'attouchement de l'ulcère. Cet attouchement doit être répété une ou deux fois par jour en évitant une irritation trop vive.

M. Galezowski. **Extraction des morceaux d'acier de l'intérieur de l'œil à l'aide de l'aimant.** — Une des questions les plus importantes à examiner est sans nul doute celle qui se rapporte à la blessure d'un œil par un éclat d'acier qui traverse la cornée et les autres membranes pour aller se loger dans l'intérieur de l'œil. Le premier en France je crois avoir appliqué l'aimant pour l'extraction de ces corps étrangers. C'était en 1881 ; mon malade complètement guéri fut présenté à la Société de chirurgie et le travail que je lus à son sujet fut l'objet d'un remarquable rapport de la part de M. Terrier. Depuis, bon nombre de travaux et d'observations ont été publiés. Je viens en grossir le nombre en vous apportant l'histoire d'un nouveau fait.

M. Nouvel, trente-quatre ans, mécanicien, rue Maurand, 23, à Paris, se présente à la consultation le 14 décembre 1888 à 4 heures

du soir. Le matin du même jour, vers 10 heures, il a, en burinant, reçu avec violence sur l'œil gauche un éclat d'acier qui a passé par la cornée, au niveau de son méridien horizontal, à un millimètre de son bord interne, a traversé l'iris et le cristallin dans la partie correspondante, et est tombé dans la partie inférieure du corps vitré.

Quand le malade se présente à nous la congestion périkératique est peu vive; la pupille normale réagit à la lumière; tous les milieux sont transparents, hormis le cristallin, qui présente une opacification étoilée, dont le point central d'où partent les rayonnements opaques correspond à la blessure cornéenne.

L'examen ophtalmoscopique que j'ai fait avec M. Despagnet nous a permis de constater que la papille est normale ainsi que toutes les membranes profondes, où on ne voit aucune trace ni d'hémorragies, ni d'exsudats. Mais en suivant les vaisseaux, qui, partant du nerf, se dirigent vers la partie inférieure, nous trouvons à une distance de la papille égale à deux fois et demi son diamètre, et sur la prolongation de son méridien vertical, un corps de forme oblongue à bords très limités, et fortement réfringents, argentés, présentant une certaine mobilité avec les déplacements du globe oculaire. Il n'y a point de doute, c'est le corps étranger que nous apercevons. Tous les détails que nous venons de signaler nous apparaissent encore bien mieux si nous faisons notre examen avec un miroir de court foyer et une lentille convexe de + 10 dioptries placée derrière.

Le soir du même jour, vers 7 heures, le corps étranger paraît s'enkyster, sa mobilité est de moins en moins apparente.

Le lendemain, 15 décembre, l'opacité étoilée du cristallin est devenue plus prononcée. Après dilatation pupillaire on trouve un flocon longitudinal, très fin, en suspens dans le corps vitré sur le prolongement horizontal du point d'entrée du corps étranger. Les membranes profondes sont toujours intactes, mais le corps étranger, toujours dans la même position, ne fait plus aucun mouvement quand on fait déplacer l'œil. Il n'y a cependant encore aucune trace d'exsudation autour de lui. L'injection périkératique est plus forte que la veille. — Pas de douleur. — Je procède le jour même à l'extraction du corps étranger.

Je fais à l'aide d'un couteau de Graefe une ponction à travers toutes les membranes de l'œil, entre les muscles droit inférieur et droit interne; puis, par des mouvements de scie, je fais une incision de un centimètre de longueur environ. L'incision est verticale, et longe presque le bord interne du muscle droit inférieur. Il y a un peu de sang, mais pas de corps vitré, car le couteau retiré, les deux lèvres de la plaie viennent en contact. On introduit alors

l'aimant. En le retirant, comme il se trouve enserré dans les bords de la plaie, il laisse à l'entrée scléroticale le corps étranger qu'il avait parfaitement attiré. On l'introduit de nouveau, en écartant l'une des lèvres de la plaie avec une pince, et le corps étranger vient sans difficulté.

Il mesure 0m0031 de long sur 0m0025 de large.

Je fais ensuite une suture scléroticale au catgut, puis un pansement compressif, et on met le malade au repos pendant deux jours. Les suites de cette opération ont été des plus simples. La réaction inflammatoire a été peu accusée, la plaie s'est cicatrisée régulièrement. Le fond de l'œil n'a subi aucune perturbation. Seule l'opacification cristallinienne a présenté, quoique très lentement, une marche progressive.

Aujourd'hui, 7 janvier, l'œil a l'aspect normal. La cataracte permet encore d'éclairer le fond de l'œil dont on constate la transparence parfaite des corps vitrés. Dans le segment inférieur, au voisinage du point où on a fait la plaie, on trouve des atrophies choroïdiennes disséminées et une grande strie presque linéaire blanchâtre qui n'est autre que la cicatrice et la plaie que nous avons faite. Quant à la vision elle est aussi bonne que le permet le développement de l'opacité cristallinienne. Avec un verre de + 3 dioptries le malade distingue et lit le caractère du n° 5 de l'échelle optométrique.

Ce fait, et plusieurs autres que je pourrais citer, montre de quelle grande utilité peuvent être en chirurgie oculaire les aimants. J'en ai fait construire par M. Collin de toute sorte, tranchants ou non, j'ai l'honneur de vous les présenter.

M. Duboys de Lavigerie, trésorier, donne lecture d'un rapport sur l'état des finances de la Société.

La séance est levée.

BIBLIOGRAPHIE

ET REVUE DES JOURNAUX

Hygiène de la vue, par MM. Galezowski et Kopff, in-18 de 328 pages avec 44 figures. Paris, J.-B. Baillière et fils. — En écrivant ce petit livre destiné aux médecins qui n'ont pas fait de l'ophtalmologie une étude spéciale en même temps qu'aux personnes étrangères à la médecine, nos confrères, dont le premier est un maître bien connu et le second un laborieux et distingué

collègue de l'armée, ont-ils fait œuvre aussi utile qu'ils le pensent? Je n'aime guère, en général, les essais de vulgarisation scientifique. Toujours insuffisants pour les compétents, ils restent incompréhensibles pour les profanes, pour les gens du monde, qui y puisent plus d'idées fausses que de connaissances exactes. Cependant je pense que l'hygiène de la vue est chose si importante pour tous que ce volume peut rendre des services. Il est simple, le plan en est bien conçu, la rédaction soignée, il est aisé à lire et facile à comprendre; ce sont là de grandes qualités.

Sa première partie, l'*hygiène privée*, comprend cinq chapitres : âge, hérédité, vices de réfraction et d'accommodation, habitudes, habitations privées. De la naissance à la vieillesse, les auteurs passent en revue toutes les causes qui peuvent influer favorablement et surtout défavorablement sur la fonction visuelle. Nous ne pouvons les suivre dans cette étude, mais nous signalons, comme l'un des meilleurs, le chapitre consacré aux vices de réfraction et d'accommodation. Appelé à examiner les candidats aux écoles militaires atteints de troubles de la vision, nous constatons chaque année combien indispensable est l'observance des règles de la science, pour qui veut se conserver une vue normale ou du moins satisfaisante. La myopie pour le jeune homme, la presbytie pour le vieillard sont deux états de la vision traités avec la même négligence, et où l'avis de l'opticien, l'opinion des proches aveuglément suivie, peuvent entraîner dans l'œil d'irrémédiables lésions. Aux uns comme aux autres, nos auteurs donnent de judicieux conseils, de précieuses indications.

Dans la seconde partie de l'ouvrage, *hygiène publique*, sont successivement étudiés : les influences météorologiques et climatériques, l'éclairage naturel et artificiel surtout dans les écoles, enfin les professions. De ces dernières, les unes exigent des conditions visuelles déterminées (armée[1], marine, chemins de fer); les autres agissent sur l'organe visuel, soit en favorisant le développement de la myopie, soit en altérant ses enveloppes et ses milieux (intoxications, traumatismes, etc.).

Enfin, dans une troisième partie nous trouvons quelques conseils sur les soins à donner à la cécité complète ou incomplète, quelques indications pour le port des yeux artificiels. Des figures bien choisies aident, dans les points délicats, à l'interprétation du texte. (*Gazette hebdomadaire*, 7 décembre 1883.)

J. CHAUVEL.

1. M. le docteur Leroy a publié dans les *Archives de médecine militaire* (n° de décembre 1888) une analyse du livre de MM. Galezowski et Kopff, portant plus particulièrement sur les chapitres : Armée et marine, étant donné le journal auquel cette analyse était destinée. Nous la reproduirons pour nos lecteurs dans notre prochain numéro.

Revue statistique de 1,626 extractions de cataracte (*A statistical review of 1,626 cases of cataract extraction*), par DRAGKE-BROCKMAN à Madras (*Ophtalmic Review*, novembre 1888). — Du 10 janvier 1885 au 4 août 1888 l'auteur a opéré 1,626 cataractes qu'il classe de la façon suivante :

Cortico-nucléaires (comprenant 12 cataractes diabétiques).	939
Séniles dures (comprenant 16 cataractes noires).....	377
Cataractes de Morgagni.....	209
Congénitales.....	53
Corticales.....	24
Traumatiques.....	21
Lamellaires.....	3
Total.....	1.626

D'après ce tableau nous voyons que les formes les plus fréquentes sont les cataractes mixtes cortico-nucléaires et les cataractes séniles dures.

Les *cataractes de Morgagni* qui viennent ensuite ont été observées chez des personnes très avancées en âge. La plupart de ces cataractes se compliquaient de symptômes glaucomateux. L'auteur suppose que la capsule cristallienne, distendue dans ces cas par les parties liquéfiées de la cataracte, exerce une pression anormale sur les procès ciliaires, et devient un obstacle à la filtration des liquides à travers les canaux lymphatiques antérieurs.

Les *cataractes congénitales* opérées sont au nombre de 53. Quelques-uns de ces malades avaient atteint l'âge adulte, la capsule et le cristallin avaient subi la dégénérescence crétacée. Ces cataractes congénitales ont été traitées par la succion d'après la méthode de Teale. L'auteur a été très satisfait des résultats fournis par cette méthode qu'il préfère au kératonyxis parce qu'elle fait disparaître une difformité et ramène la vision après un temps relativement court, sans qu'on soit obligé de recourir à des opérations répétées pendant une période de temps nécessairement longue.

Cataractes lamellaires. L'auteur a opéré trois de ces cataractes chez des indigènes encore jeunes par la méthode de Teale, parce qu'il est difficile de faire apprécier par les indigènes le bénéfice que l'on retire de l'iridectomie, si on n'enlève pas l'opacité centrale.

Les cataractes traumatiques ont été également traitées par l'aspiration des masses opacifiées et ramollies du cristallin. Si l'opération est faite à temps, avant que l'inflammation n'ait envahi les tissus voisins, les résultats sont toujours favorables.

Sur ces 1,626 opérations de cataracte, la vision des yeux opérés a été rendue à 1,535 malades. Il n'y a eu que 91 insuccès, environ

6 p. 100, dus pour la majeure part à la kératite suppurée et à l'iritis. La suppuration du globe de l'œil a été observée 14 fois.

En ce qui concerne l'âge des malades, il résulte des tables statistiques fournies par l'auteur que les cataractes sont plus fréquentes entre quarante et soixante ans chez les Indous, entre cinquante et soixante-dix ans chez les Européens. Il paraîtrait d'après cela que la sénilité se manifeste plus tôt chez les Indous que chez les Européens.

Après l'extraction de la cataracte, les opérations secondaires qui ont dû être pratiquées sont les suivantes : l'iridectomie pour phénomènes glaucomateux, l'excision de prolapsus iriens à travers la section cornéenne, la discision de membranes opaques consécutives à l'iritis ou de la capsule postérieure opacifiée, enfin l'iridotomie destinée à agrandir le champ pupillaire. Le tableau de ces opérations secondaires montre que toutes ou la plupart ont été faites à la suite d'opérations de cataracte sans iridectomie. L'opération sans iridectomie semblerait donc présenter plus d'inconvénients que les autres méthodes au point de vue des opérations secondaires qu'elle nécessite.

En effet, l'extraction avec iridectomie pratiquée 259 fois a nécessité seulement 9 opérations secondaires de discision; tandis que l'extraction sans iridectomie pratiquée 1,094 fois a nécessité 55 discisions, 33 excisions de prolapsus iriens, 8 iridotomies et 5 iridectomies pour phénomènes glaucomateux.

L'auteur se montre cependant très partisan de la méthode d'opération sans iridectomie, qu'il exécute de préférence. L'un des tableaux de son compte rendu montre que le succès n'est que retardé par ces complications et que le résultat final surtout comme acuité de la vision est généralement favorable.

Dr Belliard.

Transplantation de la cornée du lapin sur l'œil humain (*The transplanting of a rabbits cornea into the human eye*), par Chisolm de Baltimore (*The Medical Record*, 5 janvier 1889). — L'opération a été pratiquée il y a six mois, sur un malade qui avait perdu la vue à la suite d'une brûlure par la chaux. Pendant trois ans, les paupières étaient restées accolées au globe de l'œil avec symblépharon. Le globe de l'œil gauche avait été mis à découvert et par deux fois la couche antérieure charnue de la cornée avait été disséquée dans l'espoir de rencontrer le tissu transparent; mais il ne tarda pas à se former un tissu granuleux qui, en fin de compte, ne laissa qu'une cornée rouge grisâtre. C'était un homme actif de vingt-neuf ans qui semblait condamné à la cécité pour le restant de ses jours. En raison de la perception lumineuse conservée et à la

suite de ses appels constants l'auteur se décida à transplanter un disque transparent de cornée de lapin pour remplacer le disque opaque.

Avec l'instrument de van Hippel il réussit à tréphiner les couches de la cornée jusqu'à la membrane de Descemet; puis saisissant le bord de ce lambeau circulaire il eut la satisfaction de l'enlever complètement, ne laissant que la membrane limitante de la chambre antérieure, encore transparente, et la vision reparut. Dans le puits ainsi creusé, il plaça un disque de cornée transpaparente enlevé de la cornée d'un lapin par le même procédé et l'adaptation fut parfaite; la membrane de Descemet de l'œil transplanté fut appliquée sur la membrane de Descemet de l'œil humain. La greffe fut maintenue en place par les paupières fermées sur lesquelles on appliqua le bandeau. Peu de jours après le disque transplanté était parfaitement adhérent par tout son pourtour et depuis lors la cornée du lapin est devenue cornée humaine.

Le succès de la transplantation ne peut plus maintenant être mis en doute; mais comment s'est comportée la greffe dans ses nouvelles relations? Pour s'unir aux bords charnus de la cornée humaine, le disque transparent s'est vascularisé et par conséquent est devenu opaque. C'est là la partie essentielle du processus curatif, qui établit l'union entre la greffe et son nouveau lit et lui permet de se nourrir. Sans cela elle se mortifierait et finirait par tomber.

Il était très intéressant de surveiller les changements destinés à assurer la vitalité de la greffe. Cinq jours après l'opération, en enlevant le pansement, le disque paraissait d'autant plus blanc que la cornée environnante était charnue et l'on pouvait avoir des doutes sur sa vitalité. Peu de jours après on put voir les vaisseaux sanguins envahissant la greffe par la périphérie, et enfin elle fut presque complètement envahie par des vaisseaux de nouvelle formation. Heureusement elle ne devint pas charnue, bien que l'on pût suivre les fins vaisseaux sur la surface de la greffe. Ils étaient directement unis à de larges vaisseaux nourriciers de la conjonctive. Dans le cours du traitement ces larges vaisseaux furent divisés pour empêcher un effort de sang trop considérable, ce qui amena un rétrécissement visible des fins vaisseaux de la greffe.

Six mois après l'opération, la cornée transplantée conserve ses caractères distinctifs et ses limites distinctes. Elle est grisâtre, rouge sur les bords, les vaisseaux ne la traversent plus qu'en partie. La pupille en modifie légèrement la teinte et devient chaque mois plus perceptible, à mesure que le greffe s'éclaircit.

Quels sont les avantages que le malade a retirés de cette opération? Déjà au bout de six mois elle lui permet de voir les gros

objets à six pieds devant lui, de se promener librement dans une certaine mesure et d'éviter les obstacles qu'il trouve sur sa route. Il distingue les personnes sans cependant pouvoir les reconnaître. Ces avantages sont considérables à côté de la cécité complète. De mois en mois la vision s'améliore et il peut distinguer des objets qu'il n'avait pas encore pu voir. Cette cornée subit les transformations régulières de la kératite interstitielle et il est permis d'espérer qu'à la longue elle lui donnera une vision utile.

Dans ce cas et dans des cas semblables l'opération peut avoir une utilité incontestable. Mais tous les cas de cécité cornéenne ne sont pas aussi favorables, par exemple ceux où il y a eu perforations de la cornée, adhérences cicatricielles de l'iris, et dans lesquels il n'existe plus de chambre antérieure. Les conditions *sine qua non* qui donnent à cette opération une raison d'être sont d'après l'auteur l'intégrité de la membrane de Descemet, l'existence d'une chambre antérieure normale, remplie d'humeur aqueuse. Le cristallin et l'iris doivent aussi être intacts, la pupille libre.

La membrane de Descemet doit être transparente parce qu'elle est destinée à servir de base à la greffe et en tréphinant la cornée il faut éviter de la perforer. Elle est chargée de maintenir l'humeur aqueuse dans la chambre antérieure, l'écoulement de cette humeur aqueuse pouvant déplacer le disque nouvellement mis en place.

Avec un peu d'exercice et en procédant couche par couche avec l'instrument de van Hippel on peut arriver à détacher tout le tissu cornéen de cette membrane limitante et la laisser intacte.

La cornée du lapin n'est pas aussi épaisse que la cornée humaine, mais son épaisseur ajoutée à la membrane de Descemet laissée en place, et la légère poussée due à la pression intraoculaire, mettront la surface de la greffe de niveau avec la surface antérieure de la cornée. Les deux couches séreuses juxtaposées adhèrent parfaitement et promptement. Cette opération qui, quoique ne rendant pas la vision parfaite, peut rendre une vision utile, est considérée par l'auteur comme une précieuse acquisition dans certains cas particuliers.

Dr Belliard.

Enucléation du globe de l'œil pendant la panophtalmie purulente (*Enucleation of the Eyeball during purulent panophthalmitis*), par Andrews de New-York (*New-York Medical Journal*, 29 décembre 1888. — Depuis de Græfe qui eut deux décès par méningite à la suite d'énucléation du globe de l'œil, les traités d'ophtalmologie se prononcent contre l'énucléation dans

les cas de panophtalmie purulente aiguë. L'auteur a fait douze énucléations dans des cas semblables. Dans trois cas, la suppuration commençait à peine au moment de l'opération. Dans deux autres la panophtalmie était consécutive à un traumatisme violent qui avait ouvert le globe de l'œil. Le gonflement considérable des parties voisines rendit dans ces deux derniers cas l'opération difficile. Dans les autres cas la suppuration était établie, et le gonflement de la conjonctive oculaire plus ou moins prononcé; dans tous les cas la guérison survint sans accident.

L'auteur donne ensuite le tableau de trente-six observations qui montrent que la méningite consécutive à l'énucléation a été observée à la suite d'affections autres que la panophtalmie purulente. Le décès est toujours dû à une méningite purulente qui reconnaît comme cause l'infection de la plaie orbitaire, pendant ou peu de temps après l'opération. On a également observé des décès par méningite à la suite de panophtalmies pour lesquelles on n'avait pas pratiqué l'énucléation; de même on a vu une simple discision de cataracte secondaire avoir les mêmes conséquences fatales. Il n'a pas été possible d'établir la fréquence relative de la méningite dans les cas de panophtalmie suivie ou non d'énucléation.

Après avoir passé en revue les opinions diverses, l'auteur croit que les veines sont les voies principales que suivent les agents infectieux pour amener la méningite dans les cas de panophtalmie. Il rejette l'éviscération qui, tout en présentant les mêmes dangers que l'énucléation, peut encore devenir une cause d'ophtalmie sympathique. Il est partisan de l'énucléation et suit en cela le principe général de chirurgie qui consiste à enlever tout foyer d'infection. Le foyer d'infection dans ce cas est le globe oculaire. L'énucléation est une mutilation sérieuse, et les plus grandes précautions antiseptiques doivent être prises dans le traitement post-opératoire. Le grand point consiste à éviter toute rétention et résorption de matière septique. Pour atteindre ce but, l'auteur conseille des irrigations fréquentes de la plaie avec des solutions antiseptiques (biodure de mercure au 1/20000). Il n'applique pour tout pansement que quelques couches de gaze carbolisée sur l'orbite vidé.

Dr Belliard.

De la ténotomie pour la correction de l'hétérophorie (*Some tenotomies for the correction of heterophoria*), par Webster, de **New-York** (*N. Y. Medical Journal*, 5, 12 et 19 janvier 1889). — Depuis le 1er juillet 1886 l'auteur a pratiqué la ténotomie sur 40 malades atteints de strabisme latent ou dyna-

mique : 25 de ces malades n'ont été opérés qu'une seule fois, et 15 ont subi une seconde opération ; trois avaient été opérés antérieurement par d'autres chirurgiens. Les 55 ténotomies pratiquées sont les suivantes :

Ténotomies	du m. droit inférieur	3
—	du droit supérieur	7
—	du droit externe	19
—	du droit interne	26

Dans toutes ces opérations, le chirurgien a cherché à produire une légère surcorrection qu'il a toujours obtenue, et dans trois cas il a été obligé de recourir à l'usage d'une suture pour diminuer légèrement l'excès de correction. Presque tous les malades ont bénéficié plus ou moins de l'opération. Dans un cas seulement l'auteur a regretté l'opération, car, depuis la section des deux droits externes, le malade s'est plaint de diplopie dans la vision à distance à gauche ou à droite.

L'opération dans presque tous les cas a été faite après instillation de cocaïne, le tendon était divisé à son insertion et si l'effet n'était pas suffisant, on débridait ses attaches de chaque côté jusqu'à ce que la correction voulue fût atteinte.

Aucun des 4 épileptiques opérés ne fut complètement guéri, mais l'un deux eut une disparition temporaire des attaques et un second supposa que l'opération avait exercé une action favorable sur sa maladie. Deux cas de chorée furent améliorés mais non guéris. Les résultats furent aussi remarquables chez deux hystériques mâles ; la plupart des opérations ont été entreprises dans des cas de céphalée dont l'intégrité, le caractère et la situation variaient. De toutes ces observations l'auteur tire les conclusions suivantes :

1° On ne doit pas pratiquer la ténotomie pour un strabisme dynamique ou latent pur et simple ; l'opération n'aura de raison d'être que s'il existe quelque symptôme sérieux local ou général reconnaissant pour cause le défaut d'harmonie dans l'action des muscles oculaires.

2° De très légers degrés d'hétérophorie doivent être corrigés par l'opération, s'il existe des symptômes fâcheux dus à l'effort nerveux trop considérable qui nécessite la concordance des yeux.

3° Tous les moyens que l'on juge susceptibles de produire la guérison devront être tentés avant de recourir à la ténotomie ; il ne faut cependant pas perdre trop de temps à faire une dilatation inutile.

4° Les ténotomies seront faites avec l'aide de la cocaïne de façon à pouvoir mesurer avec soin et limiter les effets de l'opération.

5° Dans les cas choisis où l'opération est bien faite, les résultats sont en moyenne aussi satisfaisants que ceux de la plupart des autres opérations chirurgicales. Dr BELLIARD.

SOCIÉTÉ DE MÉDECINE DE PARIS

Séance du 10 *novembre* 1888.

PRÉSIDENCE DE M. E.-R. PERRIN, VICE-PRÉSIDENT.

M. DEHENNE lit un mémoire intitulé : **De la cataracte. Manuel opératoire. Soins consécutifs.** — Du 15 juillet 1886 au 15 octobre 1888, il a pratiqué 245 opérations de cataractes. La première série comprend 94 opérations; la deuxième série donne un total de 151 opérations.

Dans la première série, il y a eu à déplorer 2 phlegmons de l'œil dus à ce que les malades avaient fait remettre leurs pansements par des personnes qui n'avaient pas pris les précautions antiseptiques nécessaires, et 2 irido-cyclites attribuables, l'une, à un érysipèle soudain de la face s'étant déclaré le jour même de l'opération, l'autre, à une métastase rhumatismale aiguë de l'épaule à l'œil opéré, huit jours après l'opération et lorsque la plaie cornéenne était complètement cicatrisée, et le malade considéré comme absolument guéri.

Dans la deuxième série, il n'y a pas à noter *un seul phlegmon de l'œil*, un seul accident de suppuration; la statistique ne porte qu'un seul fait d'irido-choroïdite dû à l'imprudence de la malade.

On peut donc actuellement compter sur 99 succès au moins sur 100 dans l'opération de la cataracte.

Ces bons résultats sont attribués par l'auteur aux précautions antiseptiques prises avant, pendant, et surtout après l'opération, au manuel opératoire simplifié. Le chirurgien ne doit confier le soin de ses pansements à qui que ce soit, au moins pendant les six premiers jours qui suivent l'opération.

L'antiseptique le meilleur lui semble être la solution de sublimé au 1/2000.

M. ABADIE. — Il est un point que je révèlerai surtout dans la communication de M. Dehenne. C'est ce qu'il a dit relativement aux accidents éloignés qui arrivent après l'opération de la cataracte et qu'on a eu jusqu'ici l'habitude d'attribuer à quelque imprudence faite par le malade.

Pendant les cinq, six sept premiers jours même, tout a marché à souhait, la pupille est noire, la vision bonne, on croit le malade définitivement hors de danger, lorsque tout à coup des douleurs éclatent, l'œil s'injecte, rougit, le contenu de la chambre antérieure

se trouble, et des exsudats envahissant le champ pupillaire viennent tout compromettre.

En pareille circonstance, on parle de coup d'air, on invoque un refroidissement malencontreux, ou, comme le dit M. Dehenne, dans une de ses observations, le réveil d'une diathèse rhumatismale éteinte. Or, d'après ce que j'ai observé, toutes ces interprétations diverses sont erronées. Il s'agit bel et bien, dans ces cas-là, d'une infection de l'œil d'origine opératoire; mais infection atténuée, soit parce que l'agent virulent avait peu de vitalité au moment de l'inoculation, soit que son énergie ait été en partie détruite par les antiseptiques employés en lavages ou en pansements.

Il me reste à fournir les preuves de ce que j'avance, les voici :

Ces formes d'iritis plastiques qui éclatent ainsi soudainement plusieurs jours après l'opération de la cataracte ont une physionomie toute particulière; elles ne ressemblent nullement aux iritis observées sur les yeux non opérés.

Le contenu de la chambre antérieure devient beaucoup plus trouble, quelquefois floconneux; du pus peut même se déposer à la partie déclive sous forme d'un léger hypopyon. L'iris prend un aspect ferme et jaunâtre, des exsudats épais envahissent la pupille.

La maladie affecte des allures beaucoup plus graves que dans les iritis ordinaires; la preuve nous en est fournie par les observations mêmes de M. Dehenne, puisque quelques-uns de ses malades ont perdu rapidement toute perception lumineuse, ce qui n'arrive presque jamais dans les irido-choroïdites vulgaires ou tout au moins seulement lorsque la maladie a traîné en longueur des mois et des années.

Enfin, preuve encore que ces accidents sont d'ordre infectieux, c'est qu'ils deviennent de plus en plus rares, de même que les phlegmons, depuis que l'on emploie les lavages et les pansements antiseptiques.

Je dirai à ce sujet que j'ai cru à un moment que l'asepsie était suffisante pour les opérations oculaires et qu'on pouvait se contenter de lavages avec des solutions saturées d'acide borique.

Je me suis aperçu depuis qu'il est préférable d'employer des solutions antiseptiques, telles que le bi-chlorure d'hydrargyre à 1 p. 2,000.

M. Trousseau. — J'ai regretté de ne pas rencontrer dans le travail de M. le docteur Dehenne quelques renseignements sur l'influence du diabète sur les résultats de l'opération de la cataracte. Cette question intéresse tous les médecins, surtout ceux qui sont appelés à conseiller l'opération, aussi je ne crains pas d'abuser de l'attention de la Société en donnant une statistique personnelle sur 30 opérations de cataracte pratiquées chez les diabétiques.

Les malades étaient âgés de 50 à 76 ans. La quantité de sucre, au moment de l'opération, variait entre 4 et 50 grammes. Sur ces 30 cas, j'ai eu 26 succès complets, 2 hernies de l'iris (accidents qui ne sauraient être imputés à la diathèse) et 2 iritis dont 1 suppurative. Dans un de ces deux derniers cas, la vision a pu être rétablie très bonne par une iridotomie. Il n'y a pas eu un seul cas de suppuration de la plaie.

Si je voulais faire le pourcentage, je pourrais dire, d'après ces faits, que l'opération chez les diabétiques donne 7 p. 100 d'insuccès réparables. Je crois même que cette proportion est beaucoup trop forte, et qu'en sorte l'opération peut être faite sans grand danger chez les diabétiques, pourvu qu'on choisisse un moment où la quantité de sucre est au minimum et qu'on tienne compte de l'état général.

En tout cas, le diabète ne paraît pas favoriser l'infection de la plaie opératoire qui doit bien être attribuée aux microbes pathogènes.

M. de Beauvais. — M. Dehenne dit qu'il n'opère que quand il n'y a plus de trace de sucre dans l'urine. Obtient-il donc si facilement la disparition complète du sucre?

M. Dehenne. — Evidemment j'ai exagéré; il s'agit non de la disparition complète du sucre, mais de sa diminution notable, de 60 à 4, par exemple.

Dans ma statistique actuelle, je n'ai pas eu d'accidents chez les diabétiques. Je suis convaincu que les diabétiques sont parfaitement opérables, à la condition qu'on les mette, avant l'opération, dans de bonnes conditions d'état général. A ce point de vue spécial, les injections sous-cutanées d'ergotine me semblent tout à fait recommandables; car, grâce à elles, j'obtiens rapidement la disparition ou la diminution notable de la polyurie, de la polydyspsie et de la glycosurie.

M. Duroziez. — M. Dehenne parle de 99 succès sur 100. Mais qu'entend-il par succès? Jusqu'à quel point l'opéré voit-il, peut-il se servir de ses yeux? C'est là un point de vue pratique qui me paraît d'une importance capitale. En outre, je demanderai à M. Dehenne quelle influence exerce l'âge sur le résultat de l'opération.

M. Dehenne. — Il est bien rare qu'une opération de cataracte pratiquée régulièrement ne donne pas un résultat visuel complet, aussi bien pour la vision éloignée que pour la vision rapprochée. Exception doit être faite toutefois pour les cas assez rares où l'opéré était atteint d'une affection des membranes profondes non diagnostiquée avant l'opération.

On peut opérer la cataracte à tout âge. L'âge avancé n'est nullement une contre-indication; je dirais presque : au contraire. La personne la plus âgée que j'ai opérée était âgée de quatre-vingt-

sept ans; elle en a maintenant quatre-vingt-dix. Le résultat a été de tous points excellent. Cette vieille dame lit son journal tous les matins, depuis la première lettre jusqu'à la dernière. Ces exemples pourraient se multiplier pour des âges variant de soixante-dix à quatre-vingt-cinq.

Action des inhalations de chlorure d'éthylène sur l'œil (Académie des sciences). — M. Panas. — M. Raphaël Dubois a insisté sur les troubles de la cornée provoqués par l'inhalation du chlorure d'éthylène expérimenté par lui comme agent anesthésique. Il a ajouté que l'œil ainsi modifié devenait dur et comme glaucomateux. Or, j'ai institué à mon tour des expériences sur ce sujet, et je suis arrivé à des résultats qui me permettent de formuler les conclusions suivantes :

1° Le trouble de la cornée, provoqué par l'inhalation du chlorure d'éthylène, dépend d'une infiltration séreuse du parenchyme de cette membrane ;

2° Le mécanisme de l'œdème du tissu cornéen dépend de la destruction, par cet agent, de l'endothélium de la cornée qui, seul, protège la cornée contre l'envahissement de l'humeur aqueuse, ainsi que Deber l'a démontré par des expériences déjà anciennes;

3° Dans aucune de ses expériences il ne m'a été donné de vérifier l'assertion de Raphaël Dubois que le tissu de la cornée, avant de s'hydratiser, se dessèche, ni que la sécrétion de l'humeur aqueuse se trouve primitivement tarie (*Bulletin médical*).

Dr Galezowski.

Traitement du goitre par les injections intra-parenchymateuses d'éther iodoformé. — Le nommé Aub..., Léon, âgé de dix-sept ans, ébéniste, 17, passage d'Austerlitz, entre le 15 février 1888, salle Jarjavay, hôpital Bichat, service de M. le docteur Terrier, pour une tumeur goitreuse.

Ce jeune homme ne présente rien à noter dans ses antécédents. Aucun membre de sa famille n'a eu de goitre. Il est né à Paris et n'a pas quitté cette ville. Son père, alsacien, est venu très jeune à Paris, à l'âge de quatre ans. Sa mère est parisienne. Il n'a jamais été malade pendant son enfance.

A l'âge de quatorze ans seulement, on lui fit remarquer que son cou grossissait. Cette augmentation de volume progressa petit à petit; au début de 1888, c'est-à-dire trois ans après le début, il commença à s'inquiéter des dimensions de sa tumeur et vint à la consultation de l'hôpital Bichat le 24 janvier 1887, quoique jamais il n'ait ressenti aucune douleur, quoiqu'il n'ait jamais éprouvé la moindre gêne dans la respiration. — Il est admis à l'hôpital Bichat trois semaines plus tard environ.

Ce jeune homme, d'une santé robuste, présente une tumeur goitreuse qui a les caractères suivants : elle est constituée par trois tumeurs, reliées les unes aux autres. L'une d'elles, la plus volumineuse, siège du côté droit du cou; elle a la grosseur d'un œuf de poule au moins, à l'inspection de la région. La plus petite, à peine grosse comme une noisette, est située sur la partie antérieure, en avant de la trachée; la troisième, placée sur le côté gauche, a un volume intermédiaire aux deux autres. Ces trois tumeurs sont très dures, d'égale consistance partout, non adhérentes à la peau, mobiles par rapport à la trachée pendant la déglutition. Pas de nodosités sur la grosse tumeur de droite. Circonférence du cou maxima, au niveau de la partie moyenne des tumeurs : 39 centimètres 1/2.

Le malade ne souffre pas du tout, n'éprouve aucune difficulté pour respirer, même pendant la course.

On commence les injections d'éther iodoformé à 5 pour 100 le 29 février. — On lui en fait une tous les jours du 19 février au 10 mars (c'est-à-dire 21 injections) avec une seringue de Pravaz ordinaire.

Le 10 mars, il quitte l'hôpital; le cou a déjà diminué de 2 centimètres 1/2 : il ne mesure plus que 37 centimètres. Les injections ont été faites des deux côtés du cou, alternativement.

Du 11 mars au 29 mai, on lui fait une injection tous les deux jours, c'est-à-dire 40 injections. Du 1er juin au 31 juillet, une injection tous les trois jours, c'est-à-dire 21 injections. — Du 4 août au 5 septembre, 2 injections par semaine, ci 9 injections; du 10 septembre au 4 novembre, 1 injection par semaine, ci 9 injections. Au total 100 injections. Le 4 novembre, le cou n'a plus que 34 centimètres. Du 4 novembre 1888 au 26 novembre, on continue à faire une injection par semaine. Le goitre n'est pas encore complètement guéri, mais il ne reste plus qu'un petit nodule dur, gros comme une petite noix, du côté droit, à la place de la grosse tumeur dont le volume dépassait celui d'un œuf de poule. Les autres tumeurs n'existent plus; à leur place, il n'y a pas même d'induration. Le cou n'a plus que 33 centimètres. On continue à injecter de l'éther iodoformé dans le petit nodule qui n'est pas encore complètement disparu (*Progrès médical*).

Dr Galezowski.

Anévrisme de la carotide. — M. Lefort apporte à l'Académie une curieuse observation relative à un anévrisme artérioso-veineux de l'artère carotide dans le sinus caverneux survenu chez une fille qui avait reçu un coup de pied de cheval à la tempe; il y avait chez elle du strabisme et de l'érophtalmie.

La tumeur était le siège d'un bruit de souffle qui disparaissait par la pression de la carotide. Les deux carotides furent successivement liées et aujourd'hui, trois mois après l'opération, la guérison radicale est obtenue. C'est le premier cas connu de guérison d'un anévrisme de ce genre par une double ligature des carotides. (*Gazette hebd. des sciences méd. de Bordeaux*, 18 *nov.*)

F. Despagnet.

Des troubles oculaires consécutifs aux lésions pleurales. — De tels accidents oculaires sont à coup sûr exceptionnels. Au point de vue de leur rareté et de la clinique, les suivants offrent donc un réel intérêt. M. H. Handford fait opérer de l'empyème, par M. Wright, une jeune femme le 11 juin et retirer de la plèvre une abondante quantité de pus. On draine et, le 15 août, la malade se plaint d'un affaiblissement de l'acuité visuelle de l'œil droit qui examiné à l'ophtalmoscope paraît atteint de neuro-rétinite; le 5 septembre la cécité était absolue, la pupille dilatée est immobile et les lésions de rétinite plus manifestes encore. Le 8 septembre mêmes troubles oculaires du côté gauche. Le 19 du même mois, la perception de la lumière semble revenir à droite, mais la malade accuse de la parésie du membre supérieur de ce même côté et quelque difficulté à prononcer les mots. La cécité devient absolue des deux côtés et la malade succombe. A l'autopsie on observe l'absence de lésions des tubercules quadrijumaux et des nerfs optiques, mais seulement du ramollissement des lobes occipitaux, des circonvolutions marginale, angulaire et première temporo-sphenoïdale. Pas d'abcès, pas de lésions des autres viscères; pas de lésions valvulaires du cœur. L'examen histologique fait constater la dégénérescence des fibres nerveuses, la prolifération de la névralgie et une abondante infiltration de globules blancs.

Comment expliquer la cécité, l'hémiplégie et les symptômes d'aphasie? Par l'hystérie, répondent MM. Broabent et Angel Money, qui notent le début et la prédominance des troubles cérébraux du côté même où la ponction a été pratiquée.

Cette correspondance entre le foyer des accidents cérébraux et l'empyème s'observe dans certains cas d'abcès cérébraux. M. Hadden l'a noté trois fois, et M. Havilland Hall une fois. Il est vrai, ajoute M. Barlow, que dans la pathogénie de semblables faits, on a pu souvent invoquer une thrombose, la résorption septique ou une embolie. Mais dans le cas actuel, remarque M. Handford, il n'existait ni foyer thrombosique, ni abcès cérébral. Il faut donc admettre la provocation du spasme artériel et faire jouer un rôle à l'asthénie cardiaque, deux facteurs si importants pour la production de l'ischémie.

En un mot, il serait intéressant, dans des cas semblables, de rechercher l'état de la paroi artérielle, c'est-à-dire l'artério-sclérose et peut-être de faire entrer ces phénomènes dans la catégorie de ces manifestations ischémiques, dont M. Huchard a établi, dans ces derniers temps, le rôle dans la production de l'angine de poitrine, et d'autres accidents d'origine en apparence obscure et cependant identique (*Revue gén. de clinique et de thérapeutique n°* 47).

F. Despagnet.

NOUVELLE

Concours pour une place de Chef de Clinique Ophtalmologique de Bordeaux.

Un concours pour une place de chef de clinique ophtalmologique sera ouvert à la Faculté de médecine et de pharmacie de Bordeaux le *samedi* 2 *mars* 1889, à dix heures du matin.

La durée des fonctions est de deux années. Le traitement annuel est de 1,000 francs. Le chef de clinique nommé entrera en fonction à dater du 16 mars 1889.

Condition de concours. Est admis à concourir tout docteur en médecine de nationalité française, qui n'est pas âgé de plus de trente-quatre ans le jour de l'ouverture du concours.

Les candidats pourront se faire inscrire jusqu'au *mercredi* 6 *février à quatre heures du soir.* A cet effet, ils auront à produire leur acte de naissance et leur diplôme de docteur en médecine.

Les épreuves consisteront :

1° En une composition écrite sur un sujet d'anatomie, de physiologie et de pathologie oculaire (quatre heures sont accordées pour la rédaction) ;

2° En épreuves cliniques, examen de deux malades (vingt minutes seront accordées pour l'examen des deux malades); leçon orale de vingt minutes sur les deux malades examinés, après vingt minutes de réflexion ;

3° En une épreuve d'anatomie et d'histologie normale ou pathologique relative à la spécialité (trois heures seront accordées pour la préparation et un quart d'heure pour l'exposition et la préparation des pièces).

Nota. — Les fonctions de chef de clinique sont incompatibles avec celles d'agrégé en exercice, de médecin ou chirurgien des hôpitaux, de chef interne, de prosecteur ou d'aide d'anatomie.

Le Gérant : Félix Alcan.

Motteroz. — Imprimeries réunies, B, rue Mignon, 2.

SUR LA

MATURATION ARTIFICIELLE DE LA CATARACTE

PAR

Le Dr ORESTE PARISOTTI

Parmi les raisons qui nous autorisent en grand nombre à affirmer que l'ophtalmologie a eu dans notre siècle le plus grand développement, à ce point qu'elle se trouve à présent dans le même rang avec les branches les plus intéressantes de n'importe quelle science, parmi ces raisons, dis-je, il faut compter sans doute l'étude persévérante des oculistes sur l'opération de la cataracte, afin d'en surmonter les difficultés, et d'en assurer le résultat si bienfaisant. On a beaucoup écrit sur la cataracte, beaucoup qui n'a servi qu'à faire dépenser encre et papier; mais les travaux, peu nombreux en réalité, d'une utilité réelle, ont été suffisants pour faire faire à cette opération des progrès si remarquables, que les chirurgiens d'il y a une cinquantaine d'années, non seulement n'auraient pas osé espérer, mais qu'ils auraient de la peine à croire, s'ils pouvaient revenir à la vie.

Il est hors de doute que de tels résultats sont dus en grande partie à l'anesthésie et à l'antisepsie, qui sont nos adjuvants précieux, et qui donnent aux chirurgiens d'aujourd'hui le moyen de paraître plus habiles et plus hardis que les chirurgiens des temps passés; mais il est aussi vrai qu'on a imaginé pour l'opération de la cataracte des procédés plus rationnels, l'attention s'est mieux adressée à l'*avant* et *après* l'opération.

Lorsqu'on était arrivé à perfectionner l'opération et le traitement consécutif, il restait toujours comme ennui pour le chirurgien, et dommage pour le malade, le temps quelquefois extraordinairement long qui était nécessaire pour qu'une cataracte arrivât à la maturité suffisante pour pouvoir être extraite. Pendant tout ce temps, le malade qui n'était pas un aveugle ressentait cependant pour ses opérations toutes les conséquences de la cécité.

De nos temps, au moment où les sciences sont animées surtout par l'esprit de philanthropie, les oculistes ne pouvaient pas rester sans chercher d'abattre cette difficulté. Les tentatives furent commencées. L'attaque bien dirigée eut raison des obstacles : la voie une fois tracée, il ne restait plus qu'à la rendre accessible. Les premiers procédés, quelque peu grossiers, ont été modifiés, et aujourd'hui, à la fin, nous pouvons proclamer avec joie que la maturation artificielle de la cataracte figure parmi les conquêtes les plus importantes de la science moderne.

Deux procédés de maturation artificielle de la cataracte rivalisent encore entre eux.

Pour le premier il faut faire subir à l'iris et au cristallin un traumatisme, qui n'est pas nécessaire pour l'autre, qui par conséquent n'expose pas aux complications qui peuvent survenir à la suite de deux actes opératoires de quelque importance, tels que l'iridectomie et la discission de la capsule antérieure ou de la postérieure.

La première méthode est suivie par *Muter* et *Steffan*, qui les premiers ont proposé la discission de la capsule antérieure. Stellwag conseille de faire la discission sur la capsule postérieure, pour pouvoir être sûr que lorsque la cataracte paraîtrait mûre l'opacification fût complète aussi dans la partie postérieure du cristallin, et échapper de la sorte à la surprise de se trouver au moment de l'opération avec une quantité de masses corticales postérieures encore transparentes. Il ne serait pas difficile de démontrer que cette manière de faire expose à une quantité de dangers très graves, qui dépassent de trop les avantages que se propose Stellwag.

L'iridectomie a été préparée par Fœrster, qui y a associé aussi le massage, et on peut bien dire que c'est aujourd'hui le procédé accepté par la plupart des praticiens, et qui en Italie a été mis en honneur surtout par M. Secondi, l'éminent clinicien de Gênes[1].

1. *Atti. della R. Accademia medica de Genova*, 1887.

Dernièrement M. Denti a publié une monographie, pour affirmer les avantages cliniques inhérents à l'opération de Muter et Steffan, et il recommande la petite incision centrale de la cristalloïde antérieure, faite avec un couteau de Graefe, et de la largeur de celui-ci. On obtient cela en enfonçant au milieu du cristallin un couteau de Graefe, qu'on retire de suite. C'est à cette monographie que nous avons emprunté les renseignements historiques qui figurent dans ce travail.

La seconde des deux méthodes se propose d'arriver à la maturation de la cataracte par le simple massage, après avoir vidé la chambre antérieure.

Ce fut M. Meyer le premier qui démontra sur les lapins qu'on pouvait en réalité atteindre ce résultat [1]. Pooley réussit à avoir des résultats positifs sur l'homme. M. Schirmer a fait dernièrement une étude expérimentale sur ce sujet, en se servant seulement du massage, après avoir vidé la chambre antérieure. Les résultats qu'il a obtenus sont les suivants. Yeux opérés = 52. Dans six, absence complète de tout indice d'opacification; dans trente-six on observa des opacités plus ou moins étendues; la cataracte fut totale dans dix. Ce qu'on constata au microscope, ce fut surtout une désagrégation des fibres cristalliniennes.

Des résultats si remarquables, obtenus sur des cristallins tout à fait normaux, m'ont engagé à tenter chez l'homme ce procédé de maturation artificielle. Je n'hésitai pas à préférer cette méthode à l'autre, car j'étais sûr que je n'en aurais pas d'inconvénients, quand même je resterais sans résultat positif.

J'ai tenté dernièrement ce genre de maturation chez deux malades, dont voici l'observation.

P. S., femme âgée d'environ soixante ans, fréquente ma consultation gratuite pour une maladie des voies lacrymales dans les deux yeux. Je soigne cette maladie surtout en vue de l'opération de cataracte que devra subir la malade. Elle a en effet la cataracte nucléaire dans les deux yeux. La vue a com-

1. Congrès international de Copenhague, 1884.
2. *Graefe's Arch.*, XXXIV, 131.

mencé à baisser depuis longtemps, et la malade, à cause de l'entourage peu charitable où elle vit, est tombée dans un état d'avilissement d'où elle demande instamment qu'on la retire en lui rendant la vue.

L'examen avec l'ophtalmoscope fait découvrir l'opacification très avancée du noyau du cristallin; la périphérie est assez transparente pour laisser voir quelques détails du fond de l'œil. Il s'agit d'une cataracte sénile. La malade, prévenue par moi qu'il y aurait à attendre longtemps, avant que le moment de l'opération fût arrivé, me posait toujours la même question : — N'y aurait-il rien pour hâter la maturation?

Elle insistait tellement, que je me crus en devoir de lui proposer la maturation artificielle, qui fut acceptée de grand cœur. J'ai choisi, bien entendu, le procédé qui m'offrait le plus de garantie. Je fis entrer la malade dans ma clinique particulière, le 7 octobre 1888. Après avoir obtenu une anesthésie complète par la cocaïne, et bien lavé l'œil et les alentours avec la solution de sublimé, une incision fut faite à la partie supérieure du bord scléro-cornéen, de l'étendue d'environ 6 mill., avec un couteau lancéolaire. La pupille avait été déjà dilatée par l'atropine. Aussitôt après la sortie de l'humeur aqueuse, je pratiquai sur la cornée un massage relativement énergique pendant à peu près une minute. Après un nouveau lavage de l'œil avec la solution de sublimé, on appliqua un pansement antiseptique qui est resté en place pendant vingt-quatre heures. Après ce temps, l'œil fut trouvé comme s'il n'avait pas subi le moindre traumatisme. Le bandage ne fut pas renouvelé, et le lendemain, quarante-huit heures après l'opération, la malade fut renvoyée chez elle.

Déjà quinze jours après l'opération mon assistant, M. Mayrini, qui avait observé la malade, me fit savoir qu'on commençait à voir des stries grisâtres corticales qui s'avançaient de la périphérie vers le centre. Ce fait fut constaté par moi aussi tout de suite après.

Aujourd'hui ces stries d'opacités corticales sont devenues très nombreuses. Lorsqu'on dilate la pupille par l'atropine, on voit la périphérie du cristallin, qui était transparente avant

l'opération, devenue opaque de teinte grise. Il n'est plus possible d'éclairer le fond de l'œil par l'ophtalmoscope.

L'autre malade est un jeune homme qui me fut adressé par un confrère de Rome pour être opéré de cataracte.

Comme on m'assurait que la cataracte était complète, je le fis entrer dans ma clinique le 13 novembre 1888.

La pupille, d'une teinte gris perle, donnait dans quelques endroits un reflet jaune d'ambre (cataracte nucléo-lenticulaire). A en juger à première vue, on aurait cru, à ne pouvoir point douter, que la maturité de cette cataracte était complète. Cette cataracte monoculaire, chez un individu jeune, éveilla en moi quelques soupçons; aussi, avant de procéder à l'opération, je voulus tout examiner dans l'individu et dans l'œil en particulier. Ce fut dans les recherches nécessaires à cet examen que, ayant dilaté la pupille avec l'atropine, je m'aperçus que la périphérie du cristallin, sur une étendue d'environ un quart de son rayon, était tout autour parfaitement transparente, de sorte qu'on pouvait distinguer sans aucune difficulté les vaisseaux de la rétine. Le malade, déjà prêt à être opéré, fut mis au courant de cette contre-indication, et je lui proposai de remplacer pour ce jour-là l'opération de la cataracte par l'opération de maturation. La proposition ayant été acceptée, j'opérai de suite, tout à fait de la même manière que dans l'autre cas.

Le 30 décembre, j'ai vu de nouveau l'opéré. Après avoir dilaté la pupille au maximum, j'ai constaté l'opacification complète du cristallin en tout point. Il reviendra dans quelques jours pour l'extraction de la cataracte[1].

Voici les faits qui m'ont persuadé, et que j'ai cru de mon devoir de faire connaître, pour concourir à faire accepter un procédé, qui est à la portée de n'importe quel praticien, ne demandant aucune habileté spéciale, ne cachant aucun danger.

La maturation artificielle pouvant être obtenue par un procédé si simple, pourquoi avoir recours à des moyens

1. J'avais déjà écrit cet article le 19 janvier 1889, jour où j'opérai la cataracte. Le résultat a été complet. L'opéré a quitté la clinique le 31 janvier.

qui peuvent exposer à des complications, et qui, lors même qu'ils ne donnent lieu à aucun inconvénient, font perdre à l'œil son aspect naturel, ainsi que le fait l'iridectomie? Cet inconvénient est d'autant plus grand à présent, qu'on a reconnu universellement les avantages de l'opération de la cataracte sans iridectomie.

Je ne m'arrête pas à parler des dangers auxquels expose une incision ample de la cristalloïde antérieure; il suffira de penser que nous nous mettons par cela dans les conditions contre lesquelles nous avons à lutter lorsqu'il s'agit d'une cataracte traumatique. La simple ponction conseillée par M. Denti me fait craindre, bien que, j'en conviens, ce ne soit pas un accident facile à se produire, une luxation ou bien une subluxation du cristallin, lorsqu'il faut une force quelque peu considérable pour enfoncer le couteau dans le cristallin ou que la zonule de Zinn présente une disposition toute particulière à se laisser déchirer. Il doit en outre y avoir sans doute des cas où la pénétration du couteau à travers des masses déjà dans un état de sclérose avancée, et d'une capsule ayant subi la transformation fibreuse, doit présenter une difficulté considérable. On pourrait croire utile l'iridectomie, si le massage à travers l'iris était capable d'exciter une réaction quelconque dans cette membrane. L'iridectomie servirait alors à mettre à découvert une portion du cristallin, sur laquelle le massage pourrait être fait en dehors de l'iris. Mais ces dangers n'existent pas en réalité. Dans les deux cas que je viens de faire connaître, il n'y eut pas le moindre indice, pas même d'une congestion très légère. Cette absence absolue de toute réaction de la part de l'iris est un fait qui est résulté aussi de la discussion qui a eu lieu dans la réunion de Turin de la Société italienne d'ophtalmologie.

La cornée n'a rien ressenti du massage; les épithéliums et le tissu propre se sont montrés d'une tolérance parfaite. Je trouve partant tout au moins superflue la précaution du docteur Rinaldi, de Buenos-Ayres, qui conseille de faire le massage directement sur le cristallin avec une petite spatule en écaille introduite dans la chambre antérieure; et

tout cela, dans le but de ne pas compromettre la cornée, même ne tenant pas compte des tiraillements que cette manœuvre peut produire sur les angles de l'incision. Par le fait seulement du frottement on peut avoir la lacération de la cristalloïde antérieure, qui est si élastique, et l'iris de son côté doit opposer une difficulté sérieuse à l'accomplissement du massage endoculaire (qu'il nous soit permis de l'appeler ainsi).

Je crois que les préoccupations de Jang sont aussi mal à propos. Cet auteur conseille, toujours dans le but de ménager la cornée, de pratiquer le massage à travers la paupière supérieure.

Si ce moyen si simple de maturation artificielle donne les mêmes résultats dans les mains d'autres opérateurs, il sera un avantage d'une importance sans pareille pour les pauvres cataractés.

Il s'agit à présent de bien établir quelles sont les cataractes qui peuvent bénéficier de la maturation artificielle. C'est ce que je me propose d'étudier au fur et à mesure que les cas se présenteront.

Dr O. Parisotti.

NOTES SUR L'OPHTALMIE PURULENTE

DANS LA RÉGION TOULONNAISE

PAR

le Dr SEDAN

La constitution médicale de la région toulonnaise est depuis quelques mois totalement insolite. Aux fièvres typhoïdes, qui avaient justifié par leur fréquence la réputation d'insalubrité aussi méritée qu'établie de la ville de Toulon, a succédé une période de purulence générale qui dure encore. Les statistiques militaires renferment pour les 2/3 des abcès, phlegmons, furoncles, etc... et la population infantile est

frappée par une recrudescence inaccoutumée d'ophtalmies franchement malignes, de la nature la plus grave, et dignes à coup sûr d'attirer l'attention.

En thèse générale, il n'est pas de sujet plus vaste que celui de l'ophtalmie purulente, et ce n'est pas la première fois que nous l'abordons. Il est établi, néanmoins, que tout n'a pas été dit sur cette désastreuse maladie puisque, dans une toute récente séance, la société d'ophtalmologie de Paris a entendu des descriptions de variétés nouvelles, et des aperçus inédits.

En rédigeant cette note nous n'avons eu qu'un but, répéter à ceux qui ne veulent pas l'entendre qu'il y a crime à laisser les choses en l'état. En vain le remarquable travail de Coppez et Fieuzal a-t-il paru ! en vain les circulaires ministérielles raillées autrefois, inconnues aujourd'hui, ont-elles été adressées, au mépris du cri d'alarme de notre maître Galezowski, à la séance du 23 février 1881 de la Société de médecine publique; sans tenir compte des résultats inespérés obtenus par la municipalité du Havre, sur le conseil de notre éminent confrère le Dr Brière, la préservation des yeux des enfants reste livrée à l'empirisme, à l'ignorance des parents, et à l'insuffisance des ressources des gens de la classe ouvrière.

Nous avons écrit autrefois que la granulation palpébrale parisienne n'était pas celle que nous avions traitée en Afrique, qu'elle était atténuée, modifiée, rendue sociable par une longue fréquentation des cliniques spécialistes si hospitalières de la capitale; tel est le cas de l'ophtalmie purulente dans les grands centres; dans ceux là seulement, dans les villes de second ordre, le mauvais vouloir ou l'indifférence coupable des parents s'aggrave de leur refus de se servir des moyens gratuits que leur offrent des praticiens plus soucieux du bien général que de leurs véritables intérêts.

Il faut aviser, il y a quelque chose à faire, et ce serait une gloire pour notre société française ou pour la société d'ophtalmologie parisienne de prendre en main la question de la protection des yeux des enfants.

Oh ! les moyens abondent ! on a parlé de mémoires, de livrets, de feuilles volantes à donner aux parents, tous ces

moyens sont bons mais insuffisants pris individuellement.

On recule devant l'application, on a peur d'innover, et pourtant combien a-t-il fallu d'années pour établir le livret de famille ! aujourd'hui il est distribué partout. Obtenir la première page de ce fascicule, y insérer un « caveant patres » suffisamment explicite et bref pour être retenu, y joindre pour le dispensaire voisin des bons gratuits de visite, approvisionner celui-ci aux frais de la commune et appointer son directeur, voilà la solution ; il suffirait de le vouloir pour la rendre pratique et peu onéreuse. L'école ophtalmologique moderne ne manque pas de jeunes adhérents qui seraient bien heureux d'asseoir par un labeur journalier leur réputation de savants et de gens de bien.

Nous savons par nos maîtres et par nous-mêmes que la cure de l'ophtalmie purulente est à peu près certaine avec de la célérité dans les soins et de la constance dans leur application. Nous sommes assurés que l'une et l'autre seraient à la disposition de tous si l'on adoptait cette libérale proposition.

Il semble que lorsqu'il s'agit de la vue, de ce bienfait unique que rien ne supplée, que rien ne remplace, à la perte duquel aucun désastre ne peut être comparé, on ne doive pas s'occuper d'intérêt, et pourtant il est un principe d'économie bien indiscutable ; en rendant valides toutes les forces vives de production de l'humanité, fait-on autre chose que remplacer le but et la mission des dirigeants, et ne vaut-il pas mieux soigner un être dix jours, que de l'avoir indisponible toute une longue vie.

Poser la question est la résoudre, comme l'ont dit cent fois avant nous tous ceux qui s'occupent d'oculistique. Ne nous lassons pas de le répéter, et à force de montrer les désastres qui se produisent de tous les côtés, peut-être obtiendrons-nous que l'on s'en préoccupe sérieusement.

Véritablement une mission si humanitaire et si indispensable est de taille à tenter la nouvelle direction de la santé publique au ministère de l'Intérieur, et pour sa bienvenue elle ne saurait trouver meilleur terrain et utile réforme plus unanimemement réclamée.

Voilà certes un bien long plaidoyer, qu'excuse seule la conviction intime qui l'a inspiré, qu'à force de redire et de prouver les choses on finit par les faire admettre et qu'il ne faut pas se décourager lorsqu'on propose le bien de son semblable.

Voyons, en quelques lignes, ce qui a pu motiver ce qui précède.

Le 20 novembre 1888 se présentait à moi un jeune enfant de deux ans et demi avec une ophtalmie purulente confirmée et indéniable.

Examen fait, il a les deux cornées perforées, une hernie totale de l'iris à droite, la disparition de la chambre antérieure sans leucome à gauche.

L'enfant est soigné depuis deux jours et le médecin qui a loyalement déclaré son impuissance depuis la première heure vient de le congédier.

Le 27 novembre une petite fille de onze mois est prise par une ophtalmie purulente, soignée par une sage-femme d'une petite localité voisine, conduite chez moi après trois jours de maladie. Perte absolue de l'œil à droite, guérison avec une synechie antérieure à gauche avec un gros leucome; cette fille a quitté le pays avec un strasbisme considérable.

Le 17 décembre, un jeune enfant de dix-sept jours, fils d'un boulanger, avec une ophtalmie purulente des plus caractérisées, ulcération à droite; il est malade depuis la veille à 4 heures, il a pris le mal de l'enfant d'un fermier voisin. Cet enfant qui a subi le traitement classique, toutes les deux heures, s'est guéri sans dommage; et le sujet qui l'avait contaminé a perdu les deux yeux d'une manière définitive.

Le 8 janvier, une petite fille de quatre ans consulte pour une ophtalmie purulente de nature particulièrement maligne; prise le 7 à 4 heures du soir au sortir de l'école, elle a eu une violente fièvre de nuit et c'est à 10 heures que je la vois, moins de 24 heures après l'invasion.

Les douleurs sont terribles; le médecin de la localité a refusé de prendre la responsabilité de pareil traitement, mais il lui a intelligemment instillé du nitrate d'argent d'heure en

heure jusqu'à son départ. Cette petite malade a guéri avec une perforation gauche. Les symptômes généraux étant exceptionnels, la promptitude et la constance des soins ont tout sauvé.

Il paraît possible de faire plus tard la synechotomie.

Le 13 janvier un garçon boulanger d'un village distant de 15 à 16 kilomètres est pris d'une ophtalmie purulente. Ayant eu mal aux yeux autrefois, il temporise deux ou trois jours et voit le médecin du village qui ne cache pas la gravité de la situation et signale le danger. L'insouciance des parents ne s'émeut pas et le 19 on me le conduit aveugle définitivement. Nous ne lui avons même pas donné d'ordonnance.

Le 24 enfin, un jeune garçon de l'un des faubourgs de notre ville m'est présenté; il est aveugle et l'on me demande si, par une opération, on ne pourra pas le guérir. Sa cécité est le résultat d'une ophtalmie purulente.

Ainsi donc, en deux mois, dans une région relativement restreinte et largement dotée au point de vue des spécialistes compétents; dans un cabinet de consultation hors duquel le titulaire ne voit de malades sous aucun prétexte, on a pu trouver cinq aveugles, un borgne gravement compromis, alors que deux autres cas ont pu être guéris, bien que l'un d'entre eux ait paru de la plus extrême malignité.

A mes confrères de conclure :

Que les constatations sincères et attristées des praticiens de province servent de titre à nos maîtres, qui ont le droit de parler, pour plaider à la fois la cause des malheureux et de la société qui doit les défendre et le plus souvent les entretenir.

Dr Sedan.

Cet article était fini, et à la copie, lorsque s'est présenté chez moi le 16 février le nommé Eugène M***, âgé de 26 mois, qui vient de perdre l'œil droit par suite d'ophtalmie purulente; il a été soigné, mais tardivement; aujourd'hui aucune intervention n'est possible avec chance de succès.

S.

COLLYRES ASTRINGENTS ET CAUSTIQUES

PAR

Le Dr E. ROLLAND (de Toulouse).

La médication généralement employée contre certaines maladies de la conjonctive (hyperhémie, conj. catarrhale, conj. folliculaire, conj. phlycténulaire) est une répétition du passé.

Cela tient évidemment à ce que les traités de thérapeutique oculaire les plus consultés ont pris à tâche de conseiller, les uns après les autres, des agents médicamenteux qui étaient déjà le plus bel ornement des cachets des oculistes préhistoriques.

Lisez dans les livres auxquels je fais allusion le chapitre « conjonctivite » et vous trouverez trônant à chaque page les collyres astringents et caustiques.

Et ces traités, complices de la tradition, ont tellement vulgarisé leur emploi, que tout malade atteint d'une rougeur quelconque de la conjonctive est immédiatement gratifié, sans autre forme de procès, d'un nombre de collyres astringents et caustiques égal à celui non seulement des médecins qu'il a consultés, mais encore à celui des guérisseurs sans diplôme, mâles ou femelles, qu'il a rencontrés sur sa route.

Les ophtalmiques eux-mêmes les réclament. Ils ont en eux une confiance absolue. Le succès de la pommade Farnier, du tube collyre Gayat, et de tant d'autres spécialités célèbres en est une preuve indiscutable.

Aucun traitement conseillé par l'oculiste le plus autorisé n'est suivi avec une patience égale à celle que les malades ont, quand il s'agit d'abreuver leurs culs-de-sac conjonctivaux d'un collyre liquide, ou d'une pommade astringente et caustique.

Pour la plupart des malades, l'ophtalmologie c'est l'art de prescrire des collyres.

Et ils s'imaginent, ce qui est inimaginable, que l'efficacité

de ce collyre est en raison directe de la douleur qu'il produit.

J'abrège, car mon but n'est pas de faire le procès à l'humaine bêtise, mais aux collyres astringents et caustiques.

Je leur adresse trois reproches :

Le premier de nuire à l'œil par leur *action morale;* le deuxième de ruiner l'œil plus ou moins par leur action chimique; le troisième d'être absolument inutiles pour guérir les maladies de la conjonctive.

Action morale des collyres. — L'alinéa précédent fait déjà comprendre ce que je veux dire en parlant de l'*action morale* des collyres. J'entends en effet, par là, qu'un malade atteint d'une iritis, d'une irido-choroïdite, d'une poussée glaucomateuse, d'une ophtalmie sympathique, et dont la conjonctive par suite de ces redoutables affections est « rouge » comme on dit, perd son œil s'il consulte un homme qui, ne comprenant pas par ignorance ou par défaut d'examen que cette irritation conjonctivale n'est que la révélation extérieure d'une épine inflammatoire interne, conseille l'emploi d'un collyre astringent et caustique.

L'emploi de ce collyre, s'il est à doses anodines, ne désorganise pas l'œil, mais il rassure le malade, lui inspire une fausse sécurité, et l'empêche par suite de consulter en temps utile un praticien plus expérimenté.

Action chimique. — Les substances qui sont la base des collyres et astringents caustiques journellement employés sont : le *nitrate d'argent*, l'*acétate de plomb*, le *sulfate de zinc*, le *sulfate de cuivre*, de *cadmium*, l'*alun*, le *sublimé corrosif*, le *calomel*, le *précipité rouge*, le *précipité blanc*, le *précipité jaune*, la *teinture d'opium*.

Tous ces médicaments sont inscrits dans les traités de thérapeutique, dans le groupe des agents de la *médication substitutive*.

Que doit-on entendre par agents de la médication substitutive?

« Ce sont, dit Ernest Labbée, des médicaments dosés d'effets pathogéniques semblables aux symptômes morbides que l'on veut combattre, mais capables néanmoins de domi-

ner le mal, de le faire disparaître, au moment même où va s'épuiser leur action spéciale, et d'effacer la maladie artificielle qu'ils ont créé. »

En agrandissant légèrement le cadre, nous sommes en plein dans la conception hanheumanienne, *similia similibus curantur*... Avec cette différence, tout à l'avantage de l'homœopathie, que les doses qu'elle conseille pour substituer une inflammation de *bonne nature*, *fugace* et *résolutive*, à une inflammation de mauvaise nature, sans tendance vers la guérison, sont infinitésimales, d'une innocuité absolue. Tandis que les doses des collyres *substitutifs*, tels qu'ils sont journellement employés pour traiter les conjonctivites, sont capables de produire :

1° Une douleur violente, et se prolongeant pendant plusieurs heures;

2° L'aggravation des symptômes inflammatoires;

3° L'incrustation de la cornée ;

4° La destruction partielle ou totale de la conjonctive et de la cornée.

Douleur. — La douleur produite par l'instillation d'un collyre astringent et caustique n'est pas un phénomène contestable. Elle résulte de l'action mécanico-chimique des agents *substitutifs* sur les tissus vivants. Très violente quand l'instillation est faite dans une conjonctive saine, elle est atroce quand la conjonctive en contact avec le collyre *substitutif* est enflammée. De même que les antithermiques abaissent plus facilement la température exaltée par la fièvre, que par la chaleur physiologique, de même les substitutifs agissent beaucoup plus énergiquement sur les tissus enflammés que sur les tissus sains. Leur action astringente a beau jeu pour s'exercer en face de cette turgescence des éléments cellulaires, et de la dilatation excessive des capillaires devenus de véritables tubes inertes, laissant transsuder à la manière des filtres les éléments liquides et même figurés du sang, les globules blancs suivant l'ingénieuse théorie de l'inflammation imaginée par Cohnheim.

La douleur produite par les agents *substitutifs* dure de

deux à trois heures. Si le malade est condamné à faire plusieurs instillations par jour, *pour soutenir* l'action *du substitutif*, l'objectif de la méthode substitutive, sa situation est intolérable.

Aggravation des symptômes inflammatoires. — Ce fâcheux résultat est également indéniable. Il est recherché du reste par les médecins qui ont recours aux collyres *substitutifs*, dans le traitement des conjonctivites. « Ces agents sont, dit Fonssagrives, des médicaments à l'aide desquels nous pouvons réaliser des inflammations à siège choisi, à limites mesurables, à tendances favorables. »

Mais la réalisation de cette inflammation à *siège choisi*, à *limites mesurables*, à *tendances favorables* est un beau rêve. « Quarante années de pratique, dit Hairion, professeur à l'Université catholique de Louvain, m'ont surabondamment démontré que, dans le traitement de la conjonctive et de la cornée au début, et pendant toute la durée de la période aiguë, l'usage des collyres irritants est *formellemment contre-indiqué*. Ils donnent lieu à des douleurs excessives et à des réactions violentes, qui si elles se répètent souvent, aggravent l'inflammation et font naître des complications. »

Incrustation de la cornée. — Les collyres qui tiennent en suspension des corpuscules insolubles donnent lieu dans le ramollissement et les ulcérations de la cornée à des opacités qui peuvent compromettre plus ou moins gravement la vue.

Tels sont les collyres à base de plomb, tels sont encore ceux au sulfate de zinc, de cuivre, de cadmium, au nitrate d'argent, au sublimé corrosif, etc., auxquels on a ajouté du laudanum, cette addition donnant lieu à la formation de méconates insolubles de zinc, de cuivre, d'argent et de mercure. Ces opacités d'un blanc crayeux lorsqu'elles sont dues à des composés de plomb, d'un jaune brunâtre quand elles sont produites par les méconates, sont indélébiles, et l'on ne peut en débarrasser le malade que par des opérations longues et douloureuses, qui laissent après elles des opacités cicatricielles.

On dit aussi que les astringents végétaux qui contiennent

de l'acide gallique ou tannique forment des précipités (tannate et gallate insoluble de morphine) en se combinant avec l'opium qu'on leur associe.

Le nitrate d'argent peut parfois aussi se décomposer, de façon que son oxyde se précipite et s'incorpore dans une cicatrice de la cornée.

En août 1876, C., âgé de dix-huit ans, regardait un feu d'artifice. Il reçut sur l'œil droit une baguette en bois, qui lui laboura la cornée.

Sans examen minutieux, un pharmacien conseilla de fréquents lavages avec de l'extrait de saturne en solution. Deux jours après, la *cornée était comme de la craie*. Je vis le malade quinze jours après l'accident. La cornée privée d'épithélium était recouverte d'un dépôt épais de sel plombique. Je dus endormir C. et enlever avec un couteau à cataracte tout le composé chimique ainsi incrusté dans la cornée. Elle redevint assez transparente, mais pas autant qu'elle l'eût été si le blessé, n'ayant pas recours à un conseiller peu instruit, s'était borné à laver son œil avec de l'eau.

J'ai observé, dit Brière (*Gazette des hôpitaux*, 1879, p. 180), deux capitaines de navire qui, étant en mer et atteints d'une inflammation de l'œil qu'ils croyaient une conjonctivite, s'étaient préparés un collyre avec de l'eau blanche, indiqué *comme bon dans les ophtalmies* sur le *memorandum* de la boîte de pharmacie du bord.

L'ulcère dont la cornée était le siège était comblé par une couche épaisse de carbonate de plomb qu'il me fallut enlever.

Pour compléter le dossier des collyres à base de plomb, je rapporterai le fait suivant emprunté à M. Manouvrier de Valenciennes. J'ai observé, dit cet auteur, un cas de cachexie saturnine, avec vomissements, coliques, léger liséré gingival, et mouvements choréiformes, chez une petite fille de sept ans, qu'un des plus célèbres oculistes de la capitale et un bon spécialiste de province traitaient depuis trois ans et demi par un collyre de sous-acétate de plomb liquide pour moitié, et des fomentations oculaires d'eau blanche, pour une conjonctivite granuleuse chronique.

Les premiers accidents toxiques dont l'apparition remontait à environ dix mois étaient ceux localisés aux yeux et au pourtour de l'orbite : troubles étranges de l'accommodation analogue à ceux signalés par Stelvagg dans le saturnisme général, nécessitant des verres convexes, mydriase, notable diminution de l'acuité visuelle, surtout du côté droit, par névrite optique à la période congestive, constatée avec l'ophtalmoscope, aspect terne de la cornée, paresse sensitive des paupières ptosis, manque d'expression de la physionomie, spasmes convulsifs du nez et de la bouche, tarissement des larmes et de la sécrétion nasale, céphalalgie, etc. La peau de la région orbitaire, d'un ton grisâtre, put être tachée en noir par une solution sulfureuse et en jaune par une solution d'iodure de potassium. Ce diagnostic étiologique fut confirmé par un de nos confrères.

Destruction partielle de la conjonctive et de la cornée. — Les expériences de Kœmerer (*Arch. f. path. Anat.*, LIX, p. 46) et de W. F. Schlaefke, prouvent que le calomel se transforment en une préparation soluble et caustique, le sublimé.

Plusieurs fois on a observé des personnes qui, ayant pris de l'iodure de potassium à l'insu des médecins, offraient une forte cautérisation qui occupait tout le cul-de-sac inférieur, là où s'était logé le calomel instillé en s'enroulant en bandelette. Cette cautérisation s'opérait généralement une demi-heure après l'ingestion de un ou deux grammes d'iodure et s'annonçait aux malades par des douleurs et un larmoiement excessif. Une forte escare blanchâtre occupait la conjonctive et ne s'en détachait que le deuxième ou le troisième jour.

Chez une dame même, dit G. Claeys (*Livre jubilaire*, publié par la Société de médecine de Gand) à la suite d'une seule insufflation de poudre de calomel dans le cul-de-sac conjonctival faite le soir au moment de se coucher, on constata le lendemain un chémosis séreux des deux conjonctives, l'infiltration prononcée des paupières, la bouffissure de la face, le gonflement du cou et des membres supérieurs, un goût de cuivre dans la bouche, un agacement des dents, etc., etc.

Mackensie a vu une inflammation considérable de la con-

jonctive accompagnée de la formation d'une escare étendue du repli inférieur de cette membrane à la suite d'une application de précipité rouge. « En mars 1879, écrit Brière (*Gaz. des hôp.*, 1879), j'ai été appelé à une certaine distance d'ici auprès d'un enfant de cinq ans atteint d'une affection oculaire. Depuis deux jours on employait six fois par jour, au moyen d'un pinceau passé entre les paupières, le liquide suivant :

Eau distillée de laurier-cerise.....	60 gr.
Teinture d'iode.....	3 —
Mêlez et filtrez p. collyre.	

« Je n'oublierai jamais l'aspect de ces pauvres yeux. Extérieurement, paupières modérément tuméfiées, sanguinolentes et infiltrées de sang, la supérieure, formant visière de casquette, plus de cils, sécrétion modérée. A l'intérieur, les conjonctives étaient recouvertes d'une couenne grisâtre que le traitement employé expliquait. Une cornée était intacte, l'autre nécrosée dans le cinquième de sa surface. D'après l'affirmation de la mère, la nécrose ne s'était produite que depuis deux jours.

« En dépliant les culs-de-sac je rencontrais çà et là des tissus sains, et des parties de la sclérotique à peine rosées. La transition entre les parties saines et celles méconnaissables que le pinceau avait tachées était très nette, etc., etc. »

Coloration indélébile, olivâtre, de la conjonctive des paupières et de celle du globe. — Salanac (*Médical Times*, 4 octobre 1871, p. 350), dit que la conjonctive reste quelquefois marquée d'une façon indélébile consécutivement à l'emploi trop prolongé de collyres, que les médecins donnent à leurs malades en leur recommandant de s'en servir tous les jours jusqu'à la guérison d'une inflammation de l'œil, ou la disparition de quelque opacité de la cornée. Au bout de quelques semaines, la conjonctive revêt une légère teinte rose; si la solution est forte et qu'on en use pendant des mois, la teinte est plus foncée, elle n'occupe pas seulement la conjonctive oculaire, mais s'étend à celle des paupières, surtout de l'inférieure où les collyres stagnent volontiers. Elle est olivâtre, sale, ou même noirâtre, et donne lieu à une difformité permanente et très apparente.

Inutilité de ces collyres dans les conjonctivites.— On ne comprend donc pas pourquoi certains praticiens s'obstinent à conserver dans leur pratique des agents aussi douloureux et aussi dangereux, quand on sait qu'étant donnée une maladie de la conjonctive, la préoccupation du médecin ne doit pas être de faire un effort de mémoire pour se rappeler la formule du collyre astringent et caustique prescrit en pareil cas par l'oculiste en vogue, mais bien de faire un effort d'esprit pour rechercher : 1° la cause de cette conjonctivite ; 2° la diathèse ou les diathèses qui existent chez le consultant, et enfin 3° les moyens de les combattre. Quant au traitement local, il a son importance, mais la cause et la diathèse bien combattues, la conjonctivite dans les trois quarts des cas guérirait seule.

La cause des conjonctivites. — La conjonctivite peut être produite par un corps étranger, par le contact de la paupière, par le séjour dans un air vicié, par la fumée de tabac, par une exposition prolongée à une lumière artificielle très vive, ou aux rayons solaires, par des exhalaisons ammoniacales (Ophth. des vidangeurs), par le soufrage de la vigne, par le contact des chenilles processionnaires (Ophtalmie de résiniers landais), par un cil peu développé, par l'infarctus de glandes de Meibomius, par l'obstruction plus ou moins complète des conduits lacrymaux, par la déviation des points lacrymaux, par l'ectropion, par le catarrhe des voies aériennes, du larynx, de la membrane pituitaire, par la dentition, par des efforts accommodateurs exagérés (Hypermétropie, astigmatisme, anisométropie. La cause de la conjonctivite étant dépistée, il faut la détruire par des moyens appropriés. Ces moyens sont hygéniques ou optiques, ou chirurgicaux. Je n'ai pas à les indiquer ici.

La diathèse. — Les diathèses qui exercent le plus d'influence sur la durée des conjonctivites peuvent se ranger quant à leur fréquence à peu près dans l'ordre suivant : chlorose, chloro-anémie, catarrhe et rhumatisme, diathèse dartreuse, scrofuleuse, syphilitique. Ce n'est pas qu'une de ces diathèses puisse donner naissance à une conjonctivite. Les causes indiquées plus haut en sont toujours le point de départ ; mais une diathèse

dont l'existence latente était passée jusque-là inaperçue, trouvant dans l'irritation conjonctivale provoquée par l'une d'elles, une occasion de se localiser, ne tarde pas à se substituer à la cause occasionnelle, à imprimer à la conjonctivite son caractère sinon apparent, du moins intime, à lui donner sa propre nature, et à devenir bientôt avec l'altération du tissu, qui dépend de la durée même du mal, sa cause principale et pour ainsi dire unique ou persistante.

« Quel que soit le point envahi par un acte pathologique « quelconque, quelque resserré que soit l'espace sur lequel « son évolution s'accomplit, quelques légers que soient les « symptômes qui en trahissent la présence, une affection pré- « existante profite presque toujours de cette issue pour cesser « d'être latente, se manifester au dehors et former sinon la « nature même de l'état morbide, du moins une des plus « graves complications (Courty, *Maladies de l'utérus*). »

Chacune des diathèses est la source d'une indication spéciale, quelquefois spécifique; c'est ainsi que le fer, les altérants, l'iode, le mercure, l'arsenic, l'iodure de fer, l'huile de foie de morue, etc., peuvent être administrés avec succès.

Leur emploi n'offre rien de particulier dans le traitement des conjonctivites.

Topiques conjonctivaux. Médication locale. — Au moment où j'écris, j'ai sous les yeux un traité de thérapeutique oculaire grand in-8°, dans lequel la description de la médication locale de l'hyperhémie conjonctivale, de la conj. catarrhale, de la conj. phlycténulaire, occupe 16 pages. — Ce n'est pas un traité du temps d'Avicenne, c'est un ouvrage récemment publié. J'y trouve l'énumération de pommades toutes plus astringentes et plus caustiques les unes que les autres.

Eh bien! la description de la médication locale, qui suffit dans le traitement des affections conjonctivales que j'ai indiquées plus haut ne nécessite pas une telle dépense de papier. La douche de vapeur de 30° à 46° cent. suffit dans tous les cas. Je donnais primitivement les douches à l'aide de l'appareil Lourenço. Mais cet appareil a été remplacé dans ma pratique par un appareil basé sur le même principe, mais auquel j'ai

ajouté tous les perfectionnements que son emploi journalier m'a inspirés. La douche varie comme degré de chaleur et comme durée, suivant les cas. Il est très difficile d'indiquer dans un écrit la façon de bien l'administrer. Il y a là une question de dosage de la chaleur et de la durée que l'expérience seule enseigne.

Mais, dans tous les cas, la douche de vapeur est un moyen d'une innocuité absolue. Mal administrée, elle ne produit aucun effet salutaire, mais ne cause au malade aucun préjudice. C'est là un avantage sur les astringents et les caustiques qu'elle a remplacés dans ma pratique.

C'est en outre un moyen thérapeutique dont l'application ne cause aucune douleur.

Comment agit la douche de vapeur dans les conjonctivites? Absolument comme les astringents et les caustiques. Car les guérisons que ces collyres ont pu procurer, et il en a été ainsi dans les quelques cas où ils ont été administrés avec prudence, ont été dues à ce que les conjonctivites sont des maladies parasitaires, et que les astringents sont, non pas des *médicaments substitutifs*, comme on le dit, mais *germicides*. Or la douche de vapeur est également un médicament parasiticide, car la chaleur est le meilleur moyen de précipiter la réaction phagocytaire. Dr E. Rolland.

CONTRIBUTION A L'ÉTUDE CLINIQUE

DE

LA CONJONCTIVITE CHRONIQUE CONTAGIEUSE

DITE GRANULEUSE

Par le Dr A. DIMISSAS (d'Andrinople).

Si la question des granulations a de tout temps préoccupé les auteurs, celle des granuleux embarrassa plus d'une fois les praticiens et surtout les jeunes, fussent-ils les plus instruits. Et tout d'abord, l'ophtalmologiste qui compte beau-

coup de granuleux dans sa clientèle — autant dire beaucoup de pauvres et de malheureux — est un spécialiste qui, décidément, n'a pas de chance; car, s'il y a un malade difficile à contenter, c'est le granuleux, et s'il y a une maladie qui, pour guérir, demande de la persévérance aussi bien de la part du malade que du médecin, ce sont les granulations. Je ne veux pas dire par là que les granuleux soient des malades impossibles; mais lorsqu'ils viennent nous consulter, ils se plaignent de trop de choses à la fois pour que le médecin puisse porter remède, et faire face à toutes les lésions qu'il a sous les yeux. Et puis, les granulations qui datent, pour la plupart, de deux à douze ans, qui se présentent chez des personnes minées par la misère, se sont déjà transformées en trachomes, ce qui veut dire cicatrices dures et rugueuses, lésions très profondes et presque irréparables. Mais la grosse question n'est pas là; le plus intéressant pour le malade, et ce qui le porte à aller consulter, c'est l'état des cornées, et presque toujours et dans tous les cas, aussi bien les récents que les très anciens, les malades se présentent à nous pour les complications de la maladie, jamais pour la maladie elle-même. Aussi est-il très rare de voir la maladie à son début, et c'est pour cela que ce début est incomplètement étudié par les classiques. C'est précisément par ce point que je désire commencer mon étude.

Avant d'entrer en matière, qu'il me soit permis de faire observer qu'il est temps d'abandonner le nom de conjonctivite granuleuse qui sert à désigner une inflammation chronique de la conjonctive, qui ne devient granuleuse que pendant une période seulement de son évolution. Le nom qui aurait convenu à cette maladie, que nous connaissons à l'heure qu'il est, et après les travaux nombreux qui nous viennent de tous côtés, un peu mieux qu'il y a quelques années, est d'après nous celui de *conjonctivite chronique contagieuse*, car c'est la chronicité et la contagiosité qui caractérisent beaucoup plus la maladie que la néoplasie granuleuse. Cette dernière n'est en effet qu'une phase anatomo-pathologique dans la marche de l'affection. Et je le demande à ceux qui veulent maintenir la

terminologie ancienne, comment faut-il dire quand il n'y a pas encore de granulation,— début de la maladie,— ou quand il n'y en a plus? Et ensuite ce serait, au point de vue pratique, faire un pas en avant et mettre en garde les médecins des familles — je ne parle pas des spécialistes. Car si parmi les oculistes il ne peut plus exister l'ombre d'un doute sur la contagiosité de la maladie qui nous occupe, il y a encore beaucoup de médecins qui, lorsqu'ils entendent parler de contage, de microbe, etc., haussent les épaules et répondent invariablement : « Il n'y a pas de microbes que là ; il y en a partout. » Ou bien : « La médecine nouvelle est très commode et nullement difficile ; autrefois, l'étiologie était chose obscure et ténébreuse s'il en fût, aujourd'hui le microbe et le terrain expliquent tout. » Les incrédules ne sont pas faciles à convaincre. Eh bien, non ! Si en sciences biologiques il faut être sceptique, dans la question de l'étiologie microbienne on ne le serait qu'aux risques et périls du malade et de son entourage.

Après ces quelques lignes, qui n'ont pour but que de montrer combien est injuste, aussi bien pour la théorie que pour la pratique, de donner le nom symptomatique, insuffisant, à cette maladie si commune, au lieu de le remplacer par un autre qui a la prétention d'éclairer sur l'étiologie la marche et le traitement, entrons dans l'étude d'un premier point d'une importance capitale, et voyons comment débute la conjonctivite chronique contagieuse.

I

Ce n'est guère que dans les familles ayant déjà éprouvé la maladie que les parents s'alarment, dès l'apparition des premiers signes d'une conjonctivite insidieuse. Et c'est invariablement dans ces circonstances qu'il m'a été donné de voir quelques petits malades, dès le début de leur conjonctivite, et avant l'apparition de la néoplasie granuleuse. Comme cette question est pleine d'intérêt pratique, je ne puis pas m'empêcher d'en parler un peu.

La maladie est chronique d'emblée et sur ce fait, c'est avec beaucoup de raison qu'insiste notre éminent maître M. Galezowski. Pendant longtemps, et avant qu'aucune trace de granulation n'apparaisse, les malades — enfants le plus souvent — se plaignent d'avoir les paupières lourdes, éprouvent une sensation de corps étrangers dans les yeux et nous présentent en un mot tous les symptômes subjectifs d'une conjonctivite chronique simple. Aussi le diagnostic différentiel est difficile et ne saurait-on assez insister sur ce point et se méfier de toute conjonctivite chronique, surtout au bas âge. Et il est une ligne de conduite que tout médecin doit suivre scrupuleusement, c'est de s'enquérir de l'entourage du malade, des compagnons de jeu, de classe, etc.

Je possède plusieurs observations de jeunes enfants qui, pendant six mois et un an, ne présentaient pas trace de granulations, et pourtant la suite a bien démontré qu'il ne s'agissait pas d'une conjonctivite chronique simple, mais bel et bien d'une conjonctivite contagieuse. En voici une sur la nature de laquelle on pourrait se tromper, si l'on ne cherchait pas de tous côtés.

Observation I. — E. A..., fille de douze ans, blonde, peau d'une finesse extrême, ganglions au cou, lèvres épaisses et pâles, accuse une sensation de gravier dans les yeux depuis six mois. Signes objectifs d'une conjonctivite simple. J'examine les yeux de la mère, du père, des sœurs et frères, rien, absolument rien. Je m'enquiers à la fin des connaissances, amis, parents plus ou moins proches; c'est alors seulement que j'apprends que la grand'mère de la petite fille a beaucoup souffert des yeux, et qu'elle en a perdu la vue. Or, cette enfant qui ne vivait pas avec sa grand'mère, fit l'année dernière, avec celle-ci, un assez grand voyage et c'est quelque temps après sa rentrée qu'elle a commencé à souffrir. Le même médecin soignait et la vieille granuleuse et ma petite malade, et pourtant dans la famille de cette dernière on était tout à fait rassuré, se contentant d'instiller les gouttes d'une solution faible de sulfate de zinc.

Eh bien! je ne crois pas qu'il soit permis dans un cas pareil de se reposer sur la bénignité absolue de l'état actuel et l'absence de toute élevure granuleuse. C'est pour moi un cas à surveiller, et je dirai même un cas à considérer comme sérieux et à traiter en conséquence. Il n'est pas besoin d'ajouter que le pronostic doit être réservé. Mais si tout cela n'est pas et n'arrive pas couramment en pratique, il ne faut pas en accuser les médecins, car dans nos classiques, il n'est pas décrit de conjonctivite chronique, destinée à devenir granuleuse. Y a-t-il au contraire des granulations? Ah! alors, c'est une autre chose, tout le monde en reconnaît la gravité.

Ainsi donc je me résume : 1° la conjonctivite chronique contagieuse a un début lent et insidieux; 2° pendant longtemps, six mois à un an et peut-être davantage, il n'y a pas de symptômes subjectifs et de signes physiques autres que ceux de la conjonctivite banale; 3° il ne faut pas attendre l'apparition des granulations pour instituer le traitement et poser le pronostic.

Dès qu'on est en droit d'avoir quelques doutes sur la nature de la maladie il faut immédiatement agir en conséquence; et dans ce cas, comme dans beaucoup d'autres en médecine, il vaut mieux pécher par excès que par défaut.

Je ne veux ajouter que quelques mots sur le terrain de culture qui convient le plus à l'évolution de la maladie. C'est le jeune âge et la pauvreté, choses bien connues de tout le monde. Mais la fréquence de la maladie dans le bas âge et dans les classes pauvres est due pour une large part à la facilité avec laquelle la contagion se propage, les enfants se servant des mêmes serviettes que leurs parents, se lavant dans la même cuvette et portant très souvent aux yeux le mouchoir du père ou de la mère. Dans les familles aisées au contraire, et pour les adultes, les moyens de contagion sont moins fréquents.

Voilà ce que je voudrais dire pour noter seulement l'existence d'une période anté-néoplasique, anté-granuleuse de la conjonctivite chronique contagieuse. Voici le passage dans

lequel M. Galezowski a bien mis en évidence ce fait : « ... Souvent même la conjonctivite granuleuse débute avec les mêmes signes que la conjonctivite catarrhale et parcourt ses différentes périodes sans modifications sensibles[1]. » Que mon excellent maître me permette de pousser un peu plus loin son assertion et de dire que « tel est presque toujours, sinon toujours, le début de la conjonctivite contagieuse ».

II

L'apparition de la seconde période de la maladie commence avec l'apparition des papilles néoplasiques qu'on appelle les granulations.

Quelle est la nature de cette élevure molle et dépressible, qui, d'un rouge assez vif d'abord, pâlit à la longue en se dégénérant et devient à la fin dure et rugueuse? Les théories émises sont si nombreuses, qu'il serait oiseux de les énumérer ici. Ce travail a pour seul but de traiter seulement quelques points pratiques de la grosse question de la maladie qui nous occupe. Rappelons toutefois que la théorie de Graefe et Blumberg réunit presque tous les suffrages. Ainsi donc il faut considérer la granulation, à l'heure qu'il est, comme une accumulation de cellules lymphoïdes, un tout petit adénome. Histologiquement la chose est facile à voir, cliniquement aisé à prouver, car n'est-il pas assez répété que les granulations prospèrent chez les strumeux? Et si les granulations sont si fréquentes chez les pauvres, c'est qu'à côté des causes occasionnelles mentionnées plus haut, il y a une cause lointaine qui prépare le terrain, c'est la constitution scrofuleuse. Et le granuleux strumeux fait du tissu lymphoïde pathologique dans la muqueuse palpébrale juste comme un autre lymphatique en fabrique dans les ganglions du cou ou ailleurs; seulement un facteur indispensable pour la formation de la néoplasie granuleuse, c'est le virus spécial, le micro-organisme pathogène de la conjonctivite

1. Galezowski, *Traité des maladies des yeux*, 2e édit., 1875, p. 206.

chronique contagieuse. Si ce facteur fait défaut, la néoplasie lymphoïde peut se faire encore, mais il ne s'agira alors que de ce que les auteurs ont décrit sous le nom de conjonctivite folliculaire. Dans les deux maladies, l'élément anatomo-pathologique est le même, mais aspect, siège, marche, issue, tout est différent, et cette différence n'est imprimée à la granulation vraie que par le microbe pathogène.

Au point de vue histologique, la description de Wolfring, cité par M. Galezowski, est très exacte et plus d'une fois, en étudiant des coupes, nous avons retrouvé les détails qu'avance cet auteur.

Ainsi donc pas de doute sur ce point. Pour qu'il existe conjonctivite chronique contagieuse, pour qu'il y ait granulation, deux facteurs sont indispensables : cause provoquante spéciale (microbe) d'un côté, terrain strumeux de l'autre. Et ici clinique et anatomie pathologique sont d'accord.

C'est pendant cette période, qu'on voit apparaître la plupart des complications qui atteignent le globe lui-même et qui ne laissent pas que d'être très dangereuses.

L'on a dit et répété que c'est à cause du frottement de la granulation sur la cornée que cette dernière est irritée et enflammée, que c'est par cette cause toute mécanique que se développent la kératite granuleuse, l'ulcère cornéen. Cette manière d'interpréter la chose n'est pas juste, et l'observation clinique devait tôt ou tard chercher ailleurs la cause de ces poussées inflammatoires. En effet, nous voyons tous les jours des malades portant des granulations de grand volume, et de consistance assez dure, et pourtant ne présentant pas des complications cornéennes graves, alors qu'en d'autres cas, de toutes petites élevures granuleuses molles et nullement nuisibles au point de vue mécanique coexistent avec des lésions kératiques les plus graves. D'autre part, c'est très fréquent de rencontrer — c'est presque la règle — les ulcérations de la partie inférieure de la cornée, alors que seulement la paupière supérieure est prise. C'est dire que les lésions cornéennes ne correspondent pas aux granulations.

Parmi mes observations très concluantes à cet égard et montrant très clairement que la granulation n'agit pas par ses qualités mécaniques mais par sa virulence[1], je choisis la suivante :

Observation II. — G. E., âgé de trente-cinq ans, charpentier, vient me consulter le 9 septembre 1887. C'est depuis un an qu'il souffre des yeux. Il se plaint de sécheresse dans les yeux, de lourdeur des paupières, de sensation de corps étranger. Les deux cornées portent dans le centre des petites ulcérations rondes, planes, sans fond, en facettes de diamant. Pas la moindre rougeur de l'œil et pas de photophobie. C'est une kératite à facette, une kératite à froid, sans la moindre réaction inflammatoire. Je retourne les paupières et trouve une rougeur diffuse de la conjonctive palpébrale, rougeur devenant plus intense vers le cul-de-sac supérieur, dans le fond duquel j'aperçois quelques granulations d'un rouge carminé, et de très petites dimensions.

Dans cette observation, l'action mécanique des granulations ne peut pas être invoquée. La nature de la kératite dans la conjonctivite chronique contagieuse est spéciale. C'est une kératite due au même virus, au même contage que la maladie de la paupière et ce virus produit la maladie toutes les fois que, possédant son maximum de virulence, il trouve les conditions nécessaires pour s'inoculer dans le tissu cornéen. Or c'est dans la période granuleuse que le microbe pathogène devient le plus actif et n'attend pour s'installer et évoluer dans la cornée que la moindre érosion épithéliale. Il s'ensuit une kératite plus ou moins intense suivant la force plus ou moins virulente de la matière inoculée et l'aptitude plus ou moins grande du terrain pour sa culture. L'inflammation peut gagner de proche en proche les membranes profondes — iris, cercle ciliaire — et emporte à

1. Nous avions tracé ces lignes deux mois avant la communication de M. Panas à l'Académie de Médecine sur ce sujet. Et nous sommes heureux de constater que nos conclusions sont pareilles à celles formulées par le sympathique maître.

la fin l'œil par fonte purulente — panophtalmie infectieuse.

L'aspect de l'ulcère cornéen est aussi quelquefois très significatif et milite en faveur de la nature infectieuse. En effet, dans l'observation II, nous voyons une kératite à froid, avec des ulcérations en facettes de diamant. Or cette absence de réaction inflammatoire, cette forme d'ulcération sont l'apanage des kératites infectieuses. Cela est bien connu des oculistes, et M. Panas le fait très souvent remarquer dans ses leçons cliniques.

Nous avons fait observer plus haut qu'il est très fréquent de voir des larges ulcérations occuper la partie inférieure de la cornée. N'est-il pas raisonnable de penser que, le microbe suivant le cours des larmes le long du cul-de-sac inférieur, son inoculation dans la partie inférieure de la cornée est très facile et qu'elle est encore favorisée par l'état de l'épithélium, qui dans cette région est ramolli, macéré et facilement tombant?

Ainsi donc, la nature envahissante et manifestement infectieuse, l'aspect, le siège sont autant de preuves que la kératite, que l'ulcération de la conjonctivite chronique contagieuse est due bel et bien à une cause spécifique, et qu'il est injuste aussi bien pour la théorie que pour la pratique d'incriminer la granulation en tant que cause mécaniquement irritante; granulation et kératite sont également l'effet de la même cause : du virus de la maladie, du microbe pathogène. Ce n'est pas à dire qu'il n'y ait pas d'ulcérations de cause mécanique dues au frottement. Ces ulcères existent dans la maladie qui nous occupe, mais ils se rencontrent le plus souvent dans la période des cicatrices, la période de la moindre contagiosité. Il est superflu de dire qu'alors la chose est prouvée par la correspondance et la superposition du trachome sur l'ulcération et par les caractères de cette dernière.

Les kératites de la conjonctivite chronique contagieuse sont parfois très rebelles. En voici un exemple que j'emprunte à mes notes cliniques.

Observation III. — Charpentier de son état, le malade C. T. est un ancien granuleux. L'état de ses paupières n'est pas très grave. C'est à peine si l'on trouve quelques granulations fines carminées dans le cul-de-sac supérieur de chaque paupière. La conjonctive palpébrale présente une coloration rouge vive. Ce malade, qui souffrait très médiocrement des yeux depuis quatre ans déjà, n'est allé consulter le médecin qu'il y a quelques mois pour une poussée cornéenne avec ulcérations multiples, photophobie, névralgie frontale et temporale. Mon père, qui avait soigné cette kératite première et dont je tiens ces renseignements, a réussi très facilement contre ces accidents. Depuis, le malade n'a rien eu jusqu'au mois d'octobre (1887), époque à laquelle il vient me consulter pour savoir s'il n'y avait pas moyen de le débarrasser complètement de la maladie des paupières dont il se savait atteint. J'institue les cautérisations à la solution d'azotate d'argent forte, je prescris les lavages boriqués et l'emploi de la pommade jaune. A la suite de ce traitement, le malade est très content. Au bout d'une semaine en effet les paupières avaient bonne mine. Retenu chez moi par une indisposition, je ne vois le malade que douze jours après ma dernière cautérisation. Je le trouve dans un état grave. Du côté gauche les deux paupières sont gonflées, la cornée présente dans le centre des ulcérations assez profondes, dont une en coup d'ongle sur la partie externe et supérieure. En bas et en dehors existe aussi une profonde ulcération. Photophobie. Douleurs périorbitaires très fortes. Le malade attribue cet état à un refroidissement. Ayant été surpris en effet par une pluie forte par un jour assez froid, il n'a pu regagner son domicile qu'après cinq ou six heures. Deux jours après cet événement il commençait à souffrir beaucoup. D'ailleurs, et le malade est très affirmatif sur ce fait, d'autres fois aussi de pareilles aggravations de sa maladie ont suivi un changement brusque de température ou un refroidissement. Je commence par purger le malade — calomel —, j'institue les instillations d'ésérine et de cocaïne, je conseille les sangsues aux tempes, les compresses trempées dans une solution tiède d'acide bo-

rique. Je lave moi-même les culs-de-sac avec la solution boriquée à l'iodoforme. Intérieurement potion bromurée, sulfate de quinine. Les douleurs sont un peu calmées, mais l'état est toujours très peu satisfaisant. Les accidents inflammatoires ne cèdent en rien. Comme les ulcérations étaient maintenant peu profondes et le tonus de l'œil assez diminué, je remplace l'ésérine par l'atropine. Dès le lendemain aggravation notable. Je reviens à l'ésérine. Pas d'amélioration. Au bout de quelques jours je reprends encore l'atropine dont je suis forcé immédiatement de suspendre l'emploi; car cette fois le doute n'était plus permis. L'atropine n'était pas supportée en aucune façon. J'en étais fatigué, le malade aussi. Toutefois, sans que j'en sache rien, il emploie un collyre qu'on lui avait prescrit autrefois. Le collyre fit merveille, l'état s'améliora très vite et avec une médication complémentaire, le malade reprit dans quelques jours son travail. Le collyre employé était une solution faible d'azotate d'argent.

De cette observation je veux faire ressortir deux faits : Le premier : c'est l'acuité, l'intensité d'une poussée cornéenne ulcéreuse à la suite d'un refroidissement, chez un malade dont les granulations ne paraissaient pas autrement malignes. Le second point : c'est la difficulté extrême de la guérison de ces cas rebelles, contre lesquels la médication antiphlogistique et calmante n'est pas suffisante à elle seule, mais qu'il faut traiter avant tout par l'antisepsie rigoureuse, comme je veux le dire dans la suite, et comme dans ce cas agit l'azotate d'argent.

C'est dans la période granuleuse qu'on voit apparaître la plupart des complications du côté des membranes du globe, dont les plus fréquentes sont les kératites. La gravité plus ou moins grande de ces complications dépend de la nature plus ou moins maligne de la maladie première. Selon M. Abadie les cas bénins sont ceux dans lesquels on trouve de petites granulations en petit nombre. Ainsi, d'après cet auteur, du volume et du nombre des granulations dépend la nature de la maladie. Je crois que, pour être vraisemblable, cette thèse n'est pas du tout vraie. Il ressort au contraire de toutes mes observa-

tions que le volume et la quantité des granulations ne sont pour rien dans la nature bénigne ou maligne de la conjonctivite chronique contagieuse dans le sens de l'opinion de M. Abadie. La *petitesse* des granulations, leur *rareté*, leur *coloration* d'un *rouge carminé* sont, d'après moi, les caractères non douteux de la malignité de la maladie. Et c'est invariablement ces cas qui m'ont présenté le plus de complications du côté de la cornée et de l'iris. Ce sont ces cas les plus rebelles au traitement, et pour lesquels on doit poser un pronostic réservé. Les granulations volumineuses et en grand nombre produisent des kératites panneuses, mais ces kératites sont peu à craindre et guérissent facilement. Je conclus donc que, s'il est permis de se préoccuper toujours de l'état de chaque granuleux, il ne faut jamais, au grand jamais, déclarer comme bénin un cas parce que les granulations qu'on a sous les yeux sont petites et peu nombreuses. Pour ces cas, au contraire, on doit être beaucoup plus réservé que pour les autres.

Je ne veux pas pousser plus loin l'étude des complications nombreuses qui surviennent dans cette période de la maladie. Cette étude n'a pour but que de mettre en avant quelques points seulement de la marche clinique de la maladie.

III

La troisième période de la maladie, caractérisée par l'atrophie du tissu néoplasique, ou sa dégénérescence cicatricielle graisseuse ou amyloïde, constitue la période de la fin. La maladie n'est plus virulente, et il ne s'agit alors que des lésions anatomiques laissées sur la conjonctivite palpébrale, sur la cornée et les membranes plus profondément situées.

On donne le nom de *trachome* aux granulations dégénérées. Le mot de τραχὺς, qui signifie *dur* et non irrégulier comme écrit M. de Wecker, ne convient pas à toutes les formes. Car il y a des granulations dégénérées qui ne sont pas dures, et dans d'autres cas, le tissu néoplasique disparaît complètement, et il ne reste à sa place qu'un plissement de la conjonctive ou

même rien du tout. Aussi, serait-il préférable de distinguer *granulations dégénérées* (amyloïdes ou graisseux), *trachomes* (cicatrices dures et rugueuses) et forme *atrophiante*.

La forme *atrophiante* est la plus fréquente de toutes. Elle a ses inconvénients pour la paupière, entropion, et pour la cornée. Je dois ajouter que le tarse lui-même s'atrophie dans ces cas et chose curieuse, qui n'a pas été signalée, à ce que je sache, à cette atrophie envahissante participe très souvent la *peau* de la *paupière supérieure*.

Le *trachome* par sa consistance donne lieu à la formation d'ulcérations cornéennes. Ces ulcérations sont de cause mécanique. Il en est de même du pannus. Pourquoi il y a tantôt pannus et tantôt ulcérations? On serait enclin à penser qu'une cicatrice dure et rugueuse, en grattant la couche épithéliale, en déterminera la chute, d'où l'ulcération, qu'au contraire un frottement plus doux aurait favorisé la production des vaisseaux cornéens et aurait produit un pannus. Sans nier ce mécanisme, je m'appuie sur l'état de la cornée beaucoup plus que sur la consistance du trachome. Une cornée atteinte déjà de plusieurs poussées inflammatoires, douée d'un épithélium mou, infiltré chez un sujet scrofuleux, s'ulcère de préférence, alors qu'elle se couvrira d'un pannus chez un sujet robuste, et ce pannus sera alors plus ou moins épais selon que la cause mécanique est plus ou moins intense.

IV

Je ne me propose pas de faire un chapitre complet de traitement. Qu'il me soit permis de noter aussi brièvement que possible ma pratique dans les différentes formes de la maladie.

Dans la première, la *période de début*, alors qu'on soupçonne la maladie et qu'on n'a comme symptômes et signes que ceux de la conjonctivite chronique simple et banale, j'institue le traitement suivant.

A. Lavages oculaires faits avec beaucoup de soin d'après les indications précises de médecin. Ces lavages, qui sont répétés

deux fois par jour, doivent très bien nettoyer surtout le cul-de-sac supérieur et l'angle interne. Dans ce but je préfère la solution au bi-iodure d'hydrargyre de M. Panas, ou la solution concentrée à l'acide borique :

Bi-iodure d'hydrargyre	0,05
Alcool	10
Eau distillée bouillie et filtrée	1,000

Ou bien.

Acide borique	6
Magnésie calcinée	q. s.
Eau distillée bouillante	100

La magnésie calcinée permet en effet de faire dissoudre dans 100 parties d'eau chaude jusqu'à 10 parties d'acide borique.

B. Tous les soirs, après le lavage et au moment même de se coucher, on porte dans le cul-de-sac inférieur un petit morceau de pommade jaune :

Précipité jaune	0,15
Glycérolé d'amidon	20

L'introduction de la pommade doit être suivie d'un massage très doux des paupières.

C. Régime nutritif, traitement tonique.

Période des granulations. — Dans cette période je préfère les cautérisations à l'azotate d'argent.

Azotate d'argent	0,25
Eau distillée	10

On neutralise après quelques secondes avec une solution salée saturée. Ces cautérisations sont alternées de temps à autre avec celles du sulfate de cuivre.

Les lavages antiseptiques et la pommade jaune sont employés pendant toute cette période.

Mais il y a des cas où ces moyens ne suffisent pas et c'est surtout le cas lorsque les granulations occupent la partie la plus reculée du cul-de-sac supérieur et ne sont pas facilement accessibles aux médicaments. C'est dans ce cas que l'opération

de M. Galezowski est parfaitement indiquée et qu'elle donne les plus grands succès. Cette opération consiste, c'est bien connu, à l'excision du cul-de-sac supérieur. Je fais suivre cette excision d'un attouchement au thermocautère de tous les points suspects non compris dans le lambeau enlevé. Et suivant la méthode du maître, je continue encore pendant deux à trois mois la cautérisation au crayon mitigé d'azotate d'argent.

Que faut-il faire contre ces complications cornéennes si graves et si redoutables dans cette période d'extrême virulence? S'agit-il d'ulcérations plus ou moins profondes? j'institue le traitement suivant :

1° Lavage à la solution boriquée (la solution bi-iodurée étant irritante).

2° Instillations d'atropine faible (0,05 p. 10) une fois par jour.

3° Pilocarpine (0,10 p. 8 d'eau) 3 fois par jour.

4° Pommade jaune tous les soirs.

Ce traitement s'adresse aussi bien à la cause — virulence — qu'à l'effet — ulcération.

Des observations que je possède et qui parlent en faveur de cette manière de faire je résume la suivante.

Observation IV. — A. X., âgé de quarante-cinq ans, épicier. *OD*, opacité complète de la cornée. Scléro-choroïdites antérieures d'ancienne date. Cataracte choroïdienne. — Trachomes de la paupière supérieure. La maladie date de douze ans.

OG. Ulcère grand et très profond occupant le tiers externe de la cornée et s'étendant jusqu'au limbe kératique. Au fond de l'ulcération on aperçoit la couleur grisâtre de la membrane de Descemet. Tonus augmenté. Dans le cul-de-sac supérieur, granulations petites, rouges. Dans la partie correspondante à l'ulcération, pas de granulations.

Cette poussée toute récente est survenue à la suite d'un refroidissement. Le malade a été exposé à la pluie pendant plusieurs heures. Début de la kératite le troisième jour après le refroidissement. Je vois le malade le deuxième jour de sa kératite.

Le traitement ci-dessus a été très scrupuleusement suivi. Dès le second jour j'étais rassuré au point de vue de l'ouverture de la chambre antérieure qui me paraissait imminente. Le huitième jour, la cicatrisation de l'ulcère était complète. Et je fais remarquer à propos de cette observation que le bandage compressif n'a pas été supporté par le malade, qui l'a ôté en rentrant chez lui.

Pendant les complications cornéennes faut-il suspendre ou continuer les cautérisations à l'azotate d'argent? Ici il y a à distinguer deux ordres de faits. Les yeux sont-ils fortement injectés, irrités, la conjonctive gonflée? Qu'il s'agisse d'une kératite ulcéreuse, grave ou légère, il faut laisser de côté toute cautérisation. S'agit-il au contraire de ces kératites à froid, qui sont si communes? on peut continuer les cautérisations au nitrate d'argent. Mais il serait prudent de n'y revenir que tous les trois à quatre jours. Il va sans dire que, dans ces cas, il faut s'entourer de toutes les précautions possibles pour que la solution argentine n'aille pas en contact avec l'ulcération. Et pour cet effet, la neutralisation seule à la solution salée n'offrant pas assez de garanties, il est prudent de la faire suivre d'un grand lavage à l'eau boriquée ou simplement aseptique.

Pour le traitement du pannus de la cornée je me suis presque toujours très bien trouvé de l'incision péri-cornéenne simple, suivie de l'emploi de la pommade jaune et l'instillation d'atropine. La tonsure péri-cornéenne est une opération à laquelle j'ai très rarement recours. Toutefois je dois ajouter que, lorsque je pratique l'incision péri-cornéenne simple, j'ai toujours soin de décoller un peu la conjonctive aussi bien du côté de la cornée que du côté périphérique.

Dr Dimissas.

KÉRATITE SYMPATHIQUE

ÉNUCLÉATION; GUÉRISON[1]

PAR

Le Dr E. ROLLAND (de Toulouse)

Messieurs,

J'écrivais en mars 1885 dans le *Recueil d'ophtalmologie* (p. 138), que la kératite par sympathie était un état sympathique fort rare, mais incontestable.

Très rare, sans aucun doute, puisqu'à cette date, en compulsant toute la littérature ophtalmologique, je ne trouvais que onze kératites par sympathie publiées depuis l'année 1864, époque à laquelle M. Galezowski avait pour la première fois signalé la possibilité des altérations cornéennes par sympathie.

Cinq de ces observations étaient consignées dans la thèse de M. Vignaux, de Castelnau-Magnoac, médecin consultant à Luchon, quatre (1 Fieuzal, 3 Dransart) dans la thèse d'agrégation de M. Paul Reclus; et enfin deux dans une note de M. Coursserant, insérée dans les *Annales d'oculistique*.

Depuis l'année 1885, époque à laquelle j'ai publié la douzième observation de kératite par sympathie, à ma connaissance aucun autre fait de ce genre n'a été annoncé, ni présenté à une société savante.

Je m'estime donc fort heureux d'avoir eu la bonne fortune d'en recueillir une deuxième non moins intéressante que la première, pour en faire hommage à votre savante compagnie.

Vers la fin du mois de décembre 1888, je fus invité par mon distingué confrère, M. le docteur Corbin, de Tarbes, à procéder à l'examen des yeux d'un certain nombre de pensionnaires d'une admirable institution de charité fondée à Tarbes par Mlle Saint-Frai.

1. Mémoire lu à la société de médecine et de chirurgie de Toulouse.

Je le fis volontiers avec l'assistance de M. le docteur Corbin et d'un ancien camarade de l'armée, M. le docteur Salesse, médecin-major au 14e d'artillerie.

Nous trouvâmes, parmi les pensionnaires examinés, trois cataractes que nous opérâmes le lendemain avec succès, et enfin la jeune fille qui fait l'objet de cette communication.

Cette jeune fille X., âgée de dix-huit ans, née à Cauterets, d'une constitution robuste, a l'œil droit, depuis son enfance, démesurément distendu dans tous ses diamètres. Sa cornée complètement opaque fait saillie à travers les paupières insuffisantes pour la protéger. Aussi le centre en est-il légèrement exfolié. Le globe oculaire a au toucher la dureté d'une bille de marbre. Il n'existe évidemment aucune perception lumineuse. Cet œil supporte très difficilement la pression du doigt. Il est le siège de douleurs vives qui, d'après le dire de la malade, deviennent atroces au moment des règles.

Une particularité également curieuse de l'époque catamériale, chez cette malade, est une hémorragie conjonctivale, coïncidant, nous dit-on, avec son apparition et cessant avec elle. J'ai retrouvé dans le *Recueil d'ophtalmologie* (p. 190, 1888), sous la rubrique *Un cas de xénoménie par les conjonctives*, l'analyse faite par moi d'un travail publié dans la *Gazette médico-chirurgicale de Toulouse* (M. Pascal) dans lequel un écoulement sanguin à travers les conjonctives est également noté.

Les dimensions de l'œil gauche sont normales. De ce côté, la malade distingue avec hésitation la lumière d'une bougie promenée à quelques mètres d'elle. La cornée a perdu sa transparence. Elle est infiltrée dans toute son étendue. Cette infiltration est non seulement diffuse, mais encore profonde, sauf dans le quart supéro-externe où elle est superficielle.

Dans la moitié inféro-interne où toutes les lames de la cornée paraissent dissociées par l'immigration des leucocytes et leur pénétration dans les espaces lymphatiques de son parenchyme, on trouve encore une très légère ulcération.

M. le docteur Corbin, M. Salesse et moi, nous décidâmes d'énucléer l'œil droit hydrophtalmié et amaurotique depuis

dix-sept ans, dans le double but de mettre un terme aux douleurs continues, mais particulièrement vives, que cette malade éprouvait à l'époque menstruelle, et de faire disparaître l'infiltration cornéenne gauche dans le cas où, comme nous le supposions, elle serait d'origine sympathique.

Le lendemain matin, aprés chloroformisation de la malade, assisté de M. le docteur Corbin et de M. le docteur Salesse, nous procédons sans aucun incident à l'énucléation de l'œil droit. Les suites furent normales et la cicatrisation obtenue en trois jours, sans trace de pus. Les souffrances disparurent totalement, et malgré le retour des règles, qui survinrent quelques jours après, ne reparurent plus.

Huit jours après, sans autre traitement que l'énucléation du sympathisant, la cornée du sympathisé s'était éclaircie, au point de nous permettre de voir bien nettement que la pupille était obstruée par une cataracte régressive siliqueuse.

Sachant que de tels états pathologiques ne se produisent guère sans un retentissement irien ou ciliaire, nous instillâmes de l'atropine pour savoir si le bord pupillaire était libre, ou adhérait à la cristalloïde antérieure. A la grande joie de la malade, la dilatation de la pupille *ad maximum*, en découvrant une petite perforation située dans les cristalloïdes en haut et en dehors, lui rend assez de vision pour lui permettre de compter les doigts et de reconnaître une pièce de deux francs que nous lui présentons en présence de M. le docteur Corbin et de Mme la supérieure de l'asile Saint-Frai.

Rassurés par cette épreuve visuelle, qui nous montre l'intégrité de la rétine, nous entrevoyons la possibilité d'un retour complet à la vision après l'extraction de cette cataracte.

Il n'y a pas lieu d'insister sur cette dernière intervention qui est courante dans la pratique ophtalmologique.

Les faits qu'il faut retenir et pour lesquels j'ai demandé votre bienveillante attention sont les suivants :

1° L'énucléation, *sans aucun autre traitement*, a fait disparaître en huit jours une infiltration cornéenne diffuse;

2° Étant donné d'une part un œil irrémédiablement perdu,

distendu ou atrophié, indolore ou non, et d'autre part des troubles kératiques *rebelles aux traitements rationnels*, il ne faut pas s'attarder à ces médications byzantines qui caressent les appréhensions du malade, le détournent de toute intervention chirurgicale, et donnent enfin à la sclérose toute facilité pour profiter du temps consacré à une médication reconnue stérile pour désorganiser définitivement la cornée de l'œil sympathisé;

3° Il faut énucléer l'organe irrémédiablement perdu. L'énucléation est une opération bénigne, qui ne compromet pas l'existence du malade. L'intervention chirurgicale ne fait courir aucun risque au malade. L'abstention chirurgicale, si la kératite est sympathique, le prive de tout espoir de recouvrer une partie ou la totalité de sa vision.

Dr E. Rolland.

SOCIÉTÉ D'OPHTALMOLOGIE DE PARIS

Séance du 5 *février* 1889

PRÉSIDENCE DE M. CHAUVEL

M. Despagnet, secrétaire, lit le procès-verbal de la précédente séance qui est adopté. A propos du procès-verbal, M. Abadie demande la parole.

M. Abadie.— J'ai réfléchi au cas intéressant qui nous a été présenté par M. de Wecker à notre dernière séance. Si la malade qu'on nous a montrée se trouvait par trop incommodée par son infirmité, il me semble qu'on pourrait la guérir en procédant de la façon suivante.

On sectionnerait d'abord le filet releveur de la paupière de façon à provoquer un ptosis complet; puis on opérerait ce ptosis par le procédé de Dransart qui relie le releveur au frontal et au sourcilier. Il y a de cela déjà quelques années, en enlevant la glande lacrymale pour un larmoiement incoercible, je compris sans le vouloir le filet du releveur de la paupière et j'eus un ptosis complet. Au bout de six mois, après avoir essayé en vain tous les traitements, la pau-

pière restant toujours complètement abaissée, je l'opérai par le procédé de Dransart et j'obtins une guérison complète.

M. Chibret (de Clermont-Ferrand), candidat au titre de membre correspondant national, donne lecture d'une étude sur la **Contribution à la bactériologie ophtalmologique**, travail qui est renvoyé à une commission composée de : MM. Abadie, Landolt, Kalt rapporteur.

M. Chauvel, rapporteur, lit son rapport sur le travail envoyé par M. G. Martin (de Bordeaux), **Sur la myopie et ses rapports avec l'astigmatisme**. — Messieurs, dans un mémoire publié dans les archives d'ophtalmologie, j'ai combattu par des faits la théorie de notre confrère le Dr G. *Martin* sur la pathogénie de la myopie, du moins ce que je croyais être sa théorie, car il ressort de sa communication de décembre dernier que je n'avais pas bien compris ses idées. J'avais ramassé un nombre considérable de faits démontrant : 1° *Que l'astigmatisme cornéen est plus fréquent et plus élevé chez les hypermétropes que chez les myopes.* Il me répond que le fait est exact en tant qu'examen *ophtalmométrique*, mais que l'astigmatisme cristallinien étant rare chez les hypermétropes, presque constant au contraire chez les myopes, et il a trouvé *au total* 97 p. 100 d'astigmatismes chez ces derniers et maintient l'exactitude de ce chiffre. Il est vrai que, pour y arriver, il ne se contente pas même de l'examen subjectif avec les verres correcteurs et le cadran rayonné, il recourt au besoin à une cure plus ou moins prolongée d'atropine.

On admettait jadis un astigmatisme régulier, physiologique, constant dans tous les yeux emmétropes, et les mensurations faites par mon camarade de l'armée le Dr *Leroy* prouvent que toutes les cornées sont plus ou moins asymétriques. Cette asymétrie est loin d'être compensée dans les conditions ordinaires, car, dans les examens que je pratique chaque année sur les élèves de notre école, j'ai souvent trouvé avec une acuité normale au loin, un astigmatisme subjectif très net. Il est rare qu'en y apportant toute son attention, l'examiné ne trouve pour certaines directions du cadran rayonné une vision plus nette. A ce compte les emmétropes pourraient eux aussi compter 97 p. 100 d'astigmates, et il serait démontré que l'état optométrique de l'œil n'a pas d'influence sur la fréquence de l'asymétrie des cornées ou mieux des milieux réfringents dans leur ensemble.

2° *Il n'y a aucun rapport d'une part entre le degré de l'astigmatisme et d'autre part l'étendue du croissant papillaire et le chiffre de la myopie.*— M. *Martin* admet l'exactitude du fait tout aussi bien que la rareté des hauts degrés d'astigmatisme cornéen

chez le myope; mais sa théorie n'en est pas dit-il ébranlée. Ce n'est pas en effet l'asymétrie de l'œil qui par elle-même cause la myopie, c'est la *contraction correctrice partielle* destinée à combattre l'asymétrie. Or cette contraction ne dépasse jamais 1,50 dioptries, et si l'astigmatisme cornéen est plus considérable, devenant inutile, elle ne se produit pas. Bien des fois déjà j'ai rencontré cette doctrine commode qui donne à certains organes la faculté d'agir ou de rester au repos, d'eux-mêmes, *spontanément* j'allais dire *volontairement*, suivant que leur action est utile ou qu'elle nous semble impuissante pour le résultat désiré. J'avoue que je garde jusqu'ici des doutes sur les degrés d'intelligence du muscle ciliaire, intelligence qui ne lui permet pas seulement de se contracter partiellement, par quelques faisceaux isolés, pour remédier à une asymétrie cornéenne, mais qui le conduit à cesser une contraction. L'inutilité lui est démontrée. Sur ce terrain, je ne suivrai pas notre distingué confrère, car *contraction*, chose essentiellement temporaire, et *contracture* lui servent indifféremment pour expliquer cette influence que j'ai peine à comprendre si variable en ses effets sur le degré de la myopie et l'étendue du staphylôme. Il m'a suffi de jeter un regard sur mes observations pour relever une fois de plus cette discordance, je n'insiste pas, notre point de départ n'étant pas le même.

3° *Dans les astigmatismes par taies de la cornée, la plupart des sujets sont hypermétropes ou emmétropes et non myopes.* Ici encore, notre confrère de Bordeaux ne conteste pas la réalité du fait, mais bien notre interprétation. Lui-même a signalé la fréquence de l'hypermétropie dans ce qu'il nomme la kératite astigmatique; les myopes lui ont paru être à l'abri de cette affection. « C'est justice, ajoute-t-il : les lésions choroïdiennes auxquelles ils sont exposés leur suffisent. » J'avoue que cette raison ne me paraît pas concluante et que d'habitude les lésions anatomiques n'ont pas ainsi la bienveillance de limiter leurs effets. Mais n'ayant vu les malades qu'alors que les taies de la cornée dataient déjà de quelques semaines pour le moins, il ne m'est pas possible d'affirmer pas plus que de voir un astigmatisme antérieur. Cependant il est certaines de ces déformations dont l'existence eût certainement entraîné dans la vision des troubles qui n'aurait pas échappé au patient. Je ne sais si la kératite astigmatique compte beaucoup de convaincus parmi nous, mais j'avoue franchement la faiblesse de ma foi en son existence. Au reste le Dr *Martin* donne de sa question une solution bien simple, je la cite textuellement : *la prédisposition à la kératite exclut chez un sujet la prédisposition à la myopie.* A cela je ne puis que répondre que c'est justement cette prédisposition qu'il faut démontrer, ou mieux encore les raisons de cette prédis-

position variable, les conditions anatomiques qui, avec un astigmatisme cornéen ou cristallinien, physique ou dynamique, font ici des inflammations cornéennes et là une choroïdite staphylomateuse.

4° *L'inclinaison des méridiens principaux de l'astigmatisme n'exerce, en général, absolument aucune influence sur la situation de l'ectasie choroïdienne.* Ici, le désaccord est complet entre notre honorable confrère et moi et pour une excellente raison. J'ai mesuré l'astigmatisme objectivement, avec l'ophtalmomètre de Javal; M. *J. Martin* au contraire semble tenir compte uniquement de l'astigmatisme subjectif dont la direction est loin de concorder avec celle de l'objectif dans nombre de cas. Dans ces cas, la contraction correctrice, celle au bout de laquelle doit se trouver le croissant perpendiculaire, n'est pas perpendiculaire à l'astigmatisme cornéen. Sa direction n'est connue que si l'on recherche l'orientation de la ligne la plus noire au cadran rayonné.

A cette objection de notre confrère, je ne puis jusqu'ici répondre par des faits, la détermination subjective de l'astigmatisme ne m'ayant pas été possible. Cependant je reste toujours surpris que des variations si grandes dans les déformations cornéennes entraînent si peu de modifications dans le siège du staphylôme, et j'attendrai, pour ne plus douter, des observations nettement confirmatives de celles de M. J. *Martin*. Il m'avait paru jadis que les déterminations ophtalmométriques avaient pour lui plus d'importance : je m'étais trompé, je le vois. En tout cas, les résultats que j'ai obtenus sont trop différents des siens pour qu'il n'y ait pas lieu de faire de nouvelles recherches.

Notre confrère termine son travail en précisant l'action de l'astigmatisme dans la production de la myopie. Tout d'abord, il invoque une prédisposition spéciale encore inconnue. Cette prédisposition, hors l'influence de la race, de l'hérédité, nous ne pouvons ni l'affirmer, ni la nier; peut-être la trouverait-on dans les conditions de structure des membranes profondes de l'œil. Même chez ces prédisposés, l'astigmatisme n'est un facteur de la myopie que si les contractions correctrices ne se font pas *spontanément*. L'emmétrope bien portant corrige ainsi, de loin comme de près, son asymétrie sans aucun effort. Mais qu'une maladie débilitante de l'enfance lui fasse perdre cette faculté, et, pour voir de près, la contraction partielle ne se manifestera que dans une forte convergence avec le secours d'une contracture générale plus ou moins prononcée. Plus tard, malgré sa bonne santé, le sujet devenu myope ne peut plus corriger son astigmatisme spontanément, il lui faut toujours cette contracture générale exagérée, élément véritablement dangereux dans un œil prédisposé. C'est, en somme, la théorie ac-

commodative appuyée sur une base plus solide, la contraction astigmatique, amenant la convergence fatale et la contracture pathogène.

J'avoue humblement que je ne saisis pas aisément cette succession de phénomènes, si simple en apparence, sous la plume facile de notre correspondant. Pourquoi cet emmétrope corrige-t-il *spontanément* et *sans effort* son asymétrie oculaire? Je n'en sais rien, et je doute même qu'il la corrige puisqu'elle se manifeste aussi bien subjectivement qu'objectivement dans des conditions favorables d'examen. Je crois tout simplement qu'habitué à son état de vision d'ailleurs satisfaisant, il n'a pas conscience de son astigmatisme d'habitude fort léger. Son acuité est celle de tous, il y voit bien; qu'a-t-il besoin de correction. Et puis, je ne comprends guère non plus ces contractions permanentes n'entraînant aucune sensation, aucune fatigue, quand il s'agit d'un muscle dont nous ne pouvons abuser longtemps sans en éprouver quelque ennui.

Pourquoi cet emmétrope, débilité par la rougeole, perd-il la faculté de corriger au loin son astigmatisme, et comment la conververgence lui rend-elle cette puissance *de contraction partielle correctrice*, grâce à une contracture générale plus ou moins prononcée? Je m'y perds; d'autant plus que notre confrère ajoute plus haut que la plupart des jeunes myopes astigmates jouissent d'une excellente vision. Qu'ont-ils besoin de contractions sur contractions pour se donner une vue meilleure encore? pour forcer la main à la contraction correctrice? Toutes ces explications ne me satisfont pas et j'aime mieux dire que j'ignore le pourquoi et le comment, que d'aller d'hypothèses en hypothèses sans savoir où m'arrêter enfin.

Sans nier absolument l'influence des causes qui obligent au rapprochement des objets (taies de la cornée, mauvais éclairage, livres mal imprimés, etc.) par le désir d'avoir de grandes images rétiniennes, le Dr *J. Martin* pense qu'elles sont les facteurs peu fréquents de la myopie en raison de la rareté comparée à la constance de l'astigmatisme. Son opinion est en désaccord avec les constatations de tous les ophtalmologistes qui ont examiné les enfants des écoles, les élèves des lycées, et noté l'influence d'un éclairage insuffisant et d'une vision forcément rapprochée.

En terminant, notre confrère en revient à recommander le port des verres cylindriques, comme le moyen le plus efficace pour remédier à la myopie progressive. En rendant inutile la *contraction partielle*, il s'oppose à la *contracture générale* reconnue comme si nuisible. Attendons encore pour juger théorie et traitement, que M. *Martin* ait publié les observations cliniques sur lesquelles il s'appuie. Jusque-là, et tout en reconnaissant hautement le mérite des recherches consciencieuses de notre distingué confrère, nous devons, il me semble, rester dans une prudente réserve.

Je vous propose donc, messieurs, d'adresser des remerciements à l'auteur et de déposer dans nos archives son mémoire dont j'ai résumé, dans ce rapport, les points les plus importants.

M. DARIER.—**De la colchicine en thérapeutique oculaire.** — Depuis l'automne dernier, j'ai eu l'occasion d'observer une série assez nombreuse d'affections rhumatismales de la sclérotique et de la cornée, depuis la simple *épisclérite* à la *sclérite avec kératite sclérosante* et à la *sclérochoroïdite antérieure* avec complications du côté de l'iris et de la cornée.

Dans quelques-uns de ces cas, j'ai trouvé des antécédents rhumatismaux manifestes, mais dans la plupart aucune manifestation franche de rhumatisme ou de goutte. Des douleurs erratiques de peu de durée n'ayant jamais nécessité l'intervention du médecin, quelquefois des antécédents de rhumatisme ou de goutte chez un ou deux des ascendants, voilà ce que nous trouvions en cherchant bien. Souvent, tous les renseignements obtenus étant nuls, nous n'avions pour conclure à la nature du mal que l'aspect des lésions elles-mêmes et l'effet produit par les médications antirhumatismales.

Depuis que nous possédons le *salicylate de soude*, bien des affections oculaires ont été classées parmi les affections produites par l'arthritisme, et ont bénéficié de cette précieuse médication. Bientôt d'autres encore entreront dans cette catégorie quand on aura vu combien elles sont améliorées par la colchique et surtout par son précieux alcaloïde la *colchicine*, dont je viens aujourd'hui vous recommander chaudement l'emploi. Je ne veux point faire le procès de la colchique, c'est un médicament dont tous vous connaissez l'action, mais que vous ne dispensez qu'avec prudence et sans en prolonger trop l'emploi de crainte de phénomènes d'intolérance.

A l'exemple de Laborde, j'ai expérimenté la *colchicine* et j'ai vu que son usage peut être continué longtemps à la dose de 2 à 4 milligrammes, sans inconvénients, si l'on a soin de recommander au malade de diminuer les doses dès qu'il éprouve des douleurs d'estomac ou des coliques trop violentes. J'ai eu des malades qui ont pris plus de 150 ou 200 granules de 0,001 sans interruption et avec un effet thérapeutique excellent, si bien que, dès que le traitement était suspendu pendant quelques jours, l'état du malade s'aggravait quand cette suspension avait lieu avant la guérison complète.

Avant d'avoir recours à la *colchicine*, ayant vu échouer dans bien des cas les *salicylates* et de *soude* et de *lithine*, même à fortes doses et longtemps prolongées, j'en étais venu à douter de la nature arthritique de ces affections. Tout récemment encore, dans les *Archives d'ophtalmologie*, j'ai préféré à la médication salicylée

les *frictions locales à la lanoline hydrargyrique* contre la *sclérite boutonneuse avec infiltrations cornéennes profondes*. Ce traitement m'a donné de bons résultats. Aujourd'hui, je crois que ce traitement local devra toujours être accompagné du traitement général par la *colchicine* seule ou combinée aux *salicylates* et à la *lithine*, etc.

A l'exemple de mon maître, M. Abadie, dans toute affection oculaire présumée rhumatismale, je commence par prescrire 2 à 3 grammes de *salicylate de soude*, le plus souvent accompagné d'un cachet de 30 centigrammes de quinine. Ce traitement est d'une grande efficacité dans tous les cas d'*ulcères marginaux* de la cornée de nature arthritique, dans certains cas d'iritis et dans l'*épisclérite* simple, quelque intense qu'elle soit, tant que le tissu sclérotical n'est pas sérieusement intéressé et qu'il n'y a pas d'infiltration sclérosante de la cornée. Dans ces derniers cas de sclérotite avec retentissement cornéen, de même que dans certaines formes graves d'*iritis séreuse* et de *sclérochoroïdite antérieure*, les *salicylates de soude* et de *lithine* ne donnent rien ou presque rien. Les *mercuriaux*, soit en injections hypodermiques, soit en frictions générales ou locales sont parfois d'un grand secours; mais je crois devoir vous recommander, en outre de tous ces traitements, la colchicine.

N'allez pas croire, pourtant, que je veuille faire de cet alcaloïde une panacée contre toutes les affections de nature arthritique. Non. Chaque cas présente ses indications spéciales. Tel malade qui a souffert de douleurs rhumatismales bien caractérisées et qui n'est porteur que d'une épisclérite simple ou d'une kératite superficielle, guérira très vite et très bien par le salicylate de soude seul; mais si avec les mêmes antécédents il est atteint d'une *sclérotite* vraie avec infiltration sclérosante de la cornée, il est indiqué de prescrire le salicylate de soude ou de lithine conjointement à 3 ou 4 milligrammes de *colchicine*.

Chez tel autre malade ne présentant aucun antécédent personnel mais profondément entaché par hérédité d'une diathèse rhumatismale ou goutteuse, dont la première manifestation est une *sclérotite vraie*, on obtiendra d'excellents effets en prescrivant par parties égales les benzoates de lithine et de soude, 10 centigrammes dans de l'eau de Vals, en même temps qu'on fait prendre 2 à 4 granules de colchicine.

Chez un vrai goutteux, vous pouvez employer la colchicine seule. Cependant même alors il vaut mieux lui adjoindre le carbonate de lithine, la feuille de frêne, etc. Les eaux minérales aussi pourront être très utiles ainsi que le régime lacté plus ou moins strict.

Vous voyez que la colchicine n'a, dans tous ces cas, qu'un rôle

modeste. Elle ne prétend pas remplacer des médications qui ont fait leurs preuves; elle vient seulement donner son appoint quand les autres médicaments se sont montrés impuissants à enrayer le mal ou n'ont amené qu'une amélioration passagère.

Conclusions. — La colchicine à la dose de 2 à 6 milligrammes espacés dans les vingt-quatre heures donne d'excellents effets contre toutes les affections oculaires relevant de la diathèse rhumatismale ou goutteuse, surtout dans les formes graves et chroniques. Dans les affections aiguës le salicylate de soude a fait ses preuves. Le salicylate de lithine a rendu aussi des services dans les affections plus anciennes.

Dans tous les cas, on se trouvera bien de combiner les deux médications, la colchicine et les salicylates de soude ou de lithine.

M. Gorecki. — Je rappellerai que, dans la dernière séance de la Société française d'ophtalmologie, j'ai préconisé la teinture de colchique contre les sclérite et épisclérite de nature goutteuse.

J'obtiens constamment de bons résultats de cette médication qui est loin d'être nouvelle, mais que peu d'ophtalmologistes paraissent appliquer.

M. Abadie. — J'estime que la communication que vient de nous faire M. Darier est très importante. Vous savez combien sont graves et tenaces certaines formes de sclérite accompagnées d'infiltrations scléreuses de la cornée, c'est un véritable progrès thérapeutique que d'avoir trouvé le moyen de nous en rendre maître.

Dans la sclérite aiguë de nature franchement rhumatismale le salicylate de soude et de lithine nous donnent de bons résultats. Mais dans la forme chronique, quand c'est surtout la diathèse goutteuse qui est en jeu, le salicylate de soude ne réussit plus et je n'ai pas remarqué, quoi qu'on en ait dit, que le salicylate de lithine fût plus efficace. En pareil cas, malgré toutes nos médications, la sclérotique prend une teinte lie de vin, la cornée s'opacifie par places, par poussées successives, et l'œil se désorganise complètement. J'avais bien essayé dans ces cas rebelles la teinture de colchique à la dose de vingt gouttes par jour, mais, soit que cette dose ne fût pas assez forte, soit que l'usage de ce médicament n'eût pas été assez prolongé, je n'en ai pas obtenu des effets aussi remarquables que de la colchicine employée longtemps à la dose journalière de deux à trois granules d'un milligramme chacune, comme l'a indiqué M. Darier.

Je viens de soigner deux malades gravements atteints, l'un depuis deux ans, l'autre depuis plusieurs mois. Tous deux avaient absorbé des doses énormes de salicylate de soude et de lithine sans en retirer aucun bénéfice. Ils ont complètement guéri avec la colchicine.

M. DE WECKER. — Fait une communication dont il ne lit que la première partie sur : **les Inflammations traumatiques de l'œil** (*sera publiée en même temps que la 2e partie*).

M. PARINAUD. *Conjonctivite infectieuse paraissant transmise à l'homme par les animaux.* — J'ai observé, dans l'espace de quatre ans, trois cas d'une affection oculaire qui, je crois, n'a pas été signalée. Il s'agit d'une forme de conjonctivite éminemment infectieuse, qui provoque constamment la suppuration des ganglions, et qui paraît transmise à l'homme par les animaux.

Dans les trois cas, l'affection était monoculaire. Elle ressemble, au premier abord, à une conjonctivite granuleuse. La conjonctivite est le siège de végétations rouges ou jaunâtres, demi transparentes au début, opaques à un degré plus avancé, qui peuvent atteindre le volume d'une très grosse tête d'épingle. A côté de ces granulations charnues, on en trouve de plus petites, tout-à-fait jaunes qui, d'abord, m'avaient fait croire à de la tuberculose de la conjonctive. Dans un cas, ces granulations étaient limitées à la conjonctive tarsienne de la paupière supérieure. Dans les deux autres, elles occupaient les deux paupières, les culs-de-sac et une partie de la conjonctive bulbaire.

La cornée ne paraît avoir aucune tendance a être intéressée.

Il y a de la sécrétion muqueuse avec dépôts fibrineux assez denses, mais pas de suppuration proprement dite.

Les paupières sont tuméfiées, dures au toucher, avec des nodosités qui pourraient faire croire à la présence de chalazions. La région parotidienne devient assez rapidement le siège d'un empâtement inflammatoire qui peut s'étendre jusqu'au cou et au milieu duquel on découvre des ganglions tuméfiés et parfois ramollis.

Il y a de la fièvre, avec frissons irréguliers, qui peut persister assez longtemps, mais reste toujours modérée et ne retentit pas gravement sur l'état général.

La conjonctivite est peu douloureuse, et l'engorgement ganglionnaire est lui-même assez indolent.

Il semble que l'éruption conjonctivale ait de la tendance à guérir spontanément après quatre ou cinq mois. Les granulations disparaissent sans laisser de cicatrice. Les cautérisations au nitrate d'argent arrêtent l'évolution des granulations mais ne donnent pas une guérison très rapide. Chez un malade en voie de guérison après quinze jours de traitement, les granulations ont pris un nouveau développement quand le traitement a été interrompu.

L'empâtement de la région parotidienne diminue vers la cinquième semaine, mais l'engorgement des ganglions persiste. Les

uns disparaissent par résorption, les autres suppurent. L'évolution des abcès est très lente.

Cette suppuration des ganglions qui accuse la nature infectieuse de la maladie en constitue un caractère essentiel, car si les engorgements passagers des ganglions sont assez fréquents dans les affections de l'œil, leur suppuration est, au contraire, excessivement rare.

La présence de petites granulations jaunes fait songer à la tuberculose, mais l'affection en diffère par beaucoup de caractères. La tuberculose de la conjonctive dont j'ai cité un des premiers exemples se manifeste comme celle des autres muqueuses par des ulcérations aux contours arrêtés et non par des végétations proéminentes. D'ailleurs l'évolution et la guérison spontanée de l'affection enlève toute incertitude à cet égard. J'ajouterai qu'aucun des trois malades ne présentait de soupçon de tuberculose. La syphilis n'était pas non plus en cause.

Chez la seconde malade, en raison de l'apparence insolite de l'affection oculaire et du développement de la lymphangite qui s'étendait jusqu'à la base du cou, j'avais songé à une infection d'origine animale, avec d'autant plus de vraisemblance que la malade était bouchère. Le troisième cas que j'ai observé récemment a confirmé cette supposition. Le malade, qui est un enfant de cinq ans, habite une vieille maison à un seul étage où se trouve un magasin de viande destinée au marché de Saint-Denis. On aura une idée des conditions hygiéniques de cette maison par ce fait que le magasin de viande se trouve dans le voisinage de deux dépôts de chiffonniers.

Pour élucider davantage ce point important d'étiologie, j'ai voulu compléter mes renseignements sur les deux premières malades qui étaient des femmes. Je n'ai pu retrouver la première. La seconde qui, ainsi que je l'ai dit, est bouchère et qui porte encore deux cicatrices produites par les abcès ganglionnaires, m'a appris qu'en même temps qu'elle, son mari avait été atteint de la même affection. Le docteur Ruaux leur a ouvert des abcès de la joue à tous deux, le même jour. J'ajouterai que cette femme avait soupçonné elle-même que la maladie leur avait été communiquée par la viande et qu'elle avait dissimulé celle de son mari dans la crainte d'être inquiétée par les inspecteurs.

Je ne saurais dire quelle est la maladie animale qui est l'origine de cette affection chez l'homme. J'avais cru que ce pouvait être la lymphangite du bœuf récemment étudiée par M. Nocart. La transmission probable par la viande de boucherie, sa bénignité relative, sa ressemblance avec la tuberculose, autorisent cette supposition. La rareté actuelle de cette maladie en France n'est pas une objec-

tion, car on sait que la viande consommée à Paris est de toute provenance. Mais les recherches bactériologiques faites au laboratoire de M. Cornil par M. Toupet n'ont pas été concluantes. Je dois dire que le pus qui a servi à ces recherches avait été recueilli à l'aide d'une seringue qui avait contenu du bichlorure de mercure, et était, de ce fait, peu favorable pour les cultures. C'est donc une étude à refaire.

M. Abadie. — Je rapprocherai des faits si nouveaux et si intéressants dont vient de nous parler M. Parinaud ceux que j'ai observés il y a quelque années et auxquels j'ai fait allusion récemment dans une leçon clinique qui a été publiée par le *Progrès médical*. Je fus chargé, il y a quatre ans, par le préfet de la Seine, d'aller à l'asile de Vaucluse avec MM. les docteurs Brouardel et Daumesnil pour étudier les causes d'une épidémie grave de conjonctivite qui venait d'y éclater. 80 p. 100 des enfants qui se trouvaient dans cet asile avaient été atteints simultanément de conjonctivite.

Nous constatâmes que cette inflammation de la conjonctive présentait une physionomie spéciale. Ce n'était ni la conjonctivite purulente, ni la conjonctivite granuleuse; la sécrétion muco-purulente n'était pas très abondante, mais la muqueuse était turgescente et papillomateuse. Mon attention ne fut pas attirée sur l'état des ganglions de voisinage et je négligeai d'en faire un examen attentif. En cherchant quelles pouvaient être les causes d'une épidémie qui avait fait une explosion aussi brusque, nous fûmes conduits à incriminer une porcherie qui se trouvait contiguë à l'établissement. Cette porcherie était dans un état épouvantable, des odeurs nauséabondes s'en exhalaient encore et une épidémie terrible de rouget s'y était déclarée peu de temps auparavant.

M. Parent. — L'affection observée par M. Parinaud ressemble beaucoup à celle que certains auteurs ont décrite sous le nom de catarrhe printanier, quoique ce dernier nom soit impropre, à mon avis.

Il est vrai que chez les trois malades observés par M. Parinaud, il existait une affection ganglionnaire concomitante; mais à ce sujet je dois faire observer que la clinique de notre confrère est située dans le XVIIe arrondissement, où nous avons depuis quelque temps une épidémie d'oreillons et d'engorgements ganglionnaires.

M. Galezowski. — La maladie que nous a décrite M. Parinaud ne se rencontre que très rarement, et si je compulse mes souvenirs, je n'ai pas dû la voir plus d'une vingtaine de fois; quelques-uns de ces cas étaient accompagnés d'évolution glandulaire, et même d'abcès au cou avec lymphangites, tout à fait semblables aux cas décrits par M. Parinaud. Ces faits m'ont frappé d'autant plus que l'évolution de l'opthalmie elle-même présentait quelque chose de

particulier. Si je ne me trompe pas, c'est surtout en 1877 ou 1878 que j'ai vu plusieurs de ces cas, dont quelques-uns étaient très graves et avaient déterminé des ulcères profonds et des nécroses cornéennes.

J'avais signalé ces faits à l'attention de mes élèves, comme une maladie spéciale, contagieuse, et que j'avais observée surtout parmi les palefreniers et les cochers, dans un des dépôts des petites voitures.

M. E. Meyer. — Je demande pardon à M. Parent, mais il me paraît bien difficile d'identifier l'affection décrite par M. Parinaud avec le catarrhe printanier que nous connaissons tous. Les différences portent surtout sur les points suivants : 1° dans la catarrhe printanier il n'y a pas de gonflement des paupières, tandis que celles-ci étaient le siège d'une tuméfaction considérable chez les malades de M. Parinaud ; 2° la muqueuse palpébrale des individus atteints du catarrhe printanier présente des granulations plates et paraît couverte d'une couche de sécrétion laiteuse, tandis que chez les malades de M. Parinaud il y avait, si j'ai bien compris, de véritables excroissances entremêlées de petites grenulations ; 3° chez ces derniers malades, la conjonctive oculaire et la cornée ne montraient aucune altération pendant toute la durée de leur maladie ; le catarrhe printanier est caractérisé par une hypertrophie souvent très considérable et très étendue du limbe cornéen ; 4° on n'a jamais signalé dans cette dernière maladie des engorgements et suppurations glandulaires comme M. Parent en a observé chez ses malades. — Pour ma part, je dois dire que j'ai vu un certain nombre de catarrhes printaniers, mais je ne me rappelle pas de cas analogues à ceux dont notre confrère vient de nous communiquer la fort curieuse et intéressante description.

M. Parinaud. — L'épidémie de conjonctivite dont vient de nous parler M. Abadie, ainsi que les faits de M. Galezowski observés spécialement chez les palefreniers plaident en faveur de l'origine animale de certaines conjonctivites, comme mes propres observations. Quant aux caractères de l'affection que je viens de vous décrire, ils sont si typiques qu'il me semble impossible de la confondre avec aucune autre. Les végétations parfois très volumineuses que l'on relève dans l'affection dite catarrhe printanier me sont parfaitement connues et je crois en avoir montré à ma clinique un cas à M. Parent lui-même qui, à cette occasion, m'a signalé la thèse de l'élève de Horner ; mais je ne puis voir aucune similitude, ni même aucune parenté entre ces faits et ceux que je vous signale. M. Galezowski a parfaittement raison en disant que ces conjonctivites animales sont parfois localisées dans certains quartiers. Mes trois malades habitaient les environs de l'avenue de Saint-Ouen et Saint-

Denis où les affections d'origine animale telles que le charbon sont, paraît-il, particulièrement fréquentes.

La commission des correspondants nationaux fait ensuite son rapport sur la candidature de M. Vacher d'Orléans et on procède à l'élection. M. Vacher est élu membre correspondant national par vingt voix et un bulletin blanc sur vingt et un votants.

La séance est levée.

BIBLIOGRAPHIE

Ophtalmia Neonatorum. — *The Lancet* reproduit sur ce sujet une note lue par le docteur Y. Sant'Anna à la Société de médecine et de chirurgie de Rio de Janeiro. L'auteur dit que cette affection n'a jamais lieu, excepté dans les circonstances où les *gonococci* existent dans les voies maternelles. Il préfère la méthode prophylactique de Crédé, qui consiste à instiller une solution de nitrate d'argent dans les yeux aussitôt que l'enfant est né, à la méthode de Gusserow qui emploie les injections vaginales antiseptiques. Le docteur Sant'Anna emploie les instillations dans les cas où la femme est soupçonnée de mœurs légères; chez les femmes qui ont plusieurs enfants dont les autres enfants étaient atteints d'ophtalmie, ou lorsque la femme appartient à la basse classe, et lorsque le père a eu la blennorrhagie. Dans le cours de cette note, le docteur Sant'-Anna a mentionné, qu'à la clinique de la maternité de la Faculté de médecine de Rio-de-Janeiro, pas moins de 12 pour 100 des enfants nés étaient atteints de l'ophtalmie purulente. Malgré sa préférence pour le traitement prophylactique de nitrate d'argent, il ne l'emploie pas dans tous les cas, ayant trouvé que quelquefois ce remède était capable de provoquer un certain degré d'inflammation inattendu. Comme on peut le supposer, les vues du docteur Sant'-Anna ont été sévèrement critiquées par quelques-uns de ses auditeurs qui ont rapporté des cas d'*ophtalmia neonatorum* dans lesquels il était impossible que les gonococci aient existé dans les voies maternelles. De plus, il n'a pas été généralement admis que l'instillation de nitrate d'argent puisse produire un effet non désiré.

Dr Alex. Boggs.

Influence de la lumière électrique sur la vue. — Le docteur Dubinski de Kronstadt, d'après *the Lancet*, a eu pendant les dix der-

nières années l'occasion d'observer trente cas d'une affection ophtalmique particulière qui a lieu chez les jeunes marins retenus par leur service auprès de lumières électriques. Les symptômes de cette affection qu'il propose de nommer « ophtalmie photo-électrique » peuvent avoir lieu pendant le sommeil. Le patient est réveillé par une lacrymation abondante, accompagnée de douleurs périorbitaires intenses. La photophobie est extrême. A l'examen toutefois on ne voit rien, excepté un œdème palpébral et une injection péri-cornéenne très marquée. A l'examen ophtalmoscopique, on constate une hyperhémie de la papille, et quelquefois un pouls veineux dans les vaisseaux de la rétine. Après un temps qui varie entre une heure et demie et trois heures, ces symptômes diminuent et le malade peut reprendre son sommeil; il se réveille guéri le lendemain, à l'exception d'un certain degré de fatigue oculaire telle que celle qui est provoquée par une lecture trop prolongée pendant la nuit. Le sommeil paraît une condition indispensable pour la manifestation de l'ophtalmie photo-électrique. Ainsi, dans les cas où les sujets ont été exposés pendant la matinée à la lumière électrique, le phénomène désagréable les réveille quand ils font leur sieste dans l'après-midi et pas pendant la nuit suivante. Quoique le malade éprouve quelques phosphènes insignifiants, il peut lire et écrire pendant la soirée. La cause pathologique des symptômes ci-dessus décrite paraîtra due à une hyperhémie du nerf optique et à quelque lésion des filaments nerveux de la cornée.

Dr Alex. Boggs.

Ophtalmoplégie externe. — Le docteur Hadden a présenté à la Société médicale de Londres un malade atteint d'atrophie musculaire, avec ophtalmoplégie partielle externe et interne; le malade était âgé de 40 ans et avait eu la syphilis 15 ans auparavant. La maladie actuelle avait commencé il y a cinq ans par des douleurs intenses dans le dos et le long des bras, qui étaient suivies d'une atrophie des muscles des mains accompagnée de la perte de la sensibilité. Plus tard il avait eu une double ptosis. Au moment où il a été présenté, il avait une atrophie des mains, ainsi que des proéminences thénar et hypothénar. Il y avait un peu d'impuissance et d'atrophie des muscles des avant-bras. Il n'y avait pas de carie spinale. La sensibilité était intacte et les membres inférieurs n'étaient nullement atteints. Il y avait une double ptosis et de légers mouvements des globes des yeux de haut en bas; les mouvements latéraux étaient assez bons; quoique le droit interne agît assez bien avec le droit externe, les mouvements étaient très défectueux lorsqu'ils fonctionnaient ensemble; par conséquent il y avait une diplopie croisée. Les pupilles n'agissaient pas à la lumière, et seu-

lement lentement avec l'accommodation. Quoiqu'il n'y eût pas de signes de paralysie de la face, le malade avait une figure sans expression, ce qui fait dire à l'auteur que c'était une forme de paralysie qu'on peut désigner du nom de paralysie d'expression. Il y avait probablement un épaississement syphilitique, surtout au dernier cervical et au premier nerf dorsal, ainsi qu'une lésion dégénérescente comprenant une partie du nerf nucleus dans le quatrième ventricule. Le docteur Ormerad a vu deux cas pareils : l'un avait une ophtalmoplégie, avec perte de sensibilité et atrophie des bras; le deuxième paraissait être lié à l'alcoolisme, il y avait aussi atrophie musculaire, ophtalmoplégie et ptosis partielle, la maladie ayant commencé après une attaque de délirium tremens; mais malgré cela, il y eut une amélioration par le traitement mercuriel et l'iodure de potassium, ce qui lui fait croire que le cas était de nature syphilitique.

Dr Alex. Boggs.

Des formes exceptionnelles de la choroïdite. — A la dernière séance de la Société d'ophtalmologie de Londres, M. Jonathan Hutchinson a lu une note sur ce sujet, dont voici le résumé :

La choroïdite de la myopie, qui est généralement centrale autour du disque ou à la tache jaune, a quelquefois lieu en plaques éparpillées. L'élément principal du diagnostic était la présence de la myopie à un haut degré.

La choroïdite sénile centrale de Tay, toujours centrale et ne causant pas la dénudation des grandes surfaces, ne se rencontre qu'à un âge un peu avancé et quelquefois aussi asssociée à la syphilis.

La choroïdite comme maladie de famille a des formes variées ; souvent elle commence dans l'enfance, et quelquefois pas avant la quarantaine; plusieurs membres de la même famille en sont atteints, et les altérations sont généralement agressives. La choroïdite de Tay peut quetquefois avoir lieu comme une maladie de famille.

La choroïdite dans les périodes précoces de la syphilis, analogue aux éruptions exanthémateuses de la syphilis secondaire, toujours en plaques éparpillées et généralement symétriques, peut être complètement guérie par un traitement.

La choroïdite dans les périodes tardives de la syphilis, analogue à la période tertiaire où paraissent les éruptions lupoïdes de la peau, toujours serpigineuse et agressive, souvent pas symétrique, est améliorée par un traitement, mais pas souvent guérie.

La choroïdite de la syphilis héritée; l'une ou l'autre des deux formes précédentes peut avoir lieu dans la syphilis héritée, la périphérie du fond est souvent seule atteinte.

La choroïdo-rétinite simulant la rétinite pigmentosa; ce groupe comprend les cas résultant des coups, et ceux dus à la syphilis héritée, presque toujours comme agressive, généralement accompagnée d'altérations dans le disque.

La choroïdite sans cause apparente, généralement, mais pas toujours, a lieu à l'âge adolescent, et avec une intervalle; il y a des altérations symétriques souvent serpigineuses, comme dans la syphilis tertiaire, « lupus de la choroïde », mais quelquefois disséminées, qu'on ne peut pas distinguer des cas syphilitiques excepté par l'absence d'une histoire spécifique.

La choroïdite hémorragique, très rare, se rencontre chez les adolescents et quelquefois en rapport avec les troubles sexuels; tendance à l'hémorragie répétée dans la choroïde, analogue aux cas de l'hémorragie récurrente du corps vitré, et quelquefois associée avec eux.

La choroïdite avec iritis et cyclitis est caractérisée par l'extension avec retour pendant toute la vie, associée aux engelures.

La choroïdite résultant des coups à l'œil peut être distinguée par les cicatrices causées par des lacérations : c'est une forme progressive de la désorganisation choroïdo-rétinale toujours limitée à un œil.

La choroïdite résultant du dépôt tuberculeux; il n'y a pas eu de preuve jusqu'à présent que la maladie tuberculeuse de la choroïde fût agressive : il se peut toutefois que ce qu'il a appelé lupus de la choroïde soit associé avec la tuberculose. M. Hutchinson termine son travail par les réflexions suivantes: « J'ai cherché en vain les symptômes par lesquels on peut distinguer les cas de choroïdite qui ne sont pas syphilitiques de ceux qui le sont. Comme il est encore en question que la choroïdite soit ou non de nature syphilitique, nous pouvons dire que, même dans des cas exceptionnels dans lesquels ce témoignage contre la syphilis paraîtrait le plus fort, nous devons encore soupçonner sa présence. Il y a des voies obscures par lesquelles la contamination spécifique est quelquefois effectuée sans la connaissance du malade; et, en ce qui concerne l'hérédité, il faut admettre qu'il n'est pas toujours possible de trouver la preuve ». Il a relaté des exemples très remarquables d'amélioration inespérée par un traitement par le mercure et l'iodure. D'après ces faits, il se sent justifié d'insister sur ce point que, quelle que soit la période et quel que soit le diagnostic, que le cas semble syphilitique ou autre, le mercure doit avoir un essai prolongé dans tous les cas de choroïdite.

Dr Alex. Boggs.

Rapports des maladies des yeux avec les affections du nez. — M. le Dr Wagnier analyse, dans la *Revue mensuelle de laryn-*

gologie, un important travail du Dr Rotholz (de Stettin) sur ce sujet.

L'histoire des rapports des affections des yeux avec celles du nez a été peu étudiée, et les livres classiques d'oculistique contiennent à peine une indication sur l'importance de l'examen du nez dans le traitement d'un grand nombre de maladies des yeux. Les quelques communications qui ont été faites sur ce point émanent presque toutes de rhinologistes.

Ces rapports sont pourtant si intimes qu'ils se produisent à chaque instant. Une irritation de l'œil produit chez beaucoup de personnes une rhinorrhée très intense qui n'est pas due uniquement au passage des larmes, mais à une hyperhémie nasale instantanée; il en est de même de l'irritation du nez, par le passage de la sonde par exemple, qui détermine immédiatement un flux de larmes.

Dans les ophtalmies scrofuleuses des enfants, quelle qu'en soit la forme, qu'elles soient aiguës ou chroniques, on trouve presque toujours les fosses nasales participant à l'inflammation; il s'y fait une sécrétion de nature variable, le passage de l'air est entravé, les corps caverneux des cornets sont tuméfiés, etc.

Dans ce cas la répétition des rhinites entraîne les rechutes d'ophtalmie, et, comme confirmation de l'importance de ces relations, on ne tarde pas à se rendre maître de l'affection oculaire dès qu'on a appliqué à la maladie nasale concomitante un traitement approprié.

Dans l'ozène on observe souvent de la conjonctivite chronique avec léger écartement de la paupière inférieure, etc., qui ne s'améliore que lorsqu'on traite concurremment la maladie nasale. C'est aussi un fait observé (Nieden) que dans le cas d'ozène les blessures de la cornée ont une tendance à donner du pus.

La rhinite chronique hypertrophique simple n'exerce que rarement de l'influence sur les maladies oculaires, mais il n'en est pas de même des maladies des voies lacrymales qui exigent un examen précis de la cavité nasale et, le cas échéant, un traitement approprié.

L'auteur s'abstient d'hypothèses sur la cause de ces relations entre les deux organes; il rappelle seulement les connexions intimes qui existent entre eux tant au point de vue de la circulation qu'à celui de l'innervation et de l'excrétion lacrymale.

(*Gazette hebdomadaire des sciences médicales de Bordeaux*, 18 nov. 1888.)

De la valeur des symptômes oculaires pour la localisation des affections cérébrales. *On the value of Eye symptoms in the localisation of cerebral disease*, par Swanzy (*British medical Journal* (novembre 1888), *Société d'ophtalmologie*, 9 novem-

bre 1888. — L'auteur commence par faire remarquer que les progrès de la chirurgie cérébrale augmentent la responsabilité et l'anxiété du chirurgien lorsqu'il s'agit de reconnaître quel est le siège de la lésion. Bien que les connaissances que nous possédons sur l'anatomie, la physiologie et la pathologie du cerveau nous permettent souvent de diagnostiquer le siège de la lésion, il se présente cependant beaucoup de cas où nous ne pouvons faire de diagnostic. L'auteur est d'avis que les symptômes oculaires dans les affections cérébrales ne sont pas assez recherchés eu égard à leur valeur et que trop souvent on ne les utilise qu'en dernier ressort.

Si nous voulons apprécier la valeur des symptômes oculaires pour la localisation d'une lésion cérébrale, nous devons d'abord établir une distinction entre les symptômes directs et les symptômes indirects.

Les premiers expriment la perte de la fonction de la partie du cerveau, siège de la lésion; les seconds, au contraire, ne démontrent pas une désorganisation locale, mais sont le symptôme d'une compression ou d'un trouble circulatoire ou d'inhibition produit par la lésion. L'auteur les dénomme symptômes distants.

Les symptômes oculaires peuvent se diviser en :

1° Troubles de l'appareil moteur de l'œil, comprenant les muscles intra-oculaires; 2° troubles de l'appareil spécial de la vision; 3° troubles résultant de la lésion du nerf de la sensibilité générale.

Avant d'entreprendre l'étude des troubles de l'appareil moteur, il est bon de rappeler que, s'il existe dans la substance corticale des centres pour les mouvements de la face, des bras, des jambes, il n'existe pas de pareils centres pour les mouvements des yeux, c'est-à-dire qu'il n'existe pas un centre particulier pour l'ophtalmologie partielle ou complète du globe du côté opposé. Les mouvements des yeux étant associés, il n'y a que des localisations de mouvements associés dans la substance corticale.

Le trouble le plus fréquent de ces mouvements associés résultant d'une lésion corticale est la déviation latérale conjuguée des yeux. Dans la paralysie, la déviation se fait du côté de la lésion cérébrale comme dit Prévost, dans le spasme du côté opposé à la lésion. Dans beaucoup de ces cas les yeux peuvent être portés par un effort jusqu'à localiser le centre de ces mouvements chez l'homme, car l'opinion de Grasset, qui le place dans la circonvolution supra-marginale et le gyrus angulaire, n'a pas été vérifiée. La déviation conjuguée peut n'être qu'un symptôme distant, surtout dans l'hémorragie cérébrale, quand il est accompagné d'une rotation de la tête du même côté, et qu'il ne persiste que peu de temps. De plus, comme ceette fonction est largement bilatérale, en supposant que le centre soit lésé, il est rapidement

supplée par le centre du côté opposé; de sorte que, même lorsqu'il serait direct, ce symptôme ne pourrait être utilisé à cause de son caractère fugace.

Pareille déviation latérale conjugée des yeux peut dépendre d'une lésion de la capsule interne, ou reconnaître pour cause une lésion du pont de varole intéressant le noyau spécial des mouvements associés de la 3e et la 4e paire qui se trouve probablement dans le corps olivaire supérieur. Mais la déviation conjuguée, suite d'une lésion ainsi localisée, diffère de celle qui résulte d'une lésion de l'écorce ou de la capsule interne en ce que, ici, les yeux sont tournés du côté opposé à la lésion, côté hémiplégique, dans le cas de paralysie, et du côté de la lésion, côté opposé à la moitié du corps en convulsion dans le cas de lésions irritatives.

Gowers fait observer que, dans les lésions du pont de varole, si la lésion est au-dessus du noyau de la 6e paire, les yeux ne peuvent être portés vers le côté de la lésion au delà de la ligne médiane, bien que dans quelques cas le mouvement de convergence puisse s'effectuer; si le noyau droit de la 6e paire est atteint, il y a impotence complète du droit externe, tandis que le droit interne du côté opposé peut ramener l'œil jusqu'à la ligne médiane mais pas plus loin. Dans cette forme le nerf facial du côté de la 6e paire paralysée est souvent ainsi paralysé. Enfin si les fibres de la 6e paire sont lésées dans le pont de varole après avoir quitté leur noyau, le droit externe est paralysé, mais le droit interne associé de l'autre œil conserve ses fonctions. Les déviations conjuguées dues à des lésions du pont de varole diffèrent encore de celles dues à des lésions corticales ou capsulaires en ce qu'elles sont presque toujours des symptômes directs.

La paralysie des mouvements en haut et en bas des deux yeux, quelquefois accompagnée de ptosis, avec conservation des mouvements de latéralité, peut être le résultat de lésion de foyer intéressant les noyaux de la 3e paire dans le plancher de l'aqueduc de Sylvius. Si elle s'accompagne d'hémiplégie, la lésion intéresse les tractus pyramidaux, probablement au niveau des tubercules quadrijumeaux antérieurs, la commissure postérieure et la partie voisine du calamus optique.

La perte du pouvoir de convergence accompagnée quelquefois de paralysie de l'accommodation est symptomatique d'une lésion des tubercules quadrijumeaux postérieurs, bien que Sénator ait publié un cas où la lésion siégeait dans le pont de varole.

La déviation d'un œil en bas et en dehors, tandis que le congénère regarde en haut et en dedans, a été observée avec une lésion du pédoncule cérébral moyen.

Si nous passons aux paralysies non conjugées, nous trouvons que la *ptosis* partielle ou complète peut exister sans paralysie d'aucune autre branche de la 3e paire. Il est probable qu'il existe un centre cortical pour le releveur du côté opposé, cependant la ptosis n'a pas de valeur pour la localisation d'une lésion dans l'écorce cérébrale.

Il est évident que les lésions qui causent une paralysie bilatérale des branches de la 3e paire (perte des mouvements des yeux en haut, en bas, en dedans et double ptosis) doivent être recherchées dans les tubercules quadrijumeaux. Les lésions de la base ne donnent pas lieu à des paralysies semblables.

La ptosis du côté de la lésion est parfois un symptôme de lésion du pont de varole sans paralysie des autres branches de la 3e paire (excepté toutefois s'il existe de la déviation conjuguée) et sans que la lésion intéresse la 3e paire. Wernicke a publié un cas de ce genre.

La ptosis observée dans la paralysie croisée peut servir à localiser une lésion dans la *crus cerebri*, quoique, règle générale, dans les lésions de cette région, la 3e paire soit paralysée tout entière.

Nothnagel a décrit une forme rare que l'on pourrait appeler ptosis sympathique ou pseudo-ptosis, survenant avec des symptômes de paralysie vasomotrice d'une moitié du corps et qu'il a observée avec des lésions du corps strié.

La paralysie de la 3e paire survenant en même temps qu'une hémiplégie du côté opposé indique une lésion de la croix du cerveau. Une paralysie complète de toutes les branches de la 3e paire, sans autre paralysie, est presque toujours due à une lésion basae.

La paralysie isolée de la 4e *paire* a été observée dans un cas de tumeur de la glande finéale, mais elle doit être le plus souvent produite par une lésion de la base.

Quand la paralysie de la 6e *paire* se présente seule comme symptôme de foyer, elle peut être due à une lésion de la base ou n'être qu'un symptôme distant. On peut dire qu'il n'y a pas de nerf plus capable que celui de la 6e paire de donner lieu à un symptôme distant. Gowers attribue cette propriété à la longueur du parcours que ces nerfs effectuent sur la partie la plus proéminente du pont de varole qui les expose à une pression à distance.

Wernicke établit que la paralysie de la 6e paire est plutôt sujette à n'être qu'un symptôme distant, quand la lésion, surtout une tumeur, est située dans le cervelet. Cette paralysie, existant en même temps qu'une hémiplégie du côté opposé, indique une lésion de la protubérance, habituellement une hémorragie, du même côté que le nerf paralysé.

Le lagophtalmos dû à la paralysie du facial sert à différencier une lésion de la capsule interne ou du centre moteur facial de l'écorce d'une lésion atteignant la portion dure du pont de varole, car il est absent ou léger dans les premiers cas et souvent très marqué dans le dernier.

Le *nystagmus* a peu de valeur comme symptôme de foyer. Gowers affirme qu'il est surtout commun dans les tumeurs du cervelet.

Le *myosis bilatéral* s'observe souvent avec une hémorragie dans le pont de varole, mais ce n'est pas un symptôme constant, les pupilles présentant souvent dans ce cas des dimensions normales. La *mydriase bilatérale* est fréquente dans le coma apoplectique sans se rapporter à aucune localisation particulière. Les mêmes considérations s'appliquent à la mydriase et au myosis monolatéraux. La mydriase monolatérale, symptôme de paralysie de la 3e paire, a servi à localiser une lésion dans le pédoncule cérébral.

La perte du *réflexe pupillaire* à la lumière, en dehors des cas de paralysie de la 3e paire, est un signe de lésion des tubercules quadrijumaux antérieurs ou des tractus optiques. Dans les cas d'hémianopsie, le réflexe pupillaire sert également à différencier une lésion du tractus optique d'une lésion plus reculée des faisceaux visuels ou même du centre de la vision du même côté; car si la pupille se contracte vivement à la lumière concentrée sur le côté aveugle du champ visuel la lésion n'est pas dans le tractus, tandis que si la pupille ne réagit pas, la lésion doit être en ce point.

De tous les troubles de l'*appareil visuel* qui peuvent nous servir à localiser une lésion, l'*hémianopsie* est le plus commun et le plus important. L'hémianopsie latérale homonyme complète et absolue peut être due à une lésion de l'écorce, ou à une lésion située sur le trajet des fibres nerveuses entre l'écorce et le chiasma. En tenant compte des symptômes concomitants, nous sommes souvent capables de dire en quel point de ce trajet siège la lésion.

L'anatomie pathologique ne laisse pas de doutes sur ce point : que chez l'homme, le centre visuel est situé dans le lobe occipital, plutôt que dans le gyrus angulaire ou ailleurs. Elle montre jusqu'à l'évidence que le centre absolu de la vision occupe principalement l'écorce du cuneus et de la circonvolution occipitale supérieure et plus spécialement, en ce qui concerne le sens des couleurs, il envahit la partie postérieure des circonvolutions occipito-temporales supérieure et inférieure.

Berger et Nothnagel ont chacun observé des cas dans lesquels la

lésion cause de l'hémianopsie était limitée à la circonvolution occipitale supérieure, et Nothnagel fait observer que dans presque tous les cas de lésion étendue de l'écorce occipitale causant l'hémianopsie, le cunéus et les circonvolutions occipitales supérieures sont atteints tous les deux; tandis que les circonvolutions occipitales moyenne et inférieure, les gyrus lingual et fusiforme peuvent être désorganisés sans que l'hémianopsie en résulte.

Cependant on a rapporté des cas dans lesquels la lésion siégeait dans l'un ou l'autre de ces points, laissant intacts le cunéus et la circonvolution occipitale supérieure. Dans quelques-uns de ces cas la lésion s'étendait certainement assez profondément pour intéresser dans leur trajet les fibres venant du cunéus ou de la circonvolution occipitale supérieure, mais dans d'autres il n'en était pas ainsi.

L'opinion de Gowers sur la position de la ligne verticale qui divise le champ visuel en deux parties paraît être exacte. Il en résulterait que de légères différences dans la situation de cette ligne par rapport au point de fixation dépendraient de légères différences individuelles dans la décussation des fibres optiques centrales, et n'auraient pas de valeur pour la localisation.

L'hémianopsie corticale est rare, comme symptôme distant. Elle peut être incomplète, mais nous ne savons pas quelle situation doit occuper la lésion dans le centre visuel pour produire précisément la cécité dans les moitiés supérieure ou inférieure d'un champ visuel.

Les cliniciens se rappelleront cependant les intéressantes expériences de Schäffer sur les singes qui démontrent ce que Munk avait déjà prouvé sur les chiens, qu'il existe une corrélation entre les parties de la rétine et celles du lobe occipital.

Dans un cas récemment publié, Verrey a fait l'autopsie d'un malade qui avait eu une hémiachromatopsie absolue, à la suite d'une attaque d'apoplexie survenue vingt mois avant la mort. Il trouva un vieux kyste hémorragique à la partie inférieure du lobe occipital gauche, s'étendant dans le lobe temporal du côté mesial. Il occupait la substance blanche de la circonvolution occipitale inférieure, et avait détruit la substance blanche de l'extrémité postérieure des circonvolutions occipito-temporales et la partie postéro-inférieure du cunéus.

Il est hors de doute que les centres pour les sens des couleurs, de la forme et de la lumière sont tous contenus dans le lobe occipital et la partie postérieure des circonvolutions occipito-temporales. Il est possible qu'ils soient, comme le suggère Wilbrand, disposés en couches l'un au-dessus de l'autre dans l'écorce, ou

bien placés côte à côte, suivant d'autres auteurs. Le Dr Verrey conclut à ce dernier arrangement et il pense que le sens des couleurs occupe la partie la plus inférieure du lobe occipital et probablement la partie postérieure des circonvolutions linguale et fusiforme du lobe temporal; tandis qu'au-dessus et plus vers la partie supérieure du lobe occipital est situé le centre cortical pour le sens lumineux; et probablement entre les deux est le centre pour le sens de la forme, car ce dernier était dans son observation celui qu'il avait trouvé le plus atteint, après le sens des couleurs. Ceci concorde dans l'ensemble avec l'opinion de Seguin et Nothnagel.

L'hémianopsie relative existe seulement dans les lésions de l'écorce cérébrale; l'hémianopsie due à d'autres lésions porte toujours sur toutes les perceptions visuelles.

L'hémianopsie due à une lésion des radiations optiques ne peut pas toujours être distinguée de celle due à une lésion de l'écorce. Des symptômes distants marqués, tels que hémiplégie, hémianesthésie, ptosis, peuvent exister plutôt avec une lésion dans ce point qu'avec une lésion de l'écorce.

Une lésion du tiers postérieur du bord postérieur de la capsule interne (carrefour sensitif) peut produire une hémianopsie complète, parce que les fibres nerveuses se trouvent réunies là dans un petit espace.

La cécité complète des deux yeux, se montrant comme symptôme de foyer, peut n'être due qu'à une lésion intéressant le chiasma tout entier, ou les deux tractus optiques. Les faits cliniques, en général, sont contraires à l'idée que la lésion des tubercules quadrijumeaux puisse être cause de cécité.

Un trouble très remarquable de la vision est celui qui est connu sous le nom de cécité mentale, ou perte de la mémoire visuelle. La vue, dans le sens ordinaire du mot, c'est-à-dire la réception des images rétiniennes par le centre visuel, est intacte, mais la réalisation psychique de ces images rétiniennes ne s'effectue pas. Les objets sont vus, mais leur vision ne suggère aucune idée correspondante dans l'esprit du malade.

La situation du centre cortical pour la mémoire visuelle est encore discuté. Jusqu'ici toutes les autopsies se rapportent à des cas de paralysie générale. Pour avoir une donnée exacte, il faudrait tomber sur un cas d'hémorragie cérébrale. Nothnagel, Wernicke, Wilbrand et d'autres auteurs placent cette fonction dans l'écorce occipitale qui ne fait pas partie du centre de la vision. Gorvers pense qu'elle réside soit à la partie antérieure des lobes occipitaux, soit plutôt à la partie postérieure des lobes pariétaux. Le fait que, dans les observations de Charcot, de Quaglino, de Landolt et la

mienne, le trouble du sens des couleurs s'accompagnait de cécité mentale, semble plaider pour l'évidence de la localisation de la mémoire visuelle très près du centre visuel.

La cécité verbale ou *alexie* (perte du pouvoir de comprendre les signes du langage imprimés ou écrits) n'est pour quelques-uns qu'une cécité mentale partielle. Telle est l'opinion de Gowers, Wernicke et Wilbrand, et les auteurs, ainsi que Ferrier et Broadbent, localisent les lésions, cause de ce symptôme, dans le gyrus angulaire de l'hémisphère gauche. Nothnagel localise également en ce point le centre visuel des signes du langage, mais il n'est pas d'avis que la cécité verbale doive être comprise dans la cécité mentale.

On a rapporté plusieurs cas d'alexie avec hémianopsie droite, et l'explication naturelle de cette association de symptômes est fournie par la situation du centre de la vision auprès du gyrus angulaire. Quelques auteurs sont partis de ce point pour établir que l'hémianopsie est présente dans tous les cas de cécité verbale.

Un symptôme remarquable, connu sous le nom de *dyslexie*, a été décrit d'abord par Berlin, qui en a observé six cas. Nieden et Bruns en ont rapporté chacun un cas. Tous les cas ont eu une terminaison fatale. Les détails des autopsies laissent beaucoup à désirer. Dans tous les cas la lésion était du côté gauche du cerveau, les malades étaient tous droitiers. L'affection semble avoir occupé principalement le lobule pariétal inférieur, s'étendant parfois en avant jusqu'à la circonvolution frontale inférieure, et quelquefois en arrière jusqu'au gyrus angulaire. Il est évident cependant qu'il faut attendre des informations plus précises sur le siège habituel de la lésion avant de pouvoir utiliser ce symptôme dans la pratique pour la localisation.

Dans l'*amblyopie croisée*, — dans laquelle l'œil du côté opposé à la lésion cérébrale est presque aveugle et possède un champ visuel très rétréci, tandis que le champ visuel de l'autre œil est aussi rétréci, mais à un degré moindre, — on a trouvé des lésions de la partie inférieure et postérieure du lobule pariétal inférieur.

En ce qui concerne la *névrite optique*, il suffit de dire qu'elle n'a aucune valeur pratique pour la localisation.

Dr Belliard.

De l'emploi comme antiseptique du goudron à l'iodoforme. — Le produit est obtenu par le mélange du goudron avec la poudre d'iodoforme. Examiné au microscope, il ne présente plus l'aspect cristallin de ce dernier produit.

L'iodoforme goudronné se présente sous la forme d'écailles micacées, transparentes, d'une couleur brune, facilement réduc-

tibles en une poudre absolument privée de l'odeur de l'iodoforme et qui répand seulement une faible odeur non désagréable de goudron. Celle-ci disparaît si l'on ajoute une trace de styrax liquide à une grande quantité d'iodoforme goudronné.

Cette préparation possède des propriétés antiseptiques que M. Ehrmann a mises à l'épreuve sur 22 malades de la clinique syphilitique de Vienne.

A cet effet, il pansait avec cette substance des chancres et des bubons, et obtenait une guérison aussi rapide que par l'emploi de l'iodoforme pur, mais avec les avantages de l'absence d'odeur et d'irritations cutanées. De plus, la cicatrisation était plus régulière sur toute la surface de la plaie. Cette même préparation pourra être employée dans le traitement des inflammations palpébrales.

(*Revue de thérapeutique médico-chirurgicale.*)

NOUVELLE

CONCOURS DE CHEF DE CLINIQUE OPHTALMOLOGIQUE A LA FACULTÉ DE MÉDECINE DE BORDEAUX.

Les épreuves de ce concours ont commencé mercredi 3 mars par la composition écrite, elle a eu pour sujet la zone ciliaire, anatomie et physiologie. Le sarcome de la choroïde.

L'épreuve clinique, qui a eu lieu lundi 5 mars, a porté sur deux malades, l'un atteint de décollement partiel de la rétine et l'autre de cataracte traumatique.

Le concours s'est terminé par une épreuve d'anatomie pathologique, les candidats avaient à examiner deux tumeurs de l'œil.

Le jury a classé les candidats dans l'ordre suivant :

MM. les docteurs Latrille, Grosset et Ramond.

M. le docteur Latrille sera proposé comme chef de clinique ophtalmologique provisoire pour un an et M. Grosset comme chef de clinique adjoint.

Le Gérant : FÉLIX ALCAN.

MOTTEROZ. — Imprimeries réunies, B, rue Mignon, 2.

ÉTUDE

SUR LE

DÉCOLLEMENT DE LA MEMBRANE HYALOIDIENNE

PAR

Le Dr GALEZOWSKI

L'histoire du décollement de la membrane hyaloïdienne est encore incomplète et il ne sera pas superflu, je pense, de donner une description détaillée de cette affection rare, il est vrai, mais qui présente néanmoins des symptômes caractéristiques, qui permettent, à ce qu'il me semble, de la reconnaître de toutes les autres affections et surtout du décollement de la rétine.

Iwanoff[1] est le premier qui ait attiré l'attention des ophtalmologistes sur ce sujet; mais les faits qu'il a observés se rapportent tous à des recherches faites *post mortem* sur des yeux opérés de la cataracte avec ou sans issue du corps vitré, ou sur les yeux blessés.

Knapp[2] est le seul qui jusqu'à présent ait observé le décollement de la membrane hyaloïdienne pendant la vie avec l'ophtalmoscope et il a pu vérifier ce fait par la nécropsie. Ainsi chez une malade âgée de soixante ans, qui avait perdu la vue de l'œil droit et dont le champ visuel était sensiblement rétréci, il a pu voir à l'ophtalmoscope des membranes bleuâtres ondulées et flottantes. Après avoir énuclé cet œil, il a pu constater que la membrane hyaloïdienne était détachée en entonnoir dans toute son étendue pendant que la rétine et la choroïde étaient normales.

Si l'on examine les travaux les plus récents d'ophtalmologie, on est frappé de voir combien l'étude de cette affection a été négligée, et, pour ne citer qu'un ouvrage, Atlas de Jaeger, traduit et commenté par Wecker[3], on se convainc combien la symptomatologie en est peu connue.

1. *Arch. f opht.* bot XV, abth. II, 1869, p. 1
2. *Knapp arch. f. opht.* bd, XVIII, abth. I.
3. Jaeger et Wecker, *Traité des maladies du fond de l'œil* et Atlas d'ophtalmoscopie, p. 49.

Ces auteurs disent : « Au point de vue clinique les décollements du corps vitré ne présentent encore guère de signes caractéristiques; on n'en soupçonne la présence, que lorsqu'un décollement de la rétine a déjà, comme cela ne tarde pas généralement d'avoir lieu, suivi celui du corps vitré et que les plis de la rétine détachée tremblotent avec une certaine facilité aux moindres secousses de l'œil ».

Ces auteurs ne considèrent donc le décollement de la hyaloïde que comme une complication du décollement rétinien, ce qui me paraît complètement erroné, car dans le cas de M. Knapp, comme dans ceux que j'ai observés jusqu'ici la rétine reste complètement intacte et à sa place.

Jusqu'à présent, j'ai eu l'occasion d'observer cette maladie cinq fois, et dans tous les cinq cas elle s'est développée d'une manière spontanée dans les yeux atteints d'une myopie extrêmement forte. La première de mes observations se trouve résumée dans mon *Traité des maladies des yeux* (2e éd., 1875, p. 535), j'en extrais ici un petit résumé.

Observation I.

M. G., âgé de soixante-sept ans, myope et atteint à l'œil gauche d'un décollement général de la rétine après une opération de cataracte, fut pris d'un affaiblissement de la vue de l'œil gauche au point qu'avec le verre n° 3 concave il pouvait à peine lire les caractères n° 2 de l'échelle typographique. Son champ visuel était rétréci concentriquement au point qu'il ne voyait que sur une surface de 6 centimètres de large sur 15 centimètres de long. Avec l'examen ophtalmoscopique j'ai pu constater, en présence de MM. Daguenet, Paul, Miard et Morel, que la choroïde était atrophiée sur une large surface autour de la papille et qu'à la distance d'un diamètre de la papille on remarquait une ombre ou ligne circulaire grisâtre, qui entourait presque tout autour la papille.

Voici deux autres observations bien plus complètes que la première et qui présentent les mêmes caractères mais bien plus accentués. Elles prouvent combien cette affection diffère du décollement de la rétine, avec lequel pourtant elle a beau-

coup de ressemblance, tant au point de vue ophtalmoscopique, qu'en ce qui concerne les symptômes fonctionnels.

Observation II.

M. M., âgé de cinquante ans, employé de bureau demeurant à Paris, vint me consulter le 21 septembre 1876 pour un affaiblissement de la vue de l'œil droit, survenu d'une manière presque subite une semaine auparavant. Sa vue était toujours très fortement myope, et depuis de longues années il portait des lunettes de 14 Dioptries concaves. A l'examen, j'ai constaté que la dureté de l'œil malade était légèrement augmentée, la pupille paraissait moins mobile que dans l'œil sain. L'acuité visuelle était sensiblement diminuée et le malade pouvait lire difficilement le n° 2 de l'échelle typographique. Il m'avait déclaré que tous les objets lui paraissaient ondulés, diffus et comme noyés dans l'eau. Le champ visuel de cet œil étant diminué concentriquement surtout du côté nasal, il n'était en général conservé que sur une étendue de 25 centimètres dans le diamètre horizontal et de 12 centimètres dans le vertical. Les couleurs sont très bien perçues. *Examen ophtalmoscopique.* — Par le simple éclairage du miroir on aperçoit de larges atrophies choroïdiennes péripapillaires qui se confondent avec le staphylome postérieur.

A la distance d'un diamètre de la papille on constate un arc de cercle grisâtre qui contourne la papille dans les deux tiers de sa circonférence et toujours à la même distance. Cette tache semilunaire se présente avec des contours bien tranchés à sa face externe, tandis qu'elle paraît diffuse à sa face interne qui regarde la papille. En même temps elle présente une saillie de sorte que les vaisseaux rétiniens forment un crochet au niveau de ce cercle noir.

Par moments la rétine paraît plus distincte, et dans d'autres moments elle est un peu voilée au voisinage de la papille.

Lorsqu'on fait mouvoir la lumière de haut en bas et de droite à gauche, on voit la tache grisâtre semilunaire se déplacer beaucoup plus que la papille et la rétine, ce qui prouve que cette tache circulaire se trouve à un niveau différent de la rétine, beaucoup plus près du cristallin.

C'était en effet selon toute vraisemblance la membrane hyaloïdienne refoulée en avant par un liquide séreux.

Examinons en effet ce cas comparativement avec des maladies qui nous sont connues, et voyons s'il existe une autre affection qui puisse donner lieu à des phénomènes analogues.

Incontestablement nous devons penser au décollement de la rétine; d'abord, parce que les symptômes fonctionnels de ces deux affections se ressemblent beaucoup; et ensuite parce que l'inégalité du niveau et la disposition des vaisseaux en crochet à l'endroit de la tache semilunaire peuvent les faire considérer comme des vaisseaux rétiniens soulevés par le fait même de son décollement. Mais le décollement de la rétine s'étend toujours jusqu'à la partie périphérique et puis la rétine décollée ne se présente pas sous forme bosselée globuleuse, mais elle forme des plis et des stries blanchâtres caractéristiques de la maladie, ce qui n'existe pas ici : tout au contraire, la forme bosselée peut être le résultat du refoulement de la membrane hyaloïdienne. C'est par l'effet de la réfraction qu'on peut expliquer les crochets fermés par les vaisseaux. On voit en réalité facilement le corps globuleux transparent devant la rétine et qui subit des déplacements beaucoup plus rapides que le reste du fond de l'œil, ce qui prouve que cette partie se trouve beaucoup plus en avant. L'histoire du malade que je vais présenter tout à l'heure est tout à fait conforme à celle que nous venons d'analyser, mais elle a un degré supérieur : la saillie de la tumeur au-devant de la rétine est plus grande et l'affaiblissement de la vue est plus marqué. La maladie s'est déclarée d'une manière spontanée et dans les deux yeux très fortement myopes, le malade se servant de verres concaves et depuis fort longtemps.

Voici cette observation.

Observation III.

M. M., âgé de cinquante-cinq ans, menuisier en voitures, demeurant à Passy, vint me consulter pour la première fois pour un affaiblissement de la vue qui lui était survenu à la suite d'un accident très grave de voiture. Une charrette l'avait renversé, lui avait passé à travers le corps; deux

mois après, sa vue s'est affaiblie d'une manière très rapide et elle continue à baisser. Il a été toujours très myope et depuis l'âge de dix ans il portait les lunettes de 12 Dioptries concaves; à l'âge de vingt ans il a pris le n° 16 D., puis il est descendu au n° 18 D., dont il se sert depuis.

Les yeux sont durs; les pupilles conservent une dilatation moyenne et réagissent très bien à l'action de l'atropine. L'acuité visuelle est très notablement diminuée au point que de son œil gauche, qui était toujours son meilleur œil, il lit difficilement le n° 5 de l'échelle typographique. Son champ visuel est rétréci en dedans à 15 centimètres; dans tous les autres sens le rétrécissement est bien moindre.

A l'examen ophtalmoscopique, les deux yeux présentent la même apparence, mais à des degrés différents. Ce sont des yeux atteints d'atrophies choroïdiennes très étendues. Mais lorsqu'on veut examiner la papille soit de l'un, soit de l'autre œil, on se trouve gêné par une sorte de voile grisâtre transparent qui s'arrête non loin de la papille sous forme d'une ligne grisâtre bien tranchée. Avec les mouvements de l'œil ou du miroir, on constate que ce voile avec son bord tranché se déplace plus que les parties périphériques du fond de l'œil. Les vaisseaux de la papille ne subissent presque pas de modification dans leur direction, si ce n'est au bout du contour grisâtre. Là ils se perdent presque complètement et ne peuvent être suivis que dans une direction toute différente, où ils sont devenus aussi beaucoup plus petits de volume. Cette disposition n'existe pas dans les vaisseaux qui se rendent en bas. La papille est mal distincte à cause de ce nuage. Pour compléter l'histoire de ce malade, on peut ajouter que le cristallin est trouble principalement dans ses couches postérieures.

Depuis l'accident le malade ne peut presque pas se conduire tout seul. Mais il peut encore distinguer assez facilement les objets de près.

Si on compare ces différentes observations entre elles, on voit qu'elles se ressemblent complètement et la différence n'existe que dans le degré de leur développement. S'il existe une légère ressemblance entre cette maladie et le décollement de la rétine, on reconnaît facilement que ce n'est point la même maladie; d'autre part, je ne connais aucune maladie qui y ressemble. Ainsi, par voie d'exclusion d'abord, de même que par l'apparence vitrée et globuleuse qu'elle présente,

nous devons admettre qu'il s'agit ici d'un décollement de la membrane hyaloïdienne.

Voici les symptômes que présente en résumé cette affection et d'après lesquels on pourra faire son diagnotic dès son début.

1° La maladie survient dans les yeux très fortement myopes chez des individus qui emploient des verres de dix-huit à vingt dioptries.

2° Des atrophies choroïdiennes généralisées occupent généralement le segment postérieur de l'œil.

3° A la suite de l'opération de la cataracte, avec une perte considérable du corps vitré, le décollement de la hyaloïde peut se déclarer sans qu'on y trouve des atrophies choroïdiennes.

4° La maladie survient d'une manière rapide.

5° Le champ visuel se trouve diminué concentriquement, mais d'une manière beaucoup plus marquée du côté nasal.

6° L'acuité visuelle est diminuée; les objets paraissent ondulés et comme noyés dans l'eau.

Pour compléter l'histoire de cette maladie, je dois ajouter encore quelques mots au sujet du pronostic et du traitement.

Le pronostic du décollement hyaloïdien est on ne peut plus grave, car il peut amener un décollement de la rétine et une cécité absolue.

Mais si l'on prend en considération la rareté relative de la maladie, et la localisation presque circonscrite à une partie du segment postérieur de l'œil, on peut, jusqu'à un certain point, considérer ce mal comme relativement moins grave, d'autant plus que les complications rétiniennes dans cette maladie, le décollement de la rétine, sont relativement moins fréquentes qu'on ne pourrait s'y attendre au premier abord. Le liquide qui s'accumule, en effet, entre la rétine et la membrane hyaloïdienne décollée, sert de support à la membrane nerveuse, et empêche la propagation de la maladie.

Le décollement de la membrane hyaloïdienne est surtout à craindre dans les opérations oculaires, et notamment dans l'extraction de la cataracte. Il faut avouer que nous ne le ren-

contrens pas souvent dans cette opération, mais dans les yeux fortement myopes, dans ceux surtout où la choroïde se trouve atrophiée, détruite dans tout le segment postérieur du globe, et lorsqu'on trouve une atrophie choroïdienne généralisée, avec le corps vitré liquéfié, l'extraction de la cataracte peut donner lieu à une sortie du corps vitré en une quantité plus ou moins grande. Cet accident, qui généralement est dangereux pour le résultat définitif de l'opération de la cataracte, peut amener dans des yeux fortement myopes, atteints d'atrophies larges choroïdiennes, un décollement plus ou moins large de la membrane hyaloïdienne avec toutes ses conséquences.

Si l'opération de la cataracte peut donner lieu à un décollement de la membrane hyaloïdienne et consécutivement à une diminution notable de l'acuité visuelle, tout traumatisme du globe oculaire peut prédisposer à cette altération, si préalablement cet organe a subi une désorganisation des membranes internes de l'œil, et si dans tout le segment postérieur du globe la choroïde a été détruite lentement et progressivement pendant de longues années précédemment au traumatisme. On voit surgir après le traumatisme un trouble visuel particulier, envahissant plus spécialement le centre visuel et les parties voisines, tandis que dans la périphérie le champ visuel se conserve pendant longtemps intact. Si l'on ajoute alors à ces symptômes un peu anormaux, les signes ophtalmoscopiques que l'on découvre facilement dans les parties postérieures du corps vitré, on n'hésitera pas alors à reconnaître les signes caractéristiques de la maladie, qu'elle soit peu développée ou qu'elle occupe toute l'étendue de la région postérieure du corps vitré.

Traitement. — Il serait dangereux d'abandonner la maladie à sa marche habituelle, car elle peut entraîner, comme nous l'avons dit plus haut, un décollement plus ou moins étendu de la rétine et compromettre ainsi la vue en totalité et pour toujours.

C'est en présence de dangers pareils que j'avais songé, il y a longtemps déjà, de pratiquer une ponction scléroticale,

ayant pour but de déchirer la poche hyaloïdienne et de la mettre en communication avec la cavité hyaloïdienne elle-même. L'occasion ne s'est présentée à moi pour pratiquer cette opération, qu'il n'y a que quelques semaines, et le résultat que j'ai pu obtenir jusqu'à présent me prouve, d'une manière des plus frappantes, que c'est dans ce procédé opératoire que nous *trouverons* la guérison du mal.

Voici comment j'ai procédé dans un cas de décollement hyaloïdien circonscrit :

Après avoir anesthésié le globe de l'œil à l'aide de la cocaïne, et dilaté fortement la pupille, j'ai attiré fortement le globe de l'œil en dedans; puis j'ai enfoncé mon aiguille à divisions, aiguille serpette, entre le droit externe et le droit inférieur, très profondément dans l'intérieur de l'œil. A ce moment, après m'être assuré, à l'aide de l'examen ophtalmoscopique, que l'aiguille était implantée dans la membrane décollée, je l'ai fait promener de haut en bas et de droite à gauche, déchirant ainsi tout ce qui s'est trouvé sur son passage.

Quelques petites hémorragies intra-oculaires s'en sont suivies; pendant plus de quinze jours, l'œil resta rouge et injecté.

Aujourd'hui, six semaines après l'opération, l'œil n'est plus enflammé, le fond s'éclaircit, l'œil commence à percevoir les gros objets et à compter les doigts, et il y a tout lieu d'espérer que le résultat définitif sera satisfaisant.

Le malade est soumis au traitement dérivatif et antiphlogistique ; il continue à instiller dans l'œil les collyres mydriatique et myotique alternativement, et si je juge par les symptômes, tels qu'ils s'observent actuellement, il y a tout lieu de croire que la vision sera améliorée et que l'opération de division appliquée au décollement hyaloïdien pourra être considérée comme une méthode réellement utile dans le traitement de cette affection.

Dr GALEZOWSKI.

RECHERCHES
SUR
LA FONCTION VISUELLE DE LA RETINE
ET DU CERVEAU

PAR

Le professeur A. ANGELLUCCI
(Traduction par le Dr O. PARISOTTI)

(Suite[1])

CHAPITRE II

SOMMAIRE-CRITIQUE DES RÉACTIONS DE LA RÉTINE ET LEUR RAPPORT AVEC L'ACTE DE LA VISION

Dans les rétines qui restent à l'obscurité la lâcheté extrême de cohésion, la distension des éléments contractiles, qui est au maximum, nous représentent l'état de repos absolu. L'espace lymphatique des grains externes est plus droit, mais il se déverse entre les bâtonnets, les cônes et les prolongements de la cellule épithéliale une quantité de liquide beaucoup plus grande que lorsque la rétine est exposée à la lumière, et ce liquide remplit alors le vide qui est laissé entre deux bâtonnets, la distension du cône, qui se prolonge jusqu'à la base de la cellule pigmentée. Le plus grand afflux du liquide nourricier et le contact plus intime qu'il affecte avec les surfaces des éléments ne sont pas, sans doute, chose fortuite, mais qui est destinée à réparer les pertes produites par l'action de la lumière. C'est sans doute à une hypernutrition des éléments qu'il faut rapporter la production du rouge rétinien et la coloration plus intense de la lutéine des gouttelettes huileuses; le liquide nourricier n'agit pas directement, mais par l'intermédiaire du rouge rétinien, en augmentant le pouvoir physiologique des parties (épithélium pigmenté), qui servent à la formation du rouge.

Dans les rétines où l'élément visuel entre en action, la

1. Voir le numéro de janvier 1889.

quantité de liquide qui circule entre les éléments est moindre: une quantité plus grande aurait été inutile, parce que l'élément au moment où il fonctionne ne se nourrit pas. A l'affaiblissement de la nutrition correspond une période de fonction normale, suivie d'une autre période où la fonction s'émousse et s'épuise.

On a vu que chaque élément de la triade rétinienne possède une manière spéciale de répondre à la stimulation lumineuse; même la contraction de la cellule épithéliale de la rétine n'est pas un fait spécial, car les cellules épidermiques de la grenouille se contractent, elles aussi, sous l'influence de la lumière. L'écrasement du bâtonnet et l'augmentation de son diamètre transversal sont indépendants des contractions de la cellule épithéliale, et ce serait une erreur que d'attribuer à ces changements de forme dans le bâtonnet la descente du cône, car le cône se contracte parfaitement lors même qu'on ne voit aucune trace de réaction dans la cellule et dans le bâtonnet (cela arrive sous l'action de la lumière de la bougie continué pendant cinq minutes), ou bien on peut trouver le cône descendu, la cellule contractée, le pigment descendu, ainsi qu'il arrive lorsque la rétine est influencée par voie réflexe par la lumière, qui a éclairé seulement le dos d'une grenouille.

La décoloration du rouge rétinien n'a rien à voir avec les mouvements de la triade rétinienne, y compris le maximum de contraction du bâtonnet; ainsi dans les rétines qui ont été sous l'influence de l'électricité et de la chaleur, le pourpre visuel ne présente aucune altération dans le bâtonnet contracté *au maximum*. Dans les rétines des grenouilles vivantes exposées à la lumière et gardées après dans l'obscurité, on observe un synchronisme frappant entre la contraction réactive des éléments, surtout des bâtonnets et de la cellule épithéliale, et la décoloration de la rétine, le renouvellement du rouge rétinien, et la distension *maxima* de la cellule épithéliale, du cône et du bâtonnet. La descente du pigment est en effet complète, en extension, dans les rétines des grenouilles exposées à l'action d'une lumière intense, mais non

en intensité; après cinq minutes le bâtonnet est déjà bien contracté; il reste encore des traces sensibles du rouge rétinien décoloré. Après dix à quinze minutes la rétine est complètement décolorée, tandis que le bâtonnet et la cellule ont atteint le maximum de contraction. La régénération du groupe visuel à l'obscurité est plus tardive; on en trouve des traces après une demi-heure, elle est complète après une heure et demie à deux heures; dans le même délai l'ascension du pigment est presque complète en totalité dans le tiers supérieur des prolongements et la distension du bâtonnet. La coïncidence de ce dernier fait est sans doute en rapport avec la plus grande activité de nutrition pendant la distension des sections contractiles de la rétine.

Etant bien établi que des excitations de différentes espèces qui frappent le corps d'une grenouille agissent en stimulant par voie réflexe sur les éléments rétiniens, il s'ensuit que la stimulation produite par la lumière sur une seule des rétines se fait sentir par voie réflexe sur l'autre; et cela en accord avec la connaissance du centre de réflexion, auquel la stimulation périphérique est indispensable, de quelque côté qu'il puisse d'ailleurs provenir.

L'analyse de l'influence exercée par la lumière d'une couleur sur les éléments de la rétine frappée directement ou sur les éléments correspondants de l'autre rétine, nous amène à apprécier la valeur qu'on doit attribuer aux réactions spécifiques des éléments visuels de la rétine à la lumière blanche et chromatique et aux couleurs.

Il est bien logique avant tout d'en venir à la conclusion que les mouvements de réaction des éléments de la rétine sont assez puissants pour donner une impulsion periphérique sur le centre capable de réagir à cette stimulation. On doit faire ressortir ensuite l'impulsion descendante qui va, dans cette occasion, du cerveau aux éléments de la rétine.

Pour chaque couleur qui agit sur la rétine nous avons une image différente de réaction de la part des éléments; cela fait supposer que chaque mouvement de réaction est le produit d'une impulsion qui est spéciale et qui agit sur le centre

d'une manière spéciale. Les faits sont en harmonie avec cette hypothèse parce que le mouvement réflexe dans la triade de l'œil non influencé reproduit exactement dans tous les cas l'image du mouvement qui a été exécuté par le centre. Il est après cela de toute évidence que l'impulsion périphérique qui a lieu sur la rétine est ressentie par le centre dans toutes ses variétés et modalités.

Il me semble aussi clair que le point de départ de l'impulsion rétinienne se trouve dans les éléments contractiles de la rétine, et que l'essence de ces impulsions consiste dans les réactions propres à ces éléments. Le travail qui s'accomplit par voie réflexe dans les éléments rétiniens nous décèle la manière dont la rétine se comporte vis-à-vis de la stimulation. Or nous trouvons que la réaction se manifeste avec une image tout à fait identique aussi bien lorsque la rétine est frappée directement (lumière, couleurs) que lorsque l'action a lieu par voie réflexe. Il résulte de tout ce que nous connaissons sur le mécanisme d'origine du mouvement réflexe, que le même effet qui est donné à la périphérie par la stimulation du centre, peut à son tour devenir cause et agir sur le centre lorsqu'il est produit par d'autres causes.

On peut pourtant affirmer sans crainte d'erreur que lorsque les lumières et les couleurs agissent sur les éléments de la rétine, le centre prend part aux impressions qui ont frappé l'organe visuel périphérique. Cette conclusion va très bien avec l'axiome de physiologie, que l'excitation d'un nerf spécifique et d'un organe périphérique de sens, donne un effet qui est la fonction propre du nerf et de l'organe excité.

Wagner, Valentin, Wintschgau ont remarqué le goût alcalin, acide, amer en pressant en différentes manières les divers endroits de la langue. Volta remarqua au point de la langue où on plaçait l'anode un goût acide, le goût était alcalin au point du katode. Ritter a remarqué une odeur ammoniacale dans les narines près du point d'application du pôle négatif, et l'odeur de substance acide lorsqu'on appliquait au contraire le pôle positif. Duchenne en plaçant un pôle sur la nuque et l'autre sur le conduit auditif externe

ressentit un goût métallique et des sensations auditives variées. Volta avait la sensation de bruits et de sifflements énergiques lorsqu'il électrisait les deux conduits auditifs externes.

Helmetz a trouvé que le phosphène lumineux pour le courant descendant est plus énergique lors de l'ouverture, qu'au moment de la fermeture; c'est le contraire pour le courant ascendant; la sensation donnée par la première est d'un disque bleu clair sur un fond rouge sombre, pour la seconde d'un disque obscur sur un champ blanc violacé.

La réaction des éléments rétiniens à la lumière blanche est une preuve plus directe et plus démonstrative que celles que nous avons données jusqu'à présent de l'importance qu'on doit attribuer dans l'acte de la vision aux réactions de la rétine que nous venons de décrire; une autre preuve, mais d'une valeur inférieure, nous est fournie par les réactions aux couleurs et aux lumières spectrales. Supposons que le centre perçoive la lumière blanche comme telle, grâce à l'impulsion qui est donnée à la périphérie par un mouvement déterminé des éléments rétiniens, pour que la même sensation de lumière soit produite subjectivement par des stimulations d'autre genre, il faut que ces stimulations agissent sur les mêmes éléments rétiniens et de la même manière que la lumière.

Dans le cas spécial cela est d'une exactitude absolue. Chaque fois que la pression, l'électricité ou une autre cause quelconque fait surgir les phosphènes, on rencontre de la part des éléments rétiniens la même réaction qui est excitée par la lumière agissant directement.

Les expériences d'Helmetz démontrent que pour avoir des sensations endoptiques de couleurs différentes, on a besoin de différentes modalités de stimulation électrique sur l'appareil visuel périphérique. A cette observation correspondent parfaitement la manière de réagir de la rétine aux couleurs qui est différente pour chacune d'elles.

Les phénomènes de l'audition colorée sont trop peu connus pour qu'on puisse s'en servir à l'appui de notre thèse; si

toutefois nous pensons que le son stimule chez les grenouilles le centre de réflexion de la rétine, nous pouvons nous expliquer comment ils se perdent chez l'homme, pour les différentes impressions auditives des actions réflexes correspondantes sur les éléments visuels, et par conséquent la vision subjective tantôt d'une, tantôt d'une autre couleur. Le mécanisme de ce phénomène ainsi interprété, on le retrouve chez l'homme aussi dans un groupe de faits, qui portent le nom d'excitations sympathiques, pour lesquels il faut admettre que l'excitation parvenue au centre par une voie sensitive, se réfléchit sur un autre nerf des sens; ainsi la vue de surfaces lumineuses étendues provoque chez certaines personnes un chatouillement aux narines; d'autres accusent une impression de froid le long du dos lorsqu'ils entendent des sons aigus.

Il est donc bien à propos de rappeler ici que quelques substances chimiques, naphtaline, strychnine, ont, sur les éléments contractifs de la rétine de la grenouille, la même influence que l'électricité et la lumière. Il est très probable que la nicotine agit de la même manière, et que les sensations subjectives de lumière chez les intoxiqués par cette substance (phosphènes) sont l'effet de cette action spéciale.

L'érithropsie pourrait-elle aussi être expliquée par un état anormal des éléments contractiles de la rétine. L'examen des causes qui provoquent la sensation subjective du rouge est de nature à faire paraître très vraisemblable l'origine périphérique de ce phénomène. On le sent survenir dans quelques circonstances de lumière et dans la papillite (Szili); on l'observe communément chez les opérés de cataracte, à la suite d'un travail prolongé ou d'éblouissement (Purtscher), il accompagne les contractions spasmodiques de l'appareil de l'accommodation.

A présent qu'on a donné aux éléments de la couche neuro-épithéliale de la rétine une importance, qui fait considérer l'acte de la vision comme subordonné à leur activité spécifique et que nous avons désigné la nature de cette activité, il faut aborder la discussion du mécanisme d'activité fonctionnelle des éléments en question.

Boll, dans son dernier travail, avait entrepris une polémique avec W. Müller, qui enlevait tout rôle dans la fonction visuelle au membre articulaire externe des bâtonnets. Il attribuait la plus grande importance au protoplasme du membre interne du bâtonnet, qu'il appelait cellule visuelle. L'existence de deux segments dans la cellule visuelle est très probable *à priori;* de ces deux, l'un est destiné à changer les ondes lumineuses en excitation, l'autre, à transmettre la sensation.

D'après Müller, la première de ces fonctions appartient au segment des membres internes (ellipsoïde) qui sépare le membre cuticulaire du bâtonnet du membre myoïde. Le segment ellipsoïde ne serait autre chose qu'une modification du protoplasme du segment myoïde qu'il appelle sensible. L'opinion de Boll au contraire est que les membres externes des bâtonnets sont le point d'activité physiologique dans la fonction visuelle, le siège exécutif de la sensation de lumière. Il est amené à cette conclusion surtout par le fait que le rouge rétinien se trouve dans les bâtonnets.

Il attaqua à outrance l'hypothèse de Müller. Je respecte dit-il, en se servant de l'expression de Schultze, le protoplasme, je le regarde cependant comme un roi constitutionnel qui règne sans gouverner. En effet, l'étude approfondie des actes physiologiques a fait naître la conviction que, dans les organismes supérieurs, les propriétés physiologiques spéciales (contractilité, sécrétion, sensation de lumière) ne dépendent pas en général du protoplasme, mais de parties anatomiques élémentaires spéciales, qui, ayant leur origine du protoplasme, en diffèrent toutefois constamment et essentiellement par leur forme définitive et par leurs attributions physiologiques.

Deux faits qui n'étaient pas connus de Müller me forcent de m'éloigner de sa manière de voir; ce sont les réactions physiques et chimiques de la cellule épithéliale et du membre externe du bâtonnet et du cône, la contraction des membres myoïdes des cônes et des bâtonnets. Étant donné le premier de ces deux faits, il ne nous est pas permis de ne pas reconnaître à la cellule épithéliale, au cône et au bâtonnet cuticu-

laire, la propriété d'être impressionnés par la lumière; l'autre fait, la contraction du membre myoïde, est une preuve trop évidente d'une fonction supérieure à la transmission d'une réaction; je crois qu'il est un des facteurs du mécanisme par lequel l'onde lumineuse se change en excitation.

Dans le travail de réaction de l'élément de la couche neuro-épithéliale, il est difficile d'établir si chacun des trois éléments a une fonction qui diffère de celle des autres et si chacune des sections dont se composent les bâtonnets et les cônes possède les mêmes attributions.

Bien que la cellule épithéliale communique seulement médiatement avec les fibres du nerf optique, elle est un élément nécessaire pour la régénération du rouge rétinien. C'est par son intermédiaire que la couche neuro-épithéliale forme un tout continu, car c'est elle qui comble les espaces entre les expansions cylindriques des bâtonnets et des cônes. Que la cellule épithéliale soit nécessaire pour l'acte de la vision, cela est démontré aussi par la position anatomique des bâtonnets et des cônes qui sont tournés vers la cellule et avec une direction opposée à celle du rayon de lumière qui va frapper la rétine. La cellule épithéliale se contracte sous l'action de la lumière; et une bonne partie de sa base pigmentée descend jusque près de la limitante. Ce fait est non seulement l'indice d'un acte physiologique de protection qui tend à mitiger la puissance excessive de la lumière, mais il fait aussi croire que la cellule épithéliale, par sa contraction, concourt à l'acte physiologique qui résulte de l'activité spécifique des trois autres éléments de la couche neuro-épithéliale. Bien que le synchronisme de réaction de la cellule et du bâtonnet soit un argument en faveur de l'hypothèse que ces deux éléments ont le même degré d'impressionnabilité vis-à-vis de la lumière, tandis que celle du cône est de beaucoup plus élevée, il n'est pas toutefois vraisemblable que chaque élément de la triade ait une mission physiologique spéciale.

Nous pourrions sans doute nous expliquer pourquoi la rapidité de réaction est tellement développée dans le cône, si l'activité et l'acuité visuelle devaient être en raison directe

de cette même rapidité. Cependant cela ne suffit pas pour nier la participation des deux autres éléments visuels dans la production de l'impulsion visuelle périphérique, qui doit nécessairement être la résultante des faits qui se développent dans leur substance.

Il est difficile d'établir si chacun des deux segments du bâtonnet et du cône réagit de la même manière à l'action de la lumière, il est cependant de toute vraisemblance que les segments modifiés sont beaucoup plus sensibles à la lumière. Cela ressort des lois qu'ont fixé à leur égard Schultze et Boll, ainsi que du fait que leur existence serait absolument sans raison s'ils n'avaient pas tout au moins le but de renforcer l'impression que produit sur l'élément la stimulation de la lumière. La contraction des sections nerveuses serait par conséquent un acte secondaire, produit par l'impulsion qui leur viendrait du membre modifié; nous en trouvons une preuve dans la contraction presque instantanée du membre myoïde à la lumière. La contraction du membre myoïde est, elle aussi, indispensable à la réaction fonctionnelle, car sans elle non seulement il ne se ferait pas de contraction des membres modifiés et de la cellule épithéliale sous la dépendance des excitations réflexes, mais il manquerait aussi un facteur à l'ensemble de circonstances, qui sont la cause du phosphène lumineux et de la sensation objective de la lumière.

Après m'être arrêté longuement sur les réactions de la couche neuro-épithéliale à la lumière, je sens le devoir d'examiner si ces mêmes réactions sont de nature à rendre compte de quelques phénomènes visuels; il est en effet le but de toutes les recherches sur la physiologie de la rétine, de savoir si les résultats auxquels on arrive se prêtent à l'explication des phénomènes de la vision. Cependant toute théorie sur la vision, quel que soit le nombre de faits qu'elle peut invoquer à son appui, aura toujours une base dans les hypothèses; il est trop optimiste l'espoir de ceux qui espèrent qu'on arrivera à une démonstration palpable de la genèse des différents actes visuels, et surtout du contraste simultané et suc-

cessif. Il faut par conséquent avoir recours aux hypothèses lors même qu'on recherche l'explication des phénomènes visuels dans les énergies spécifiques de la couche neuro-épithéliale de la rétine : on a cependant là un avantage de savoir que l'interprétation a son point de départ dans un fait établi et qu'on peut démontrer facilement.

Les points cardinaux de l'hypothèse de Young et de Hering pour la vision de la lumière et des couleurs sont dans les hypothèses. Déjà depuis l'époque de Schultze la physiologie morderne a déplacé le champ d'activité de la rétine en le mettant dans la couche neuro-épithéliale et non dans les fibres du nerf optique où le faisait siéger Young; les découvertes récentes n'ont fait que confirmer de plus en plus cette opinion. Dans le cas particulier, ce serait une *petitio principii* que de vouloir admettre trois facteurs anatomiques de pouvoir physiologique différent; un seul d'entre eux qui soit impressionné d'une manière différente par chaque stimulation peut, lui tout seul, donner la sensation d'une impression visuelle quelconque.

La découverte du rouge rétinien, c'est-à-dire d'une substance qui réagit à la lumière, et qui ne se trouve pas dans les fibres du nerf optique, ne peut pas être mis à profit par la théorie de Young. Quelques auteurs ont voulu y voir l'existence d'une substance visuelle; c'est là la théorie de Hering (Landolt-Wecher). Je ne partage pas leur enthousiasme; le rouge rétinien ne présente aucune trace d'assimilation pour les couleurs noire, verte et bleue, ni de dissimilation pour le blanc, rouge et jaune; bien au contraire, le rouge rétinien reproduit par l'obscurité est rapidement détruit par l'action de la lumière verte et bleue, sa résistance est beaucoup plus considérable contre la lumière rouge et jaune, et il devient blanc sous l'action de la lumière blanche; ce rouge rétinien ne se trouve pas dans les cônes. La théorie de Hering qui se base sur la réaction différente de trois substances chimiques est susceptible de la même objection. La pratique n'a pas tardé à montrer le côté faible de ces théories de spécification; la théorie de Young ne pouvant pas donner la raison de

l'acuité pour le violet dans certains cas, tandis que la sensation de la lumière blanche est conservée; en admettant la théorie de Hering on ne pouvait pas s'expliquer la conservation du rouge et du bleu, le violet étant perdu.

La théorie des réactions des éléments de la couche neuro-épithéliale place dans cet élément une réaction spéciale sans restriction à toute influence lumineuse ou chromatique.

Dans l'explication des faits de persistance primaire, la théorie d'Hering s'exprime de la sorte : lorsque sous l'impression d'une forte lumière nous entrons dans un endroit obscur, nous ne voyons pas. Cela est dû à la faible dissimilation. tandis qu'il se forme avec grande énergie le matériel d'assimilation qui produit l'obscurité. Après quelque temps, on commence à voir plus clair, parce que l'excédent du matériel assimilable commence à augmenter la faculté de dissimilation à tel point que les excitations subjectives légères qui ne cessent jamais, produisent une clarté subjective, la lumière propre de la rétine. L'interprétation de Young charme davantage par sa plus grande simplicité, il faut à la fibre vibrante plus de temps pour se mettre au repos que pour entrer en vibration; par conséquent elle sera capable de réagir à des stimulations minimes, seulement quelque temps après avoir ressenti une stimulation intense. La théorie de Young, admettant que l'obscurité est le repos absolu, évite la difficulté que présente l'explication du fait, que le rétablissement de la vision tarde en passant de la lumière à l'obscurité plus que dans le cas opposé.

L'explication la plus vraissemblable de ce fait se trouve surtout dans une particularité de la migration des granulations du pigment rétinien le long des bâtonnets et des cônes. Il est bon de rappeler ici que la contractilité, la sensation de lumière ne tiennent pas au protoplasme, mais bien à des parties anatomiques élémentaires spéciales, qui, tout en provenant du protoplasme, s'en différencient essentiellement par la forme définitive et par leurs attributions physiologiques. Après cela il ne peut pas être mis en discussion que le membre cuticulaire est la partie la plus sensible à la lumière

et que la lentille du bâtonnet et du cône possède cette même sensibilité plus exquise que le membre myoïde.

Lorsque, après être resté longtemps dans l'obscurité, nous passons à une lumière intense, nous commençons, seulement après quelques instants, à nous apercevoir de la présence des objets; la lumière nous éblouit pendant quelque temps, après nous nous habituons de plus en plus à l'ambiant et nous arrivons à ne plus en ressentir aucune gêne. Tous ces points sont la preuve incontestable de l'existence d'un moyen qui permet à la membrane visuelle de se faire à la lumière. Ce moyen est selon toute probabilité le pigment de la rétine, mais non le grain fixe qui est à la base de la cellule pigmentaire; mais les grains doués d'un mouvement de migration à travers les bâtonnets, grains qui se chargent d'absorber l'excès de lumière qui frappe la couche sensible de la rétine.

Le rétrécissement de la pupille sous l'influence de la lumière ne suffit pas à neutraliser l'éblouissement, car le rétrécissement ne dure qu'un temps quatre ou cinq fois plus court que l'éblouissement. Si l'éblouissement devait être mitigé exclusivement par le pigment fixe de la cellule épithéliale, l'éblouissement devrait cesser aussitôt effectué le rétrécissement de la pupille; au contraire, le temps qui s'écoule entre la contraction de l'iris et l'adaptation à la lumière est absolument le temps nécessaire à la migration du pigment qui va protéger la couche contractile contre l'action excessive de la lumière. Le mouvement de la triade pour la perception de la lumière a déjà précédé, mais la lumière nous blesse jusqu'à ce qu'il nous fournisse le moyen qui mitige son intensité trop vive.

Pendant les premiers moments du passage d'une lumière intense à l'obscurité incomplète, l'ambiant est pour nous absolument obscur; l'iris est déjà dilaté et cependant nous tardons quelques secondes, et jusqu'à une ou deux minutes si l'obscurité est profonde, avant de pouvoir nous rendre compte de tous les objets qui nous entourent; en prolongeant le séjour nous arrivons à saisir des détails minimes de clair obscur qui nous avaient échappé au premier abord. Ce n'est pas un sophisme que de rapporter le besoin d'un temps plus

long pour s'adapter à l'obscurité, à la difficulté qu'a le pigment à monter plus qu'à descendre. Quand nous entrons dans la semi-obscurité, le peu de lumière n'est pas capable d'exciter l'élément contractile modifié, absorbé qu'elle est en grande partie par le pigment qui laisse à peine à découvert la partie inférieure de l'élypsoïde du cône, tandis qu'il couvre complètement le protoplasme du membre externe du bâtonnet. Seulement le recul du pigment vers la base de la cellule enlève un diaphragme aux sections sensibles à la lumière, celles-ci peuvent être impressionnées par la lumière basse et donner la sensation du clair obscur.

On pourrait m'objecter qu'au lieu de trouver dans la migration du pigment rétinien un moyen d'adaptation à la lumière, la sensation d'éblouissement coïncide avec une position intermédiaire de l'élément entre la lumière et l'obscurité c'est-à-dire avec la position qui correspond à la réaction du clair obscur. Mais cette position est un fait normal; dans la semi-obcurité nous ne sommes pas éblouis, tandis qu'au contraire l'éblouissement est expression d'irritation, ainsi que nous le démontre l'observation journalière, quand il accompagne les états pathologiques de la rétine; en outre l'éblouissement augmente en proportion directe avec l'intensité de la lumière; il est en rapport avec l'augmentation d'excitabilité de l'élément.

Le retard imposé à la perception des objets lorsqu'on passe dans la semi-obscurité après une action prolongée de la lumière sur les éléments visuels, pourrait être expliqué par l'hypothèse que l'élément visuel pour se distendre et atteindre la position intermédiaire entre l'obscurité et la lumière a besoin d'un temps plus long que pour se contracter. Pour étayer cette hypothèse, il faut admettre que la sensation de lumière et couleurs a lieu quand il se passe dans les éléments le maximum de réaction à l'agent physique en question; on aurait de la sorte la sensation de l'obscurité lorsqu'il y a le maximum de distension de la couche neuro-épithéliale. Je crois au contraire, que, les mouvements de réaction à peine commencés, on ressent

déjà la sensation de la partie qui réagit, on doit la sensation de la lumière et des couleurs à un mouvement, la sensation de l'obscurité à la suspension de l'activité contractile de l'élément visuel. Le mouvement de distension maximum de la couche neuro-épithéliale n'a aucune importance pour la vision, elle est une accidentalité physiologique inhérente à la forme des éléments et qui est nécessaire pour leur nutrition.

En voulant en quelque sorte comparer le travail fonctionnel de la rétine à celui des autres organes des sens frappés par des stimulations intenses, tenant compte de l'observation générale que l'élément excessivement excité a besoin de repos pour s'adapter aux stimulations minimes, je suis porté à admettre pour la rétine aussi cette cause qui, jointe à la descente du pigment, empêche de percevoir immédiatement les objets dans la semi-obscurité. Je crois que nous devons en grande partie à la migration susdite la sensation délicate du clair obscur, car la couche visuelle reçoit de ce diaphragme, qui mitige l'action de la lumière intense, qui en reculant n'empêche pas la perception même d'un faible rayon, une espèce de gymnastique qui l'habitue à toutes les gradations de lumière, tandis que seulement, grâce à ce moyen de protection, il ne peut s'habituer aux impressions grossières et perdre de la sorte les plus délicates.

Cette hypothèse se trouve parfaitement en harmonie avec les résultats auxquels je suis arrivé par l'examen de deux individus albinos. J'ai trouvé chez eux l'acuité visuelle et le sens chromatique normaux; mais aussitôt après avoir placé devant leurs yeux un verre légèrement fumé, qui pour moi ne gênait pas du tout la vision, leur acuité visuelle tomba à 5/10. Le temps écoulé avant de voir en allant de la lumière à la semi-obscurité était pour eux plus long que pour moi. Dans ce cas la paresse de l'élément plaide en faveur de l'autre cause que nous venons de supposer pour expliquer la durée de l'adaptation à l'obscurité, sans exclure toutefois l'influence que peut exercer le pigment rétinien, parce que, chez les albinos, l'élément visuel se trouve dans une condition anormale, sa fonction étant très émoussée.

Un autre argument en faveur des idées exposées, nous le trouvons dans la manière dont se comporte la migration du pigment dans les rétines des vertébrés inférieurs. Chez les amphibies, les poissons, la migration du pigment est plus remarquable que chez les reptiles et chez les oiseaux, ce qui est en harmonie avec leur genre de vue. Les premiers ont en effet besoin de vivre dans les endroits peu éclairés et de passer ensuite à une lumière intense, tandis que les oiseaux et les reptiles amenés dans les endroits très sombres s'en trouvent mal. Une exception est à faire pour les oiseaux de nuit; chez ceux-ci, le mouvement de migration du pigment est plus développé.

En rapportant tous les phénomènes de la vision aux changements que nous avons décrits dans la rétine, on peut facilement se rendre compte de la possibilité qu'il se passe dans la rétine même des phénomèmes de lumière complètement en dehors de toute excitation par l'éther lumineux, tels que les photopsies, les phosphènes, etc.

Ce phénomène de clarté subjective a été considéré par Hering et par Helmetz comme une lumière propre à la rétine.

Le premier de ces deux auteurs n'y voit que le résultat des excitations légères subjectives, parce que l'excès du matériel assimilable augmente la faculté dissimilatrice; de sorte qu'il s'ensuit que nous ne pouvons jamais arriver à la sensation la plus profonde du noir, parce que la faculté de dissimilation augmente en même temps que la production du matériel d'assimilation.

L'existence d'une lumière ayant son origine dans la rétine même a été regardée aussi comme la conséquence de la fluorescence de l'œil, ses milieux ont en effet la propriété de retenir pendant quelque temps la lumière qui les traverse; or c'est une conséquence de la fluorescence du corps, leur phosphorescence, lorsqu'en enveloppant des effets chimiques ils émettent de la lumière diffuse dans tous les sens. Il n'y a pas dans la rétine des faits de phosphorescence. Cependant Monoyer[1] admet qu'un phénomène de fluorescence prolongé

1. *Bulletin de la Société des sciences naturelles*, Strasbourg, 1868.

amène un certain degré de phosphorescence. Les phénomènes de persistance lumineuse positifs ou négatifs seraient l'effet de la fluorescence de l'œil.

Helmetz a écrit : « Le champ visuel obscur n'est pas tel qu'il apparaît ; il existe toujours dans l'œil, indépendamment de toute influence extérieure, une source d'éclairage dans la lumière propre de la rétine ; il reste toujours une faible excitation de la rétine pour cause intérieure, qui produit les cas lumineux, la poussière lumineuse de la rétine. On a l'image lumineuse négative même lorsqu'on défend absolument l'œil contre toute lumière extérieure.

Gœthe a décrit un phénomène endoptique de bandes lumineuses mobiles, pour l'interprétation desquelles il fallait avoir recours à l'existence d'une lumière subjective dans la rétine. Ce sont des bandes larges plus ou moins courbées, séparées par des interstices moins foncés, qui se propagent sous forme de cercles concentriques mobiles vers le centre du champ visuel où ils disparaissent. Leur mouvement est lent, de sorte qu'une seule bande parcourt son trajet en huit secondes (Purkinje). Helmetz ajoute que ces bandes représentent deux systèmes d'ondes circulaires qui progressent lentement vers le centre. La position du centre de cette image correspond au point d'entrée du nerf optique. Giraud-Teulon remarque que le phénomène n'est pas constant, même est-il souvent associé à des indices de troubles circulatoires chez l'observé (lourdeur de tête, réveil par soubresaut) ; il y a remarqué aussi un mélange de rouge et de violet.

Le phénomène de Gœthe a été bien défini par Helmetz : un produit de l'activité propre de la rétine ; cependant il ne s'est pas expliqué en quoi cette activité consiste. Il réunit plusieurs phénomènes et les regarde comme consécutifs à la lumière propre de la rétine ; telles sont les images accidentelles dans l'obscurité, et, dans la lumière, les sensations lumineuses endoptiques, phosphènes par pression ou provoqués par l'accommodation etc. Cependant il me semble qu'il considère quelques-uns de ces faits, qui devraient être des corollaires de l'activité spéciale de la rétine, comme une erreur de

jugement; on peut en voir un exemple dans les phénomènes de contraste.

Elle est absolument à rejeter l'interprétation de Hering pour le phénomène lumineux de Gœthe et pour le phosphène provoqué par l'électricité ou par la pression; car, dans sa théorie, les faits d'assimilation et de dissimilation sont un corollaire de l'action de la lumière et des couleurs sur la substance assimilable ou dissimilable.

La théorie qui attribue la sensation de la lumière et des couleurs aux énergies spécifiques de la couche neuro-épithéliale, se prête facilement à l'explication de la subjectivité de ces phénomènes, car l'impulsion que donne la sensation de lumière et de couleur peut être l'effet d'autres circonstances que l'action directe de la lumière et des couleurs. Ainsi le phénomène de Gœthe est sans doute la conséquence d'un état irritatif des éléments visuels produit par la pression et la mauvaise nutrition.

La lumière propre à la rétine, dénomination impropre, dépend donc d'une capacité spéciale qu'a la rétine de donner des sensations lumineuses et chromatiques moyennant des réactions indépendantes de la vision directe de la lumière et des couleurs.

Pour ce qui a rapport au mécanisme du développement des images accidentelles, il est bon de remarquer qu'elles ne sont pas un phénomène normal de la vision. On les a seulement après que le regard a été fixé trop longtemps sur un objet, c'est-à-dire lorsque les éléments de la rétine sont dans un état de surexcitation. Cet excès d'excitation est remarqué par l'observateur même sous forme de douleur dans l'œil, lourdeur dans la tête, etc.

Lorsque la rétine est impressionnée par un objet qui présente des sections claires et des sections obscures, par une croisée, par exemple, il se dessine sur la rétine une image en forme d'octogramme rétinien, les parties claires correspondantes aux carreaux produisent sur les éléments rétiniens une réaction plus prononcée que les bandes noires. Si, après que cette image a impressionné longtemps les mêmes éléments,

jusqu'à les exciter excessivement, nous tournons le regard sur une surface semi-obscure, ou d'une manière quelconque nous protégeons l'œil contre la pénétration de toute espèce de lumière, on aura au début, pendant un temps très court, une image accidentelle positive, identique à celle que nous venons de fixer; on passe ensuite à l'image accidentelle négative moins lumineuse et grisâtre.

Les accidentalités de lumière seront interverties, les parties les moins éclairées de l'image réelle seront à présent les plus éclairées. Dans le premier cas (image positive), il dure encore dans les éléments de la rétine un mouvement identique à celui qui avait lieu lorsque l'objet était encore présent; dans le second cas (image négative), le mouvement des éléments dure encore, mais l'élément en régissant à la nouvelle excitation s'y fait progressivement.

Aussi longtemps que dure cette énergie négative on garde l'image accidentelle négative. L'élément fortement impressionné, s'adaptant avec lenteur à la stimulation, il s'ensuit que la durée de l'énergie négative est fort remarquable.

Cela étant établi, il est bien facile de s'expliquer la disparition de lumière dans l'image négative. L'élément rétinien, qui, ayant été exposé à une lumière plus puissante se trouve le plus fatigué, tombe dans un état d'engourdissement plus fort que l'élément qui a été impressionné plus doucement. La réaction sera donc pour l'image négative moindre dans l'élément fatigué, et l'élément qui possède moins d'énergie de réaction donnera une sensation subjective moins lumineuse. Il faut remarquer que les endroits les plus clairs dans l'image négative sont toujours plus sombres que dans l'image positive; la clarté est seulement positive aux autres parties de l'image négative.

L'image négative ne s'altère pas même lorsqu'une lumière faible frappe les éléments visuels de la rétine, en regardant par exemple des surfaces faiblement éclairées, parce que la lumière faible qui agit sur la rétine n'est pas à même de détruire les effets de la persistance, et quand même elle arriverait à cela, cet effet nous échappe, parce que les sections les

mieux éclairées de l'image négative correspondent à des parties de la rétine plus sensibles à la lumière.

Les lumières chromatiques, les objets colorés ont pour image négative leur couleur complémentaire. Afin d'obtenir l'image négative d'une couleur ou d'une lumière chromatique, il faut la persistance de la vision ; que le regard soit tourné sur une surface éclairée, ou que par la fermeture des paupières on empêche l'entrée dans l'œil à tout rayon lumineux, on voit constamment la couleur complémentaire.

L'énergie primaire éveillée dans un élément par l'action directe d'une couleur se change en énergie secondaire pendant le temps qu'emploie l'élément pour s'adapter au nouveau milieu ; dans ce cas le changement d'impulsion donne lieu a une nouvelle sensation, qui correspond à la sensation de la couleur complémentaire.

L'étude des énergies spécifiques de la rétine nous fait voir que la sensation des couleurs est le résultat final d'une longue série de réactions graduelles qui sont entre les deux extrémités, obscurité et lumière. La couleur complémentaire en union avec la couleur primitive donne la couleur blanche ; le bleu vert est complétaire du rouge, le jaune du bleu, le jaune vert du violet.

Il existe donc un rapport entre l'énergie avec laquelle les éléments de la rétine de la grenouille réagissent aux différentes couleurs, et la sensation d'une couleur complémentaire par rapport à celle d'une autre (la réaction la plus faible est pour le rouge, le jaune et le jaune-vert, la plus intense pour le vert, le bleu et le violet). Nous trouvons en effet que les couleurs du côté droit du spectre, dont la sensation est donnée par une réaction relativement faible, sont complémentaires à celles du côté gauche qui produisent au contraire sur les éléments une réaction plus énergique.

Examinons à présent l'élément qui est resté longtemps sous l'action du vert bleu, et admettons que la sensation de cette couleur provient d'un ensemble de circonstances qui portent l'élément rétinien à son maximum d'énergie ; lorsque l'action directe sur l'élément cesse, l'énergie secondaire

commence, énergie secondaire qui est d'autant plus faible que la primaire est plus intense. On aura pourtant comme résultat la couleur rouge, car c'est elle qui correspond à la plus faible énergie des éléments.

Si maintenant nous supposons que l'élément contractile est resté longtemps sous l'influence du rouge, on aura comme vision complémentaire la couleur vert bleu; car à l'énergie primaire du rouge qui est la plus faible doit correspondre comme secondaire l'énergie la plus grande possible.

On a admis que la couleur vert bleu est le résultat d'un ensemble de circonstances qui excitent le maximum d'énergie dans l'élément; on a trouvé au contraire dans les rétines de grenouilles que le maximum d'énergie est excité par le bleu et le violet. Cette énergie consiste chez la grenouille dans le fait physique de la contraction de l'élément, et non dans le fait chimique de la réaction du rouge rétinien; nous trouvons en effet l'énergie maximum du rouge rétinien sous l'influence de la lumière *vert bleu* (Kühne) qui blanchit la rétine avec la plus grande rapidité. Il peut donc très bien se faire que la rapidité d'action d'une lumière chromatique sur le rouge rétinien et la contraction fort accentuée de l'élément produisent l'énergie *maximum*, tandis qu'il est possible que l'énergie la plus faible soit accentuée dans l'élément par la lumière rouge pour laquelle la disparition du rouge rétinien tarde plus que la contraction de l'élément.

Bien que le rouge rétinien disparaisse après une certaine durée de l'action tandis que la faculté du contraste coloré est constante, le raisonnement que nous venons de faire ne perd pour cela rien de sa valeur; car le rouge rétinien est la couleur d'une substance qui, même en dehors de sa présence, peut ressentir chimiquement tous les effets des lumières chromatiques et des couleurs. La possibilité dans une substance incolore de ressentir de différentes manières les effets des lumières et des couleurs est universellement admise pour l'énergie des éléments rétiniens; personne n'ayant jamais attaqué ce côté de la théorie de Hering qui part de l'hypothèse d'une substance certainement incolore, qui existerait dans la

rétine, et serait capable de réagir à la stimulation de la lumière.

Les énergies secondaires de l'élément rétinien se réveillent, quelle que soit du reste l'espèce d'influence qui a été ressentie par la rétine, de sorte qu'on a des images accidentelles chromatiques négatives, l'image accidentelle soit-elle vue sur un objet éclairé ou dans l'obscurité. De la même manière la couleur complémentaire se développe lorsque cette couleur est identique à celle du fond, dans ce cas la couleur du fond gagne en force, car l'énergie secondaire s'additionne à celle qui est éveillée dans l'élément par la couleur du fond.

Si, pendant qu'une image accidentelle négative à l'obscurité dure encore, on fait pénétrer dans l'œil la lumière, l'image accidentelle négative prend la couleur complémentaire; si à présent on couvre l'œil assez rapidement, l'image reprend la couleur primitive de l'impression accidentelle négative. Ce fait tient à la propriété inhérente à l'énergie secondaire de l'élément de réagir aux nouvelles stimulations. La qualité de l'impulsion centripède change pourtant à chaque nouvelle stimulation; il en dérive la sensation d'une couleur, qui est complémentaire à la couleur primaire de l'énergie qui correspond à la dernière influence. La nature du mouvement d'énergie primaire des éléments rétiniens change donc aussi bien que celui d'énergie secondaire à chaque nouvelle influence déployée par la lumière et l'obscurité.

Il nous reste à examiner quel est le travail rétinien qui correspond aux phénomènes de contraste simultané; prenons un exemple. Un disque en couleur placé sur un fond blanc ou gris présente tout autour un halo de couleur complémentaire. Il me semble qu'on peut interpréter ce phénomène de trois manières différentes : 1° le contraste simultané est un fait d'irradiation; 2° il est la conséquence de la propriété inhérente à un corps lumineux d'intercepter des ondes lumineuses identiques aux siennes; 3° les éléments rétiniens réagissent directement à une onde chromatique déterminée, excitant une énergie secondaire dans les éléments des parties adjacentes de la rétine.

Pour pouvoir invoquer le phénomène d'irradiation, il faut admettre que la portion de rétine tout autour de l'image donnée par une couleur soit, elle aussi, influencée directement par la couleur. Cela est possible soit parce qu'on ne peut pas tenir le regard longtemps immobile sur le même objet, soit parceque les meilleurs réfringents de l'œil donnent sur la rétine des cercles de diffusion; l'espace d'irradiation de la couleur primitive coïnciderait de la sorte avec l'extension de l'espace complémentaire. Les éléments rétiniens, qui se trouvent dans la place occupée par la couleur complémentaire, sont impressionnés par deux facteurs, par la teinte de la couleur originaire et par la couleur blanche ou grise du fond. Il va sans dire qu'un de ces deux facteurs doit agir de préférence sur l'élément, neutralisant l'influence de l'autre. Supposons que la couleur rouge s'irradie sur la rétine mais que l'excitation des éléments par la couleur du fond soit prépondérante; l'action du blanc sera amoindrie nécessairement de tout ce qu'elle a perdu pour abattre l'action de la couleur rouge, la lumière blanche aura perdu les ondes qui correspondent à la lumière rouge. C'est donc une lumière verte qui a agi sur l'élément, car, d'après l'expérience de Newton, lorsqu'on prive le spectre d'une des lumières chromatiques, et qu'on réunit les autres au moyen d'un verre biconvexe, on a une lumière qui est la complémentaire de celle qu'on a supprimée.

Cette explication cependant n'est pas en harmonie avec les faits, et le même reproche est à faire à l'autre explication proposée par Giraud-Teulon[1]. Cet auteur part de la qualité démontrée par Kirkoff qu'un corps lumineux doué en même temps de transparence absorbe et intercepte les ondes lumineuses identiques aux siennes. Giraud-Teulon fait dépendre de ce même principe le phénomène des ombres de Léonard de Vinci.

Observons à présent le mécanisme de production de ces ombres; nous pouvons les avoir de toute grandeur, j'ai pu les obtenir de plusieurs centimètres de largeur. Elles se

1. *La Vision et ses anomalies*, Paris, 1879.

forment aussitôt que la lumière de la bougie entre en action avec la lumière du jour. On ne peut donc pas faire dépendre ces ombres complémentaires d'un fait d'irradiation simple; elles sont trop étendues et apparaissent instantanément. En admettant dans ce cas que la proposition de Giraud-Teulon soit possible, l'explication de l'ombre bleue serait la suivante : la lumière blanche frappe seulement l'endroit où arrive l'ombre bleue. Celle-ci n'est pas blanche parce que l'image de l'ombre, en passant à travers l'ambiant où s'irradie la lumière jaune de la bougie, perd la lumière jaune absorbée par les rayons chromatiques de l'ambiant; le résultat de cette absorption est que la lumière blanche est privée de la lumière jaune, les autres facteurs de la lumière blanche additionnés donnent la lumière bleue. Si cependant cette explication pouvait être hors de discussion, on devrait voir bleue l'ombre produite par la lumière du jour, même lorsque nous l'observons à travers un tube qui nous la montre entière ou en partie. Dans ce cas l'ombre nous apparaît blanche; nous la voyons de nouveau bleue lorsque, dans le champ visuel qui nous est donné par le tube étroit, est comprise une petite portion de surface éclairée par la lumière jaune.

De cette manière, par exclusion, nous sommes arrivés à la troisième interprétation du contraste simultané : il faut bien s'en tenir au fait que, dans la rétine, à cause de l'énergie primaire exécutée dans l'endroit directement influencé par une lumière, ou par une couleur, cette énergie s'irradie dans la partie qui est sur les limites de la partie excitée. L'anatomie n'a aucune objection à faire à cette interprétation, étant donnée la contiguïté des cellules épithéliales; au contraire, on aurait de la peine à comprendre le travail isolé d'une partie circonscrite de la rétine, sans que les parties qui ont avec elle un contact immédiat ressentent au moins le mouvement qui déplace le plan de la couche à mosaïque.

Si l'on admet que la réaction des éléments rétiniens à une couleur donnée s'irradie dans les parties avoisinantes, on aura que l'activité primaire qui se développe dans les éléments

compris dans la portion d'irradiation se change en énergie secondaire, d'où naît la sensation de la couleur complémentaire, parce que les éléments sont influencés par un autre moyen, par la lumière blanche, par exemple. On trouve de la sorte, pour le contraste simultané, le même mécanisme de réaction que pour le contraste coloré consécutif.

Le daltonien est regardé comme en partie aveugle pour les couleurs lorsqu'il confond deux couleurs; celles-ci sont complémentaires entre elles. On est complètement aveugle pour les couleurs lorsqu'on conserve seulement la sensation du blanc et du noir. La théorie des énergies spécifiques de la couche neuro-épithéliale de la rétine est de toutes la meilleure pour expliquer la cécité pour les couleurs, si on admet que, par un vice de naissance, les éléments de la rétine manquent de la réaction normale à toutes les couleurs et à quelques-unes d'entre elles. L'interprétation de la cécité partielle pour les couleurs est rendue bien plus facile si on songe au mécanisme auquel nous avons attribué la sensation de la couleur complémentaire : l'énergie réveillée par la couleur vue directement est primaire, et elle donne origine à l'énergie secondaire qui se manifeste par la sensation de couleur complémentaire, et la couleur qui, comme sensation complémentaire, suit l'énergie négative est l'effet d'une énergie positive, si elle agit primitivement sur les éléments visuels. Si pourtant l'énergie primitive est défectueuse en partie pour une couleur (celui qui est partiellement daltonien voit souvent nettement la couleur qu'il confond lorsque celle-ci est mieux éclairée), il est évident que l'énergie secondaire doit être elle aussi défectueuse, et, n'existant pas entre les deux réactions la proportion juste de l'état normal, la réaction primaire indistincte pour une couleur en réveillant l'énergie secondaire ou étant pareille à celle-ci, la couleur qu'on observe apparaîtra identique à sa couleur complémentaire.

La cécité pour les couleurs consécutive à la dégénérescence des voies de conduction des éléments nerveux de la rétine ne diffère pas, comme réaction, du daltonisme; il est toutefois

plus probable que, dans ce cas, la réaction, qui serait très convenable, est mal transportée au centre.

Chez les hystériques hémianesthésiques, nous rencontrons une autre forme de cécité acquise pour les couleurs. Les troubles chromatiques sont toujours associés à une diminution de sensibilité pour la lumière blanche; le violet et le bleu sont les premiers à se perdre: ces couleurs sont vues comme noir. Il en arrive de même plus tard pour la couleur verte; le jaune et le rouge disparaissent les derniers. Les couleurs sont donc perdues suivant un ordre qui est l'inverse de leur disparition dans le spectre. Les premières à disparaître sont donc les couleurs qui, pour être senties, doivent exciter une contraction plus intense. Supposons que, chez les hystériques, la contractilité de l'élément rétinien diminue progressivement; on devra trouver une insuffisance ou absence absolue des réactions pour les couleurs qui demandent une énergie physique plus grande; la présence de cette couleur ne pourra donner aucune sensation.

(*A suivre.*) Dr ANGELUCCI.

SOCIÉTÉ D'OPHTALMOLOGIE DE PARIS

Séance du 12 mars 1889.

PRÉSIDENCE DE M. CHAUVEL

Le procès-verbal de la précédente séance est lu et adopté.

M. GORECKI dépose sur le bureau le premier tirage du Bulletin officiel de la Société et lit une demande de M. Terson, qui se porte candidat au titre de membre correspondant national.

M. VALUDE dépose sur le bureau un mémoire de M. le Dr Terson (de Toulouse) intitulé : *Deuxième contribution à l'étude de la scléro-iridectomie dans le glaucome. Précision du manuel opératoire. Son innocuité. Durée de ses résultats.*

M. DARIER. **De l'application de la lanoline hydrargyrique dans les infiltrations cornéennes.** — A la réunion de la Société française d'ophtalmologie de 1887, M. Abadie a fait ressortir l'importance des *médications locales dans la thérapeutique oculaire.* Champion ardent des doctrines microbiennes il dit que, où est le

mal, là doit porter le remède; et se basant sur le pouvoir pénétrant de la lanoline, il vanta les applications de la *lanoline iodoformée* en frictions sur la cornée et le globe oculaire. Ayant été témoin des résultats obtenus par ce mode de traitement, et frappé de la facilité avec laquelle il peut être appliqué pendant longtemps par les malades eux-mêmes, l'idée me vint de faire usage de la lanoline pour faire pénétrer dans la cornée du mercure en nature. Je fis pour cela préparer par M. Juan une pommade avec parties égales de lanoline et de mercure métallique pur. J'appliquai cette pommade en frictions sur la cornée, d'abord une fois, puis deux fois par jour, contre toutes les affections pour lesquelles le mercure était indiqué. Dans tous les cas où le processus inflammatoire était aigu, les frictions furent mal supportées. Dans l'*iritis*, l'*iridochoroïdite* et les *affections profondes de l'œil*, je n'ai pas obtenu des résultats assez appréciables pour qu'il vaille la peine d'en faire mention.

Du reste, désirant me rendre compte *de visu* de l'action de cette médication, j'ai fait surtout porter mes recherches sur les affections de la cornée que l'on peut suivre pas à pas.

Je ne parlerai pas de la *kératite phlycténulaire*, contre laquelle nous avons un spécifique parfait, la *pommade au précipité jaune*, à laquelle on ne saurait opposer un moyen plus efficace.

Dans cette forme bizarre de kératite que l'on pourrait appeler *leucome progressif*, *kératite superficielle diffuse*, j'ai obtenu des résultats favorables.

Après deux ou trois jours de frictions avec la lanoline hydrargyrique, le mal était nettement enrayé, et, en une quinzaine de jours, la cornée était très notablement éclaircie et l'acuité visuelle très améliorée. J'ai traité ainsi d'assez nombreux malades avec le même succès.

Ces frictions continuées longtemps et combinées aux douches de vapeur m'ont donné aussi une notable amélioration dans les *leucomes cornéens* ordinaires; mais dans ces cas le bénéfice obtenu peut être attribué plutôt à l'action mécanique, au *massage* de la cornée qu'à une action propre de la pommade. Aussi ai-je essayé, dans ces derniers temps, pour le traitement des leucomes, les frictions, matin et soir, avec la *lanoline au calomel*. Je vous ferai part ultérieurement des résultats qui me paraissent dignes d'attention.

Dans un cas de *kératite dendroïde*, frappé par l'aspect de l'altération cornéenne, rappelant absolument une culture microbienne sur de la gélatine, j'eus l'idée d'avoir recours à la *lanoline hydrargyrique* pour faire pénétrer aussi profondément que possible dans la partie malade un antiseptique à la fois très énergique et peu

irritant. Je dois le dire, je fus étonné du résultat obtenu par les frictions mercurielles locales. En deux jours, le mal était guéri, il ne restait plus qu'une cicatrice très légère sous forme d'un leucome arborescent. Combien ces kératites mettent-elles de temps à guérir avec d'autres traitements, c'est ce qu'il serait utile de savoir pour comparer.

Persuadé que cette affection curieuse, qu'on a je ne sais pourquoi appelée *catarrhe printanier*, était d'origine microbienne, j'en soumis deux cas au traitement par les frictions mercurielles locales, et tous deux furent guéris en très peu de jours, guéris complètement. Après chaque friction à la lanoline, le bourrelet péricornéen devenait plus pâle et moins apparent. Les malades avaient été soumis antérieurement à différents autres traitements qui n'avaient amené aucune amélioration. L'un d'eux était atteint depuis plusieurs mois et l'autre depuis six semaines. Je n'ai jamais vu aucun traitement amener une guérison aussi complète et aussi prompte. Ma première intention, en faisant ces recherches, était d'arriver à la guérison de la *kératite parenchymateuse* par les applications mercurielles locales. Je dois avouer que, dans la plupart des cas, mes tentatives ont été couronnées de peu de succès; mais comme le traitement est absolument indolore et d'une pratique très facile, je ne me laissai pas rebuter, et je finis par me rendre compte que ces frictions locales ne donnent de bons résultats que dans les cas légers, dans ceux où la kératite est circonscrite et revêt une marche lente sans réaction violente ni vascularisation trop abondante. Dans ces conditions, la *lanoline hydrargyrique* donne des résultats incontestablement supérieurs à tous les autres modes de traitement. Le massage de la cornée joint à l'action spécifique du mercure nous explique facilement l'efficacité de cette médication qui tend à provoquer une activité plus vive des éléments cornéens et une résorption plus prompte des infiltrations interstitielles.

Lors de notre dernière réunion, plusieurs d'entre vous ont pu voir une jeune fille de 18 ans complètement guérie d'une première *kératite interstitielle* de l'œil droit et en très bonne voie de guérison pour son second œil. En quinze jours de frictions, son acuité visuelle s'était élevée de 1/200 à 1/20. Je vous montrerai du reste la malade quand elle sera complètement guérie.

Je pourrais vous rapporter plusieurs cas semblables, mais je ne veux pas abuser de votre attention. Permettez-moi cependant de vous rapporter un cas où les frictions mercurielles locales ont amené une guérison rapide et complète d'une forme de kératite que je dois appeler interstitielle circonscrite, puisqu'elle n'intéressait que le centre de la cornée; l'épithélium superficiel était parfaitement intact. Cette sorte d'infiltration datait de deux mois; elle

était survenue sans cause appréciable chez un homme de 40 ans sans antécédent spécifique. Rhumatisant, il ne savait pas trop lui-même s'il l'était. Bref, cette *kératite interstitielle circonscrite* guérit sans laisser de trace dans l'espace d'un mois par les frictions locales à la lanoline.

Quant aux *kératites parenchymateuses graves*, je ne leur connais pas de meilleur traitement que les injections hypodermiques de *sublimé* ou de *peptonate de mercure*, qu'à l'exemple de mon maître, M. Abadie, je pratique avec constance et avec plein succès. Mais quand après l'influence des injections longtemps prolongées, la période aiguë est passée et qu'il ne reste plus qu'une infiltration diffuse de la cornée, que les malades supportent difficilement de nouvelles piqûres, alors le *massage* des cornées avec la *lanolinehydrargyrique* peut être un succédané ou un adjuvant précieux.

En résumé, le traitement par les *frictions mercurielles locales* est applicable à toutes les infiltrations cornéennes qui ne s'accompagnent pas d'une réaction inflammatoire vive. Elles agissent à la fois comme agent mécanique par le massage, la friction, et comme antiseptique et résolutif par le mercure.

Le *modus faciendi* est des plus simples et à la portée des malades les plus bornés. Il suffit d'introduire avec un pinceau, entre les paupières (dans le cul-de-sac inférieur si possible), gros comme une lentille de la pommade, et au moyen du doigt appliqué sur la paupière supérieure, on pratique un massage méthodique pendant quatre ou cinq minutes sur le globe oculaire. Ces frictions sont répétées matin et soir; elles sont très bien supportées, et très rarement j'ai vu un malade se plaindre, même les enfants; pourtant je ne me sers que très exceptionnellement de la cocaïne.

M. Gorecki. — Je désirerais savoir si cette médication a donné de bons résultats dans les kératites très douloureuses.

M. Darier. — Non, car, en pareil cas, les massages constituent des opérations trop douloureuses.

M. Abadie. — Il faut accorder une bonne place à la lanoline parmi les topiques applicables au traitement des maladies des yeux, car cette substance offre une puissance de pénétration considérable.

M. Darier. — Je suis étonné qu'on ne m'ait pas objecté que des frictions si localisées, avec une quantité minime de pommade, ne pouvaient avoir qu'une bien faible action médicamenteuse. Il est bon de faire remarquer qu'à la suite de ces frictions mercurielles, j'ai observé des cas de stomatites chez les malades qui avaient continué assez longtemps ces frictions sans autre traitement mercuriel.

A notre dernière séance, je vous avais présenté un malade atteint de double *ptérygion* et qui avait été complètement guéri par les frictions locales à la lanoline hydrargyrique. Ce fait paraît si bizarre et si difficile à expliquer, que je n'ai pas voulu le publier dans mon travail. Un second cas, beaucoup plus grave que le premier, déjà opéré trois fois, est soumis depuis quelques jours à ce traitement. Si ce cas-là guérit, ce qui est peu probable, il faudra trouver une explication ; jusque-là, attendons.

M. Abadie a bien raison de recommander l'emploi de la lanoline aux dermatologistes; pour ma part, j'ai obtenu des résultats excellents des frictions à la lanoline hydrargyrique dans des cas d'*acné de la face* ayant résisté pendant des années à tous les traitements classiques.

M. VALUDE. **Restitution ad integrum d'une lésion optique d'origine cérébrale.** — L'observation suivante m'a paru digne d'être publiée en raison de la singularité du cas clinique. Laissons la parole aux faits.

Le nommé H..., âgé de trente-huit ans, se présente à notre consultation des Quinze-Vingts pour une question de verres correcteurs à changer. Comme le malade nous arrive avec une fiche du même hôpital remontant à l'année 1885, nous jetons les yeux sur son observation antérieure, et nous demeurons tout surpris de lire en tête du diagnostic : Atrophie double des nerfs optiques avec acuité visuelle = 1/3, alors que, présentement, le malade accuse une vision parfaite. Nous procédons alors à un interrogatoire qui nous permet de reconstituer l'histoire pathologique de cet homme et qui nous fournit les commémoratifs suivants :

Le 15 juin 1884, ce malade reçut derrière le lobule de l'oreille gauche, au niveau de l'apophyse mastoïde, un violent coup de couteau. La cicatrisation de cette plaie accidentelle ne dura pas moins de trois mois, et, à la suite, le malade commença à ressentir dans tout le côté gauche de la tête de violentes douleurs, en même temps qu'il présentait des accès d'étourdissements accompagnés ou non de convulsions; de ce même côté, l'audition avait disparu.

En février 1885, le malade, tout en présentant les mêmes phénomènes douloureux et vertigineux que par le passé, se mit à rendre du pus par la bouche; puis survinrent les lésions caractéristiques d'une lésion centrale. C'est à pareille époque en effet que le malade commença à s'apercevoir d'une paralysie des deux membres du côté gauche, paralysie qui devint bientôt complète au membre supérieur; en même temps, l'acuité visuelle diminua avec beaucoup de rapidité (les renseignements ophtalmoscopiques relatifs

à cette période de la maladie nous font défaut), et bientôt le malade était réduit à la situation de voir à peine pour se conduire. A ce moment (février 1885), le malade se présente aux Quinze-Vingts, mais à la consultation du dentiste, où il subit l'extraction des deux dernières grosses molaires supérieures gauches, puis la trépanation du sinus maxillaire suivie de lavage antiseptique.

L'évacuation du foyer purulent maxillaire et la diminution ultérieure de la suppuration firent tomber une partie des symptômes; les douleurs en particulier, de continuelles qu'elles étaient, deviennent intermittentes; la vision commence à devenir meilleure.

Le 19 août 1885, examiné par M. Fieuzal au point de vue oculaire, le malade présente une acuité visuelle = 1/4 OD; = 1/3 OG; les papilles sont frêles et la rétine offre un certain degré d'hyperesthénie noté sur l'observation; les urines étaient normales. La situation, on le voit, était encore sérieuse, bien que le malade eût été considérablement amélioré par la trépanation maxillaire, et qu'il pût lire. Les progrès de la guérison, à partir de la fin de l'année 1885, devinrent en effet insensibles, et le malade, souffrant toujours de la tête et ayant toujours mal, se présenta le 30 mars 1886 dans le service de M. le Dr Verneuil.

M. Verneuil reconnut l'existence de la fistule du sinus maxillaire, reliquat de la trépanation antérieure, et porta, en outre, le diagnostic de suppuration des cellules mastoïdiennes; il exécuta la trépanation de l'apophyse mastoïde. Très rapidement après cette seconde opération, la suppuration prit fin, et avec elle furent emportés les derniers symptômes douloureux et visuels. Les douleurs, les vertiges cessèrent en effet complètement et l'acuité visuelle redevint promptement normale.

Les phénomènes d'ordre paralytique furent plus tenaces, et à l'heure actuelle, alors que tout autre symptôme morbide a disparu, le membre supérieur gauche est encore atteint de paralysie presque complète avec contracture partielle des doigts; les mouvements sont assez bien revenus au membre inférieur.

En somme, l'observation peut se résumer en ceci, que, sous l'influence d'une lésion centrale inflammatoire, la vision qui était tombée presque à zéro est redevenue normale après un traitement convenable du foyer morbide initial.

La lésion centrale est ici, à n'en pas douter, une méningo-encéphalite de la base causée par l'approche du large foyer suppuratif qui s'étendait de l'apophyse mastoïde au sinus maxillaire; les douleurs continuelles, les convulsions et les vertiges, la paralysie motivée du même côté que la lésion ne permettent pas de se méprendre sur ce point.

On ne saurait admettre, en effet, pour expliquer la perte de la vision, la thrombose des sinus qui peut s'observer dans la suppuration des cavités de la face, car le malade n'a jamais présenté ni exophtalmie, ni ptosis, ni rien qui rappelle le tableau particulier à cette affection.

Il est beaucoup plus simple de songer ici à une néphrite double descendante, expliquée surabondamment par l'état inflammatoire des couches inférieures de la cavité cranienne.

Ce qui doit ressortir de cette observation, c'est la restitution *ad integrum* de la vision et de l'état objectif des nerfs optiques à la suite de l'épuration du foyer infectieux initial. La névrite optique ou même l'atrophie optique au début eût pu disparaître sans laisser de trace. Le fait est bon à noter à un double point de vue : parce qu'en semblable circonstance on pourra être autorisé à ne pas porter un pronostic trop défavorable, et surtout parce que la thérapeutique aura en pareil cas de sérieuses chances de succès. Il nous paraît que certains médicaments sont de puissants agents de résorption contre les reliquats inflammatoires périencéphaliques. Nous reviendrons quelque jour sur ce point.

M. Parinaud. — S'il n'y avait pas de lésion caractérisée de la papille dans ce fait, d'ailleurs très intéressant, que nous communique M. Valude, l'amblyopie a pu être le résultat d'une compression de voisinage par le foyer purulent, et le rétablissement de la vision n'est pas très surprenant. Du reste, il y a des distinctions à établir entre les différentes formes d'atrophies du nerf optique au point de vue du rétablissement de la vision.

Une restitution inattendue de l'acuité visuelle peut se produire dans ces atrophies consécutives à la névrite optique, dans celles de la sclérose en plaques. J'ai vu une malade atteinte de cette dernière affection qui, après avoir été presque aveugle, avec une atrophie caractérisée, a aujourd'hui $V = \frac{1}{2}$. Dans l'atrophie tabétique, on ne voit rien de semblable.

M. Gorecki. — Le fait rapporté par M. Valude n'est évidemment pas un cas d'atrophie du nerf optique, telle que nous en voyons si souvent et qui ne guérissent jamais. Cependant j'ai eu l'occasion de voir un malade atteint depuis douze ans d'atrophie papillaire de cause syphilitique et complètement aveugle, malgré le traitement spécifique, qui recouvra une légère vision à la suite d'une double ophtalmie purulente dont il vint se faire soigner à ma clinique. Les papilles restèrent absolument blanches, mais la vue revint au point que ce malade se conduisait à peu près convenablement, pouvait se livrer à quelques travaux de jardinage ; en un mot son état s'était fort amélioré.

M. Chauvel. — J'ai eu l'occasion d'observer dans un certain nombre

de cas d'otites suppurées, des phénomènes oculaires de nature congestive ou douloureuse, des douleurs ciliaires s'accompagnant d'un affaiblissement de l'acuité visuelle à 1/3 ou 1/4. Ces phénomènes disparaissent quand s'améliorent les poussées mastoïdiennes sous l'influence desquelles ils se développent d'habitude.

M. Valude. — Chez mon malade la diminution de l'acuité visuelle était égale des deux côtés, bien que la lésion mastoïdienne fût unilatérale ; l'origine de l'altération optique devait donc être intracranienne.

M. L. de Wecker. **Les inflammations traumatiques de l'œil.** — Nous approchons, grâce aux incessants progrès de la bactériologie, de l'époque où non seulement il sera prouvé qu'une suppuration ne peut se produire sans infection clairement démontrable, mais où pareille démonstration pourra être faite également pour toute inflammation n'entraînant pas la production du pus. De même que l'on dit déjà actuellement : pas de suppuration sans infection, on regardera bientôt comme un axiome la proposition suivante : inflammation est synonyme d'infection.

L'œil, qui a servi à élucider les grands problèmes de pathologie générale concernant l'inflammation, fournira encore un terrain des plus favorables pour prouver qu'il n'y a pas d'inflammation sans infection.

Evidemment, si, en médecine et en ophtalmologie en particulier, on avait plus scrupuleusement suivi les lois de la logique, ce que la bactériologie doit nous confirmer actuellement l'expérience clinique l'aurait déjà démontré; on aurait depuis longtemps reconnu que le traumatisme le plus brutal infligé à ce microcosme appelé œil peut ne pas entraîner la moindre réaction inflammatoire.

Ainsi y a-t-il un traumatisme plus violent que celui que provoquait l'abaissement du cristallin, opération dans laquelle on déchirait la capsule antérieure (réputée pourtant comme très apte à s'enflammer à la suite de l'extraction) et arrachait le noyau du cristallin de ses masses corticales ambiantes pour l'enfoncer dans le corps vitré broyé? Je ne parle pas des plaies conjonctivale et sclérale qui livraient passage à l'instrument réclinateur; car, pendant ce trajet de l'aiguille à travers un tissu aussi dense que la sclérotique, elle se dépouillait, dans la majorité des cas, des impuretés qui auraient pu entraîner une contamination. Pourtant l'inflammation ne se produisait pas après l'abaissement, car les phénomènes glaucomateux n'ont rien à faire avec l'inflammation proprement dite. Une véritable inflammation n'apparaissait pas, même si l'on piquait ou tiraillait l'iris en glissant l'aiguille entre cette membrane de la cataracte à abaisser et si l'on produisait un arra-

chement iridien partiel, en agissant ainsi, non seulement sur des parties non vasculaires qu'on supposait inaptes à l'inflammation, mais en s'attaquant, à part la sclérotique et la choroïde, à l'iris et au corps ciliaire.

Mais sans avoir recours à des souvenirs aussi lointains et sans prendre pour exemple un traumatisme aussi brutal, je demanderai si, lorsqu'on pratique une iridectomie, que l'on saisit l'iris, réputé si irritable, et en réalité si riche en vaisseaux et si prodigieusement mobile et sensible, avec les mors d'une pince, pour l'attirer en dehors et le broyer d'un coup de ciseaux, qui ne donnent pas une section pure, ou l'arracher au besoin de son insertion ciliaire, suivant le procédé de Bowman, en y adjoignant l'incision et l'excision, on ne produit pas un traumatisme violent?

Pourtant cette membrane si sensible répond-elle, peut-être sous l'influence de son irritabilité, par une réaction inflammatoire? Nullement, ce fait aurait donc dû suffire déjà pour démontrer que le simple traumatisme est inefficace pour entraîner une inflammation et qu'il ne peut que préparer le terrain pour celle-ci si l'élément infectieux intervient.

Je pourrais encore citer de nombreux exemples, mais je resterai avec l'iridectomie, car elle nous fournit l'exemple le meilleur et le plus net pour démontrer que la cause véritable d'une inflammation n'est pas le traumatisme, mais bien l'infection, car nous voyons en réalité certaines excisions de l'iris suivies d'une réaction inflammatoire, et ce sont ces cas qui nous expriment la part qui revient alors au traumatisme et à l'infection.

Nous observons une réaction : 1° lorsque nous n'opérons pas d'une manière rigoureusement aseptique et que nous introduisons les germes directement avec des instruments non désinfectés, ou que nous entraînons, avec des instruments parfaitement dépourvus de germes, ceux qui séjournent sur les tissus que traversent les instruments[1]; 2° quand nous voyons après une iridectomie que les parties de l'iris, sur lesquelles n'a pas porté l'excision, n'ont pas repris la position qu'elles occupaient avant l'opération, qu'une des extrémités sectionnées de l'iris demeure déviée vers la plaie cicatrisée, ou même que cela se produit pour les deux sections du

1. Que M. Leber (Voy. l'*Importance de la bactériologie pour l'ophtalmologie*, compte rendu du congrès international de Heidelberg, p. 347) est absolument de l'opinion que j'exprime ici, c'est ce qui ressort clairement du passage suivant : « Les deux genres de staphylococcus (jaune et blanc et streptococcus pyogène) se rencontrent aussi bien chez l'homme que chez le lapin sur la conjonctive normale, quoique non d'une manière constante, mais pourtant assez souvent; toutefois on ne les trouve qu'en nombre individuel restreint, de manière qu'il faut probablement les classer parmi les champignons

sphincter, on peut en conclure avec certitude qu'une interposition d'une partie de l'iris a eu lieu entre les lèvres de la plaie, qui s'est alors cicatrisée vicieusement. Dans ces cas, on peut, soit immédiatement, soit après un certain laps de temps, voir l'œil devenir le siège de phénomènes inflammatoires. A cet égard, l'iridésis de Critchett père a été instructive au plus haut degré, car le pincement volontaire de l'iris dans une plaie du bord de la cornée n'était d'habitude suivi d'aucune irritation inflammatoire; mais les yeux ainsi opérés se perdaient souvent ultérieurement, en entraînant parfois par ophtalmie migratice la perte du congénère.

On attribuait à tort ces accidents aux tiraillements de l'iris et du corps ciliaire, quoique des centaines d'yeux supportaient sans le moindre inconvénient ces mêmes tiraillements, de même que de simples pincements de plis de l'iris ne sont pas nécessairement suivis d'une réaction inflammatoire. Force est donc d'accuser ici un autre facteur, et c'est sans contredit la perméabilité pour les germes qu'un certain nombre de ces cicatrices présentent ou peuvent acquérir. Pareilles cicatrices sont celles que j'ai appelées *cicatrices à migration*.

En règle générale, ce qui, d'après l'observation clinique attentive, entraîne l'inflammation après une opération, ce n'est nullement le traumatisme, mais l'introduction directe de germes pendant l'opération, ou la migration de ces germes à travers les plaies incomplètement fermées ou cicatrisées. Aussi, toute inflammation qui éclate aussitôt après une opération doit-elle être rapportée à une infection directe, et toute inflammation traînante qui survient tardivement après un traumatisme à l'immigration à travers une plaie qui s'est ouverte ou qui était restée incomplètement fermée et cicatrisée. Le rétablissement intégral et persistant de la chambre antérieure est un garant contre ces manifestations tardives.

Avant de tirer des conclusions pratiques de ces faits cliniques, demandons-nous quel rôle peut jouer ici le choc traumatique comme réveil des manifestations diathésiques d'après *Verneuil*. A notre avis, ce rôle est nul, au moins directement. Lorsque nous opérons d'iridectomie ou d'extraction de la cataracte des individus manifestement syphilitiques, tuberculeux, arthritiques ou diabé-

auxquels la conjonctive normale n'offre pas un terrain de nutrition propice. Même l'introduction de petites quantités dans le cul-de-sac conjonctival est tout à fait inoffensive, ainsi que, en concordance avec d'autres observateurs, je puis l'affirmer. L'intégrité de l'épithèle doit donc, pour leur action, fournir un obstacle difficile à surmonter. Par contre, ces deux genres de staphylococcus doivent, pour ce qui concerne l'évolution d'inflammations traumatiques de l'œil, soit après des opérations, soit après des lésions occasionnelles de genres les plus variés, jouer un rôle des plus importants, et ils sont à envisager, au moins pour une grande part comme cause déterminante.

tiques, jamais, en l'absence d'infection médiate et immédiate, une inflammation n'éclatera. Pourtant, je ne prétends pas pour cela qu'un diabétique ne se trouvera pas dans des conditions infiniment moins favorables, s'il est porteur d'une cicatrice à migration; mais ce que tous ceux qui opèrent sur les yeux peuvent constater, c'est que le traumatisme à lui seul, ou le choc traumatique, n'est pas à même de faire appel, sur un sujet diathésique, à des éléments infectieux accumulés ailleurs dans l'organisme, pour faire éclater sur un œil opéré une inflammation. Celle-ci doit être amenée, avec ou après l'opération, par des éléments infectieux étrangers à ceux que l'organisme lui-même peut renfermer. Le réveil des diathèses ne trouve donc aucun appui dans la chirurgie oculaire.

« A défaut d'une meilleure dénomination, dit Leber (*loc. cit.*, p. 347), je désignerai ce genre d'infection où les microbes arrivent du dehors, c'est-à-dire tout d'abord sur la surface externe d'une plaie de l'organe, sous le nom d'*infection ectogène;* par contre, j'appellerai *infection endogène* l'autre genre, dans lequel tout d'abord le restant du corps ou des parties de celui-ci deviennent le siège des micro-organismes, et où ceux-ci se transportent de là vers l'organe, c'est-à-dire vers l'œil. » Ce que nous soutenons, et, je pense, avec raison, c'est que l'infection endogène ou diathésique est un facteur négligeable dans les ophtalmies traumatiques. La chirurgie oculaire n'a presque exclusivement à s'occuper que de *l'infection ectogène, immédiate et médiate.* C'est sur ce dernier mode d'infection médiate non étudié encore que ce travail est destiné à attirer l'attention; il a aussi pour but de dévoiler les ressources de notre thérapeutique pour prévenir ce genre d'infection et s'opposer à ses ravages, car, jusqu'à présent, les opérateurs trouvaient une défaite toute prête pour se laver des reproches que pouvait leur valoir une opération malheureuse : ils accusaient l'infection endogène et diathésique.

Actuellement, il n'en peut plus être ainsi, c'est à l'infection ectogène qu'il faut attribuer nos revers et il nous incombe le strict devoir de l'éloigner autant que possible. Notre spécialité a déjà fait un grand pas en se garantissant des infections les plus désastreuses, celles qui sont suivies de la suppuration de l'œil; mais ce n'est évidemment pas à cela que doit se borner son programme, elle doit en outre se mettre en garde contre des inflammations non suppuratives, mais non moins désastreuses, et pour cela des progrès sérieux sont encore à réaliser. Il faut bien se pénétrer de cette idée que, s'il y a réaction inflammatoire après un traumatisme quelconque de l'œil, elle est due à une infection d'autant plus immédiate qu'elle a éclaté plus promptement, qu'ici la diathèse, l'état de santé, en un mot la vitalité n'y sont pour rien, que tout, comme

cause première, revient à l'infection[1] et rien au traumatisme.

Quels que soient les progrès que réalisera encore l'antisepsie, il faudra probablement, pour ce qui concerne l'œil, toujours renoncer à pouvoir, d'une façon absolument aseptique, pratiquer des ouvertures de l'œil. Deux conditions s'y opposent en effet : tout d'abord l'impossibilité de pouvoir désinfecter complètement le sac conjonctival qui, en dépit de nos lavages, continue à charrier, ainsi que M. Gayet l'a péremptoirement démontré, de nombreux germes cultivables ; en second lieu, le danger auquel nous n'échappons pas, de transporter les germes, qui se déposent et séjournent à la surface de la cornée et près de son bord, dans la chambre antérieure, la désinfection de cet espace n'étant guère exécutable. La chambre antérieure, quoi qu'en ait dit M. Panas, ne se prête nullement à l'introduction de solutions germicides, en quelque minime quantité que ce soit, ni à une désinfection complète par entraînement, par lavage à jet continu.

A moins donc d'opérer à des altitudes très élevées, ou en pleine mer, de tracer avec le galvano-cautère un sillon que devront suivre les instruments, à la condition encore d'agir assez promptement avec un instrument qui vient d'être flambé et de le faire passer à travers le sillon cautérisé avant qu'il ait pu de nouveau être infecté

1. Pour ne pas inutilement surcharger cette étude, nous ne parlons que de l'infection par des germes, qui seule, très probablement, joue un rôle pendant et après les opérations exécutées sur l'œil. Il est bien prouvé que les microbes produisent des poisons cristallisables (la phlogosine de Leber) qui, même en extraits aqueux ou alcooliques parfaitement stérilisés, amènent des inflammations. Il est non moins contestable que la ptomaïne (cadavérine et putrescine) qu'on obtient des substances organiques en putréfaction, peut entraîner la suppuration. Pourtant il ne saurait ici être question de pareille infection pendant une opération même ou à la suite de l'intervention chirurgicale; car il n'est guère admissible qu'on pousse le manque de propreté à ce point qu'on empoisonne un œil pendant une opération ; on n'admettra pas davantage que le courant sanguin transporte vers l'œil, sous l'influence du choc traumatique, pareils *venins*, qui se seraient produits et accumulés en un endroit éloigné de l'œil. Le peu de valeur pratique que Leber aussi attribue à l'inflammation que peuvent provoquer les substances chimiques, lors de traumatismes, ressort nettement du passage suivant : « Le mercure et le cuivre que nous venons juste de mentionner ont l'action spécifique qu'ils engendrent, sans provoquer d'accidents inflammatoires intenses, une abondante production de pus, *ces phénomènes restant toujours limités au proche voisinage du corps étranger*, vu le petit nombre de ces substances et leur présence toujours restreinte, la valeur pratique de cette inflammation, quelque intéressante que puisse être sa signification théorique, n'a guère d'importance sauf peut-être pour les corps étrangers métalliques de l'œil. On ne se trompera donc guère dans la pratique, si, à l'occasion d'une inflammation suppurative, on attribue la cause à une pullulation de microbes. » Qu'il en est ainsi, non seulement des inflammations suppuratives, mais aussi des autres formes inflammatoires de l'œil, c'est ce qui résulte nettement des récents travaux de Deutschmann (voy. *Die Opththalmia migratoria*. Hamburg u. Leipzig, 1889).

par les larmes et la sécrétion conjonctivale, on n'arrivera guère à faire une opération aseptique. Tout œil opéré dans des conditions ordinaires est donc contaminé ; les règles d'antisepsie déjà observées actuellement peuvent nous garantir d'une contamination avec des germes malins, pyogènes, mais il serait absolument illusoire de vouloir obtenir que, chaque fois, une contamination avec des germes moins pernicieux n'ait pas lieu; ces germes, comme nous le verrons tout à l'heure, ne tardant pas non plus à produire leurs effets nuisibles, pourvu qu'on leur offre, par l'opération qu'on a exécutée, des conditions favorables pour se fixer et s'accroître dans l'organe opéré.

Si nous revenons à notre premier exemple de traumatisme, à l'iridectomie, nous pouvons d'autant plus sûrement compter sur l'introduction des germes dans la chambre antérieure que, pour cette opération, la plupart des opérateurs négligent la désinfection du sac conjonctival et qu'on ne procède à une évacuation de l'humeur aqueuse que dans le cas d'accumulation de sang dans la chambre antérieure. Le couteau et les pinces ont entraîné des lèvres de la plaie des germes qu'ils ont déposés dans la chambre antérieure où ils restent, et pourtant, même lorsqu'on doit admettre que tous ces germes ne sont pas bénins, que l'on opère sur un sujet atteint de dacryocistite, de granulations, d'une purulence manifeste de la conjonctivite, l'infection de l'œil et de la plaie est chose absolument insolite.

C'est que, dans les conditions ordinaires d'exécution d'une pupille artificielle, nous déposons les germes dans un espace garni de toutes parts de membranes vitreuses, traversé vers la périphérie, là où les mailles du ligament pectiné pourraient former pour les germes un receptaculum, par un courant puissant, le grand courant nourricier de l'œil qui entraîne ces germes au dehors. Telle est la raison pour laquelle les opérations d'iridectomie se comportent d'une façon si différente comparativement à celles de la cataracte.

Au congrès de Paris de 1883, j'ai déjà insisté sur ce que, après l'ouverture de la capsule, l'accès d'une humeur aqueuse contaminée trouve dans la substance propre du cristallin ses éléments de culture et un endroit propice pour échapper à l'entraînement au dehors par le courant nourricier de l'œil. Le gonflement des masses corticales, dans un traumatisme de l'œil, n'agit pas mécaniquement pour amener, par tiraillement ou compression, l'iritis, mais c'est parce qu'il devient l'occasion d'un développement de microorganismes dans les éléments mêmes du cristallin que l'inflammation évolue. Ce gonflement est en outre un obstacle à l'élimination des germes que renferment les masses corticales, car en provoquant,

par refoulement de l'iris vers l'angle iridien, une obstruction du cercle de filtration et un ralentissement notable dans l'évacuation des liquides intraoculaires, autrement dit des phénomènes glaucomateux, ce gonflement favorise la rétention des germes de l'œil et accentue l'action viciante qu'ils communiquent à une humeur aqueuse de moins en moins fréquemment renouvelée.

Les bonnes observations cliniques gardent toujours leur valeur, même si l'interprétation que les progrès de la science nous imposent varie de fond en comble. Aussi, tout en abandonnant comme erronées l'action contondante, le tiraillement, la compression considérés comme causes, dans une opération de cataracte, nous ne nous efforçons pas moins, dans une opération de cataracte, d'éviter les petites ouvertures et les plaies non aptes à s'entrebâiller. Est-ce la contusion du tissu cornéen, que M. Jacobson considère encore comme capable d'amener une inflammation, que nous redoutons ici? Nullement, mais cette ouverture incomplète de la cornée nous expose à laisser dans l'œil une quantité plus ou moins considérable d'éléments du cristallin qui serviront à la culture des germes dont nous ne pouvons empêcher le dépôt dans l'œil.

L'idéal, dans une opération de cataracte, est de rétablir les mêmes conditions de sécurité qu'offre une simple iridectomie, c'est-à-dire d'obtenir que les germes, que nous ne saurions empêcher de pénétrer dans l'œil, soient déposés dans une chambre uniformément garnie de membranes vitreuses, ne présentant aucune aspérité, aucun élément de culture pour les germes introduits. Cet idéal, nous l'obtenons dans un nombre de cas encore malheureusement trop restreint, lorsque nous réussissons à arracher toute la partie de la capsule antérieure qui est garnie d'épithèle, autrement des éléments embryonnaires, des fibres cristalliniennes et que nous sommes assez heureux pour débarrasser toute la surface hyaloïdienne du moindre élément fibrilliaire du cristallin. Le corps vitré, bombé en avant, donne alors à la chambre antérieure à peu près la configuration d'un œil dont le cristallin est intact. Nous observons alors, après rétablissement prompt de l'angle iridien, que le traumatisme de l'extraction présente absolument la même inocuité que celui de l'iridectomie. L'absence de tout phénomène d'iritis, à la suite de l'extraction du cristallin dans sa capsule, est du reste connue depuis longtemps.

Il en sera de même en pratiquant aseptiquement une discission avec une aiguille bien désinfectée et à travers un point de la cornée rendu aseptique par une cautérisation galvanique préalable. En pareil cas, on peut voir la moitié ou les deux tiers de la chambre antérieure d'un jeune sujet se remplir de flocons cristalliniens,

sans qu'il survienne trace d'inflammation du côté de l'iris, et la résorption marche d'autant plus facilement que ce remplissage de la chambre antérieure par une masse assez solide n'obstrue pas l'angle iridien et qu'on échappe ici à tout ralentissement du courant excréteur de l'œil, à moins de provoquer ce ralentissement par des instillations malencontreuses d'atropine.

De ce qui précède, il ressort pour la chirurgie oculaire les faits suivants, dont l'importance capitale ne saurait être contestée : *Tout traumatisme en lui-même n'entraîne aucune inflammation; celle-ci éclate d'autant plus facilement que le traumatisme implique une entrave à l'élimination des germes, ou facilite leur réintroduction; cette réaction inflammatoire doit d'autant plus sûrement se présenter que nous établissons par le traumatisme un lieu de culture dans l'œil pour les germes que tout traumatisme y entraîne forcément.*

Le *genre* de plaies et surtout leur *emplacement* doivent aussi intervenir comme un facteur des plus importants dans l'infection ectogène. Récapitulons donc ici quelles sont les plaies qui, de tout temps, ont paru les plus redoutables, non seulement pour provoquer des iritis et des irido-choroïdes désastreuses pour l'œil blessé, mais encore pour exposer à la perte de l'œil congénère par développement d'une ophtalmie migratrice.

Abstraction faite de la pénétration de corps étrangers, colporteurs de germes, c'est la région de l'angle iridien, le proche voisinage des procès ciliaires, qui, par leurs lésions, ont été de tout temps et sont encore actuellement considérés comme les plus pernicieux. Pourquoi, au point de vue anatomique (et bactériologique) cette région présente-t-elle tant de dangers? Il faut signaler trois causes qui rendent la jonction scléro-cornéenne particulièrerement vulnérable. Tout d'abord elle correspond, du côté de la chambre antérieure, aux arcades du ligament pectiné, c'est-à-dire à une partie incomplètement garnie d'une membrane vitreuse, par conséquent moins protégée, une fois blessée, par rétablissement d'un revêtement vitreux qui s'oppose à l'immigration des germes. En second lieu, le tissu qui garnit l'angle iridien est un tissu trabéculaire, caverneux d'après Waldeyer, qui se cicatrise bien moins facilement et solidement. Enfin, celle qui des trois causes est la plus importante, c'est qu'il est difficile de pratiquer ici des plaies entre les lèvres desquelles ne viennent pas s'interposer, surtout avec la moindre exagération de la pression intra-oculaire, une des parties des membranes internes, soit la périphérie de l'iris, soit les procès ciliaires. C'est cette interposition dans un tissu composé, lui, de trabécules qui établit ce que je propose d'appeler des cicatrices imparfaitement fermées ou cicatrices à migration. Ces

sortes de cicatrices se prêtent d'autant plus à l'immigration des germes qu'on conserve la funeste habitude de soumettre pareils yeux blessés à des instillations de collyres non aseptiques, autrement dit qu'on les arrose journellement avec un mélange plus ou moins varié de germes.

N'est-il pas étrange que ce soit justement cette région qui a été choisie, comme lieu de prédilection pour l'opération la plus importante de la chirurgie oculaire, par des hommes les plus renommés comme cliniciens, tels que Jacobson et de Graefe, et ce choix ne paraissait-il pas pendant quelque temps être justifié par les résultats opératoires qu'on obtenait? Comment a-t-on pu pendant des années s'égarer à ce point? La réponse est facile; en l'absence de toutes précautions antiseptiques, ce que l'on avait le plus à redouter, c'était l'infection immédiate et directe par des germes pernicieux entraînant la panophtalmie. Eviter ce danger était le problème qu'on devait se poser tout d'abord, et celui-ci ne pouvait être résolu qu'en ayant recours pour l'extraction à des plaies qui ne s'entrebâillaient pas spontanément et qui s'agglutinaient (je ne dis pas se cicatrisaient) le plus promptement possible. Ce qui a fait la grande vogue de l'opération de de Graefe et explique qu'on l'ait adoptée d'une façon en quelque sorte générale, c'est que, incontestablement, elle parvint à réduire de moitié le nombre des suppurations, comparativement à ce qu'avaient donné les lambeaux cornéens.

Cet empressement à adopter les sections placées dans une région réputée, depuis qu'on exerce l'ophtalmologie, comme des plus dangereuses, semblait faire fi de ce que l'expérience avait enseigné; et pourtant, comme aucun fait bien observé ne se laisse démentir, on mit le même empressement et on agit comme sur un mot d'ordre pour faire rentrer davantage la section vers la cornée et abandonner la sclérotique.

Seul Jacobson[1] se vante d'avoir actuellement encore conservé le procédé linéaire dans toute sa pureté, car ce confrère envisage encore aujourd'hui, en dépit de tout ce que la greffe nous a appris, les plaies sclérales comme se guérissant mieux que celles de la cornée. Il serait aussi bien pénible à ce confrère d'abandonner ce que de Graefe, en imitant Jacobson, avait, lui, non emprunté à sa méthode, mais ce à quoi ses recherches du maximum de linéarité des plaies l'avaient astreint; car de Graefe faisait cet aveu[2] : « Je trouve que les plaies sclérales guérissent en général plus lentement et, sous beaucoup de rapports, moins bien ». Ce n'est donc

1. *Archiv f. Ophtalm.*, XXXIV, 2, p. 196.
2. *Ibid.*, p. 237.

pas la plus grande vascularité qui séduisait de Graefe pour le choix de sa section, mais bien la plus grande étendue de la plaie en empiétant sur la sclérotique. Aussi de Graefe quittait-il lui-même en partie la sclérotique et n'opérait-il plus avec la pureté dont, seul, Jacobson se vante de conserver encore la tradition. Notre confrère fait valoir bien haut qu'avec des sections périphériques et linéaires on avait déjà, bien avant l'antisepsie, réduit les suppurations à 3 et même 2 p. 100, et qu'avec des soins antiseptiques, on peut arriver à les supprimer en quelque sorte complètement. M. Jacobson termine son dernier grand travail en disant : « Au point de vue où *de Wecker* se place, je n'ai rien trouvé qui diffère en principe sur la manière d'envisager nos devoirs professionnels, pratiques et scientifiques. Placé devant l'alternative de laisser partir un malade avec une pupille ronde ou de borner la joie d'une guérison adroite d'aveugles exclusivement à des exercices au fantôme, l'opérateur se trouve ici dans une position forcée. En Allemagne, il ne s'agit pas de blesser plus ou moins le sentiment de la sécurité du succès. Ne sacrifier absolument rien à la conservation d'une pupille ronde, tel est le point de vue de *de Graefe* qui est de fait complètement différent d'une autre direction dans notre science. »

Il est étrange de voir un clinicien comme Jacobson émettre une pareille opinion, car je serais bien curieux de savoir comment de Graefe et lui-même, en conservant la linéarité de leur section périphérique, auraient pu faire autrement que de « ne sacrifier absolument rien à la conservation d'une pupille ronde ». Leur idéal de linéarité leur imposait forcément une très large excision de l'iris, s'ils ne voulaient pas encore accentuer très notablement les graves inconvénients de pareilles sections.

Dès la publication de l'extraction de de Graefe et dès que je l'eus aussi moi-même exécutée dans toute sa pureté, j'engageai à rebrousser chemin et à placer la limite des sections près de la jonction de la cornée transparente. En augmentant progressivement la hauteur de la section, je démontrai que, par le détachement d'un tiers du diamètre de la cornée[1], on conservait encore la même sécurité qu'avec la section de de Graefe, mais qu'on se libérait alors de la *contrainte* de faire une pupille artificielle, dont on était à même de *discuter l'opportunité*. Pareille discussion était épargnée à nos confrères de Graefe et Jacobson, condamnés par le choix de leur section à faire constamment un procédé combiné.

Ce qui nous intéresse ici principalement, c'est l'aveu que les

1. Par erreur, dans une reproduction de ce travail (*Ann. d'ocul.*, mars-avril 1889), on a dit « tiers de la circonférence cornéenne ».

sections moins périphériques donnent, comme sécurité, les mêmes résultats; car, comme le dit Jacobson lui-même, « des sections peu élevées et périphériques et des sections avec ponction et contre-ponction, entre la limite cornéenne temporale et le bord de la cornée (c'est-à-dire dans la largeur du limbe), doivent de même permettre sans danger une extraction. Leur valeur ultime n'est pas encore constatée empiriquement[1]. Parmi les confrères de pays étrangers, *de Wecker* a déjà, il y a près de vingt ans, recommandé une section de 120° dans la cornée transparente, et près de son bord, comme suffisante ».

Si ces sections sont reconnues même par le plus ardent défenseur des sections périphériques et voisines du corps ciliaire, pourquoi alors ne pas les adopter? car M. Jacobson ne saurait penser que le silence absolu qu'il garde sur les dangers des sections à travers le tissu trabéculaire péricornéen, sections qui, tout en excisant autant que possible l'iris, guérissent presque constamment avec un pincement de la périphérie de cette membrane près des angles de la plaie, fera oublier les souffrances qu'on a infligées aux premières victimes de la poursuite du maximum de linéarité des sections.

On ne perdait plus autant d'yeux par suppuration, mais ceux qu'on avait ainsi sauvés étaient largement remplacés par des pertes dues aux irido-choroïdites chroniques, amenant après de longs mois de douleurs la phtisie de l'œil. C'est alors aussi que les ophtalmies sympathiques (migratrices) faisaient leur apparition dans la pratique de l'extraction, et qu'en se tenant à la pureté de la méthode de de Graefe, on n'opérait plus un œil avec la parfaite certitude que si cette intervention échouait, elle ne ferait au moins courir aucun danger à l'autre œil.

Ce qui s'est passé, lorsque les imitateurs aveugles de de Graefe imposaient à leurs opérés le dogme de la linéarité de la section, est bien propre à démontrer, suivant ma thèse, que le traumatisme n'entraîne pas l'inflammation, mais bien l'infection immédiate ou médiate. L'infection *immédiate* donnait un moins grand nombre de résultats fâcheux comparativement aux sections à lambeau, mais l'infection *médiate*, à travers les cicatrices mal fermées et perméables pendant longtemps à l'immigration des germes, produisait des irido-choroïdites d'une lenteur désespérante, inconnues aux anciens opérateurs, et allant parfois jusqu'à se propager à l'autre œil.

Mon point de vue a donc bien été tout à fait différent de celui

1. C'est-à-dire qu'elle n'a pas jusqu'à présent reçu la sanction des confrères allemands (L. de W.)

de Jacobson. J'ai, dès le début, cherché à abandonner un terrain que je crois funeste pour les opérations de cataracte. J'ai soutenu, contre l'avis de mon maître de Graefe, que de revenir à des lambeaux de hauteur bien plus notable n'était pas rétrograder, car la poursuite de la linéarité acculait les opérateurs dans une région dangereuse de l'œil et les contraignait forcément à l'iridectomie.

Le but de ce travail sera atteint si j'ai bien fait comprendre *que l'*EMPLACEMENT *qu'on donne aux plaies peut entraîner, par infection* MÉDIATE, *consécutivement au traumatisme qu'on fait subir à un œil, une inflammation, ce traumatisme étant lui-même incapable de la provoquer seul.* Il est pour moi plus que probable que la marche si traînante de certaines irido-choroïdites (suite de traumatisme ou d'opération de cataracte) est provoquée par une immigration de germes dans l'œil, après l'achèvement de l'opération et pendant un temps parfois fort prolongé. Il faudra donc à l'avenir réserver, en ce qui concerne l'entretien de pareilles inflammations, un rôle tout à fait secondaire à l'infection endogène aux prédispositions diathésiques; car pour alimenter ces irido-choroïdites à marche traînante, la présence de germes infectieux est indispensable et indiscutable. Pour leur immigration du dehors plaide aussi fortement le fait qu'il s'agit presque constamment de plaies avec enclavement capsulaire ou iridien et soulèvement des parties cicatricielles. La cicatrisation solide sans enclavement d'aucun genre ne s'observe pas avec ce genre d'irido-choroïdite traînante.

A l'avenir nous avons donc à bien tenir compte de ce que nous enseigne l'étude des traumatismes de l'œil en général. La région du tissu trabéculaire peri-cornéen *ne doit jamais servir à la formation de plaies ouvertes. Les infections* IMMÉDIATES, avec les progrès de l'antisepsie, *doivent être complètement évitées, les infections* MÉDIATES *le seront sûrement si nous renonçons définitivement à pratiquer des plaies aptes à se transformer en cicatrices à migration.*

A la suite de cette communication, M. Meyer propose de renvoyer la discussion à la prochaine séance, afin que les arguments développés par le présentateur puissent être à loisir étudiés.

M. Galezowski insiste pour la discussion immédiate et la Société consultée sur ce point émet un avis favorable en ce dernier sens.

M. LANDOLT. — M. de Wecker prêche à des convertis s'il nous conseille de porter la plaie, pour l'extraction de la cataracte, dans le limbe cornéen.

Un tiers de la circonférence cornéenne est insuffisant dans la majorité des cas.

L'iridochoroïdite et l'ophtalmie sympathique ne sont pas attri-

buables à une forme particulière de la cicatrice mais bien à l'enclavement de l'iris, à l'exposition prolongée d'une partie du tractus uvéal à l'infection. Aussi ces complications, ces dangers se présentent-ils aussi bien dans le cas où l'emplacement trop sclérotical de la plaie prédispose l'œil à l'enclavement des angles de l'iridectomie, que lorsque l'iris, autrement intact, se trouve enclavé entre les lèvres d'une plaie cornéenne, si bien qu'à ce point de vue l'extraction sans iridectomie présente le même danger que l'opération primitive de de Graefe.

M. Galezowski. — Avant d'entrer dans le vif de la discussion, qu'il me soit permis de rappeler que la méthode d'extraction à lambeau nous vient directement de Desmarres père qui la pratiquait très couramment. Du reste le danger d'infection ne réside pas dans la situation de la plaie mais bien plutôt dans la qualité du pansement. Que la plaie soit faite en un point ou en un autre, les microbes s'y fixeront tout de même si un pansement approprié ne la protège.

M. Abadie. — L'inflammation postopératoire est souvent de cause microbienne, le fait est indéniable; mais elle peut tenir à d'autres causes encore. Par exemple les enclavements iriens par le simple fait des tiraillements nerveux produits dans la cicatrice peuvent entraîner une irritation du tractus uvéal qui ne ressort en rien à l'infection microbienne. Le fait est si réel que si l'on désenclave l'iris ainsi pincé (par la cicatrisotomie ou la sclérotomie rétrocicatricielle), les accidents qui reconnaissent cette cause cessent aussitôt. Je possède à l'appui de cette opinion plus d'un exemple frappant.

Autre chose : les iritis que l'on observe en certains cas, dans la goutte par exemple, ne peuvent être mises au compte de l'inflammation microbienne. Ne s'agirait-il pas plutôt d'une inflammation d'origine chimique due à des dépôts interstitiels d'acide urique?

M. Despagnet. — De la première partie de l'intéressante communication de M. de Wecker j'ai retenu trois points sur lesquels je vous demande la permission de revenir.

Pour appuyer la conclusion de son travail, à savoir que *dans la suppuration de l'œil le traumatisme n'est rien, l'infection est tout*, M. de Wecker a mis en parallèle l'iridectomie simple et l'extraction de la cataracte. Et pour expliquer pourquoi dans la première de ces opérations on ne voit pour ainsi dire jamais la suppuration que l'on voit malheureusement encore quelquefois dans la seconde, il nous a donné une explication qui, certes, est des plus ingénieuses. Il a fait intervenir un courant normal de liquide nutritif de l'œil qui se ferait de dedans en dehors et entraînerait avec lui les microbes pathogènes. Tout d'abord si ce cou-

rant existe véritablement dans le cas d'iridectomie simple, je me demande pour quelle raison il n'existerait pas également dans l'extraction de la cataracte. Mais il me semble que M. de Wecker n'a insisté sur ce courant que comme sur une hypothèse possible, car il ne nous a parlé d'aucune expérience qu'il aurait faite pour en démontrer l'existence.

Plus curieux, j'ai fait quelques essais à ce sujet. J'ai d'abord pratiqué une iridectomie chez un lapin. Comme toujours en pareil cas, en achevant mon lambeau cornéen, la chambre antérieure s'est vidée. En attirant l'iris au dehors pour le sectionner, quelques gouttes d'humeur aqueuse se sont encore écoulées. Puis pour bien m'assurer si, l'opération terminée, il y avait un courant liquide du dedans de l'œil au dehors, j'ai, à l'aide d'une aiguille creuse que j'avais préalablement introduite dans la chambre antérieure par la partie de la cornée opposée à celle où j'ai fait mon lambeau, j'ai, dis-je, injecté très lentement dans l'œil quelques gouttes d'une solution très diluée d'aniline. La chambre antérieure a immédiatement pris la coloration violette, mais pendant cinq minutes que j'ai tenu l'animal en expérience je n'ai pas constaté la moindre filtration de liquide coloré par la plaie où j'avais fait l'iridectomie. Je n'ai obtenu d'écoulement qu'après avoir injecté un gramme de la solution, c'est-à-dire après avoir augmenté tellement la pression intra-oculaire que les lambeaux cornéens soulevés se séparaient. Dans un second œil j'ai, avant de faire l'opération, injecté d'abord la solution colorée dans la chambre antérieure, puis j'ai procédé à l'iridectomie. J'ai pratiqué l'opération tout entière et cependant il restait encore de la solution colorée dans l'œil, tous les liquides de la chambre antérieure n'avaient pas eu le temps de s'écouler. Il m'a semblé que ces expériences étaient des plus concluantes pour nier ce courant liquide après l'opération d'iridectomie. Et d'ailleurs n'avons-nous pas tous parfois assisté, après une iridectomie, à la reconstitution sous nos yeux d'une partie de la chambre antérieure? Enfin, dès que nous avons fait un lambeau à la cornée par suite de l'évacuation de la chambre antérieure il y a un affaissement du globe qui met plus en contact les bords de la plaie, en outre la pression intra-oculaire est diminuée, toutes raisons qui s'opposent à la sortie spontanée des liquides intra-oculaires. Donc, s'il n'y a point de suppuration dans l'iridectomie, il faut en chercher l'explication ailleurs que dans l'expulsion des microbes pathogènes par le courant des liquides nutritifs vers l'extérieur.

Dans une seconde partie, M. de Wecker, parlant des leucomes adhérents où tardivement surviennent des accidents suppuratifs, les a expliqués par le réveil des microbes à l'état latent dans l'œil, niant toute influence à l'irritation ciliaire. Il n'a fait en cela que

se ranger à l'avis de notre éminent maître, M. le professeur Verneuil. J'ai eu l'occasion de m'occuper de cette question dans un travail que j'ai publié *sur l'irido-choroïdite suppurative dans le leucome adhérent.* Là volontiers j'ai partagé l'opinion de la même école, mais en faisant une restriction capitale. J'ai publié des observations de phlegmon spontané survenant dans des yeux atteints depuis vingt et trente ans de leucome adhérent sans cicatrice filtrante et sans que ces yeux eussent jamais présenté d'accidents inflammatoires. Incontestablement, puisqu'il y avait suppuration de l'intérieur de l'œil, il ne fallait point nier l'existence des microbes, et comme nulle porte depuis vingt ou trente ans ne leur avait été ouverte dans l'œil, il n'était possible d'admettre que deux hypothèses : ou leur transport par la circulation générale, fort difficile à expliquer chez des sujets sains et robustes, ou le réveil sur place de ceux qui avaient pu pénétrer dans l'intérieur de l'œil au moment de l'abcès de la cornée. Mais pourquoi, pour se réveiller, avoir attendu si longtemps ? C'est précisément là la question importante, et des recherches cliniques et histologiques que j'ai faites il m'a semblé pouvoir conclure que, précisément, l'irritation ciliaire produite par la synéchie antérieure favorisait ce réveil en préparant un terrain propice pour l'évolution des nouvelles colonies microbiennes.

En effet, dans certains cas où j'ai pu assister à l'évolution de l'irido-choroïdite suppurative, j'ai été frappé de voir la suppuration débuter non pas au pourtour ou dans la région de la cicatrice cornéenne, où il semble qu'auraient dû s'accumuler et s'endormir les microbes pathogènes, mais dans la partie ciliaire diamétralement opposée.

Dans un cas remarquable de ce genre où le phlegmon avait gagné la cavité orbitaire, et dont j'ai dû l'observation à notre éminent collègue, M. Delens, l'œil a été examiné dans le laboratoire de M. Ranvier par MM. Malassez et Hache. Je détache de la note qu'ils m'ont remise au sujet de leur examen la partie suivante : « Dans les procès ciliaires on voit les lésions de plus en plus marquées ; les amas de globules rouges se sont créés des loges dans les tissus, en écartant leurs parties, le pus augmente aussi, si bien que lorsqu'on arrive aux confins de la choroïde, il est impossible de se rendre compte de la nature du tissu. *C'est surtout dans la partie ciliaire opposée à la synéchie que l'on rencontre la plus grande désorganisation* ».

Et d'ailleurs cette irritation de la région ciliaire dans le leucome adhérent soit par traction, soit par l'accolement de l'iris avec les voies lymphatiques de l'angle irido-cornéen qui sont ainsi comprimées, obstruées, n'a-t-elle pas été admise depuis Græffe par tous les auteurs classiques ?

Tous enfin, à l'instar de de Graefe, n'ont-ils pas toujours proposé pour la combattre de pratiquer une iridectomie, qui dans une partie voisine du leucome, qui dans la partie diamétralement opposée? Certains enfin n'ont-ils pas conseillé de faire deux iridectomies, une de chaque côté du leucome?

Donc il n'y a point de doute, cette irritation ciliaire existe, c'est elle qui prépare l'évolution de l'œil vers la panophtalmie.

Le troisième point que j'ai noté, et sur lequel, je crois, nous sommes tous d'accord, c'est que toute cicatrice filtrante, ou toute fistule cornéenne prédispose à la suppuration, parce qu'elle favorise l'entrée des microbes pathogènes. Cependant à ce sujet il ne faudrait pas être absolu. Dans mon travail j'ai rapporté l'observation d'un de nos maîtres les plus éminents en ophtalmologie, qui porteur d'un leucome adhérent à droite depuis 1868, a eu plusieurs fois dans cet œil des phénomènes d'inflammation.

Deux fois, en 1871 et 1875, il y eut des attaques d'iritis avec hypopyon. Malgré tous les antiphlogistiques, le mal empirait, et on était sous la menace d'une irodo-choroïdite suppurative, lorsqu'une paracentèse vint arrêter tous les accidents; mais la dernière fois la plaie se referma mal, et il resta une cicatrice filtrante qui a été définitive. Or jamais depuis cette époque notre maître n'a éprouvé dans son œil ni le moindre phénomène inflammatoire, ni la moindre douleur. Et c'est bien à sa fistule qu'il rapporte sa tranquillité, fistule qui, donnant une issue permanente à l'humeur aqueuse, diminue la tension de l'œil et empêche les mouvements de contraction de l'iris.

Telles sont les remarques que m'a suggérées le travail de M. de Wecker.

M. de Wecker. — Pour ce qui concerne la réflexion faite par M. Landolt, qu'il n'y a pas de différence à établir entre un prolapsus scléral ou cornéen de l'œil, ma communication faite à la société a juste pour objet d'insister sur cette différence entre un prolapsus cicatrisé dans le tissu dense et solide de la cornée et celui formé à la périphérie, c'est-à-dire dans le tissu trabéculaire ou caverneux, se prêtant à la formation de cicatrices à migration.

M. Galezowski vous dit : si vous ne voulez pas avoir des enclavements de l'iris, vous n'aurez qu'à exciser l'iris. Je pense que de Graefe était un opérateur consommé, qui excisait l'iris en l'attirant le plus possible au dehors, aussi soigneusement que qui que ce soit, et pourtant lorsque, en 1875, je soutenais que les enclavements iridiens étaient plus fréquents *avec* que *sans* excisions de l'iris, M. Otto Becker me donna par les nombreuses dis-

sections d'yeux pratiquées sur des yeux opérés d'après de Graefe, absolument raison, et il vient encore de confirmer cette opinion au dernier congrès international.

La question de la hauteur du lambeau cornéen dans l'opération de la cataracte, le choix d'un procédé simple ou combiné n'entre pas dans le sujet de cette discussion ; mais comme M. Galezowski les met en avant contre mon gré, cet honorable confrère me permettra bien de lui rafraichir un peu la mémoire. M. Galezowski rappelle qu'il a présenté en 1879 à la Société de chirurgie, lui le premier, une statistique de 100 cas d'extraction simple, et dit avoir ainsi ouvert, lui le premier, la période du retour à l'ancien procédé. C'est en 1875 que j'ai adressé à l'Académie des sciences une note sur mon procédé d'extraction simple, et au congrès de Heidelberg de la même année, j'ai communiqué les résultats de deux cents extractions sans iridectomie, c'est-à-dire quatre ans avant la communication de notre confrère.

M. Abadie est, lui, le mieux rentré dans le sujet de ma communication. Mon honorable ami soutient que la question des microbes ne peut pas à elle seule expliquer en présence de cicatrices vicieuses l'évolution des inflammations, que le *désenclavement* de l'iris par des iritomies, sclérotomies, cicatrisotomies ou staphylotomies, suivies de la cessation des inflammations, prouve bien ici une influence nerveuse que la suppression des tractions sur l'iris et le corps ciliaire a fait disparaître. Voici où se trouve une divergence absolue de notre manière d'envisager la question de l'inflammation, que moi je regarde toujours comme de nature infectieuse. Je ne nie nullement l'action des opérations sus-mentionnées et je serais désolé si j'étais forcé de le faire, car je renverserais alors bien des faits que je me suis efforcé pendant ma carrière de poser avec acharnement ; mais il faut bien l'avouer, et les récents travaux de bactériologie le prouvent clairement, l'influence nerveuse n'est pour rien dans la provocation des processus inflammatoires. Si donc, en réalité, les enclavements ont une action, cette action leur revient non parce que nous supprimons un tiraillement sur les nerfs, mais parce que nous faisons disparaître une traction sur la cicatrice, à laquelle nous permettons, dégagée, de se fermer alors solidement. Il s'agit donc ici aussi de fermer par ces diverses opérations plus solidement la porte d'entrée aux micro-organismes qui, seuls sont, les véritables coupables de la production des irido-choroïdites traînantes et pernicieuses.

M. Abadie a aussi effleuré les inflammations goutteuses ; permettez-moi de ne pas entrer dans ce sujet, nous touchons ici à la question des infections par action purement chimique, sur laquelle

je me suis empressé de faire des réserves dans les communications que j'ai eu l'honneur de vous faire.

En dernier lieu, M. Abadie émet l'opinion qu'à l'aide d'une antisepsie rigoureuse nous viendrons aussi à bout des blessures les plus dangereuses intéressant les parties les plus vulnérables de l'œil. Permettez-moi de vous faire observer que cette antisepsie à jet continu, comme le réclamerait un œil porteur d'une cicatrice à migration, est chose inexécutable, et que ce sont justement les conditions d'humectation et d'occlusion des paupières qui s'opposent à une action non discontinue des antiseptiques.

M. Despagnet fait évidemment erreur s'il pense que j'ai invoqué exclusivement pour l'iridectomie l'action éliminatrice du courant excréteur de l'œil, pour les germes que nous avons introduits dans l'œil. Cette action se produit de même pour les opérations d'*extraction*, pourvu que nous rétablissions l'intégrité de l'angle iridien, et c'est de la plus ou moins grande promptitude avec laquelle s'opère ce rétablissement que dépend la similitude du traumatisme de l'iridectomie et de certaines extractions.

L'exemple, cité par M. Despagnet, du confrère qui a vu complètement disparaître les attaques inflammatoires du moment que sur son œil atteint de leucome adhérent de la cornée il s'est établi une fistule cornéenne plaide absolument pour ma théorie. Chez lui le libre et abondant écoulement du liquide par sa fistule s'oppose efficacement à l'introduction dans la chambre antérieure de germes qui ne peuvent lutter contre le courant; même introduits dans l'intérieur de l'œil, ils en sont promptement éliminés.

M. Darier. — **De la suspension dans les atrophies des nerfs optiques.** — Dans les derniers jours de janvier, à la suite de la lecture de l'article de M. Charcot, nous avons installé un appareil à la clinique du Dr Abadie, et nous avons essayé ce mode de traitement chez plusieurs atrophiques. Nous avons obtenu des résultats qu'il est bon de vous faire connaître en quelques mots.

D'abord nous avons été frappé de l'influence favorable de la suspension sur les diverses manifestations de l'ataxie. La démarche devient plus ferme, plus sûre, la station debout, même les yeux fermés, est moins oscillante; aucun de nos malades ne souffrait de douleurs fulgurantes; deux d'entre eux en ont éprouvé, après les deux ou trois premières séances; il est intéressant de le faire remarquer.

Des troubles vésicaux remontant à plus de deux ans ont disparu après trois ou quatre jours de traitement.

Chez chaque malade, le réflexe patellaire totalement absent au début, a l'air de vouloir revenir, mais avec un retard sensible. Attendons encore avant d'affirmer nettement le fait, qu'il soit manifeste.

Du côté des yeux les résultats sont encourageants; tous nos malades se sont montrés *subjectivement* très satisfaits, mais pour nous un examen objectif minutieux peut seul nous convaincre. Or l'acuité visuelle, qui a certainement gagné chez tous nos malades, n'a pas subi une amélioration qui puisse nous donner de bien grandes espérances ; souhaitons seulement que les résultats obtenus se maintiennent, c'est tout ce que nous pouvons demander. Sous l'influence de ce mode de traitement, un de nos malades presque aveugle a comparé l'effet produit par la suspension à celui qui avait été obtenu momentanément par l'élongation du nerf optique. Il voyait plus de clarté autour de lui, se conduisait avec plus de facilité et distinguait certains objets.

Un deuxième malade ataxique avait une papille complètement atrophique, mais ayant de l'autre œil encore une acuité visuelle de 1/4, il a vu sa vision s'élever à 1/3 et presque à 1/2.

Un jeune homme de 19 ans, atteint d'atrophie juvénile, a vu sa vision s'élever de 1/15 à 1/6. La lecture des journaux, qui lui était impossible depuis trois mois, est devenue possible depuis quelques jours, même sans verres.

Chez un autre ataxique, jeune encore, 38 ans, malade depuis peu, mais chez lequel les symptômes tabétiques se suivaient rapidement et chez lequel la suspension a ramené un semblant de réflexe patellaire, nous avons obtenu une amélioration de l'acuité visuelle de 1/6 à 1/3.

Quant aux autres cas, ils sont encore depuis trop peu de temps en traitement pour que nous puissions donner des résultats.

Bref si nous avons tenu à communiquer des observations qui ne datent que de six semaines, c'est plutôt pour provoquer l'éclosion de nouveaux travaux dans cette direction que pour affirmer la puissance d'une médication à la mode depuis trop peu de temps pour qu'on puisse porter sur elle un jugement définitif.

M. DE WECKER. — J'ai essayé aussi la suspension à ma clinique, mais je dois reconnaître que les atrophies optiques d'origine tabétique n'ont rien gagné à ce traitement.

J'ai pensé à essayer ce mode de traitement dans le blépharospasme pour exercer des tractions sur le facial.

M. LANDOLT. — M. Charcot du reste a déjà dit que la suspension n'agissait nullement sur les manifestations céphaliques du tabès.

M. GILLET DE GRANMONT. — Malgré des perfectionnements que j'ai apportés à l'appareil suspenseur, je n'ai rien observé de

valable du côté des yeux, c'est une amélioration psychique.

M. Parinaud. — Je suis bien placé à la Salpêtrière pour connaître les résultats de ce traitement nouveau; on n'a jusqu'ici rien noté de positif du côté des yeux.

M. Abadie. — En faisant la part de l'enthousiasme dans la communication de M. Darier, il faut reconnaître que ce traitement a été suivi de résultats appréciables. Ceux-ci du reste ne s'appliquent qu'à des maladies qui n'étaient pas ataxiques, et le malade qui s'est le mieux trouvé de la suspension était atteint d'atrophie juvénile idiopathique.

M. Darier. — Sans être enthousiaste de la pendaison dans les atrophies des ataxiques, je crois qu'il est bon d'y soumettre nos malades, d'abord parce qu'eux-mêmes s'en montrent satisfaits, et aussi parce que l'amélioration de l'acuité visuelle, si minime qu'elle soit, est toujours bonne à enregistrer. Est-elle due à l'amélioration de l'état général plutôt qu'à une action directe sur les centres trophiques médullaires, c'est possible. A tort ou à raison, je suspends les malades par la tête autant qu'ils peuvent le supporter; les brassières ne sont mises que quand la traction sur le cou devient pénible. Les séances sont répétées régulièrement tous les deux jours.

La séance est levée.

BIBLIOGRAPHIE

ET REVUE DES JOURNAUX

De la suspension dans le traitement de l'ataxie locomotrice progressive. — *La pratique médicale* rapporte une leçon très intéressante du professeur Charcot, qu'il a consacrée dernièrement à un procédé de traitement du tabès.

Pendant les trois derniers mois de l'année 1888, il a expérimenté un procédé nouveau de traitement du tabès qui lui a fourni des résultats assez satisfaisants. L'idée de ce traitement appartient au Dr Motchoukowsky, d'Odessa, qui l'a fait connaître en 1883, dans une brochure jusqu'ici passée inaperçue.

La manière dont le Dr Motchoukowsky fut conduit à ce traitement mérite d'être rapportée. Comme il voulait appliquer un corset plâtré à un tabétique atteint de scoliose, dont il voulait redresser la taille, il suspendit le malade sous les bras au moyen de l'appareil de Sayre, de New-York, appareil que l'on emploie pour appliquer ces corsets de plâtre. Quelques jours après, le malade

revint en avouant à son médecin qu'il était très soulagé de ses douleurs fulgurantes. Il était d'abord naturel d'attribuer l'amélioration à l'application du corset, mais le médecin russe ne tarda pas à constater que la diminution des douleurs était bien due à la suspension.

Dans sa brochure de 1883, M. Motchoukowsky dit avoir traité, et considérablement amélioré douze tabétiques, en même temps qu'il rétablissait par le même procédé opératoire les fonctions sexuelles d'autres malades atteints d'impuissance sexuelle d'origine nerveuse indépendante du tabès.

Le traitement consiste à suspendre le malade et le laisser dans cet état d'abord pendant une à deux, puis pendant trois ou quatre minutes au maximum; la durée de la suspension est ainsi progressive et on répète les séances tous les deux jours, car on a reconnu qu'une application plus fréquente ne donne pas de meilleurs résultats.

L'appareil qui sert à la suspension consiste en une traverse horizontale, suspendue par le milieu à une moufle servant à élever l'appareil et le patient. Sur cette traverse horizontale, qui représente le fléau d'une balance, s'attache au milieu une double fronde qui embrasse en avant le menton, en arrière la nuque. Enfin, aux deux extrémités du fléau transversal, on attache des courroies formant des axes dans lesquels on passe les bras du patient qu'on élève à un pied ou deux du sol au moyen de la moufle. Les points d'appui pendant la suspension sont donc le menton, la nuque et les aisselles; pour que la traction exercée sur la colonne vertébrale soit plus effective, on invite le patient à soulever les bras toutes les quinze ou vingt secondes.

La durée de la suspension est progressive; on commence par une demi-minute et on augmente progressivement d'une demi-minute environ à chaque séance. Celles-ci ont lieu tous les deux jours; la suspension quotidienne n'a pas donné à M. Charcot de résultats sensiblement meilleurs.

Les malades sur lesquels a été expérimentée la suspension étaient des ataxiques vrais, ayant la plupart des symptômes du tabès. Dans un cas le Dr Motchoukowsky a vu disparaître à la fois l'incoordination, les douleurs fulgurantes, les crises gastriques, la frigidité; le signe de Romberg s'était amendé, le malade avait été soumis à quatre-vingt-dix-sept séances. Ces résultats ont été confirmés dans les expériences faites à la Salpêtrière.

En effet, on a, dans ces conditions, traité dix-huit tabétiques, fournissant un ensemble de quatre cents séances environ de suspension. Sur ces dix-huit tabétiques, il est nécessaire d'en éliminer quatre, qui n'ont pas été suspendus plus de trois fois, et ne

sont pas revenus à la Salpêtrière pour des causes variées, dont l'éloignement et la difficulté de se faire conduire à l'hôpital nous ont paru surtout les principales.

Les quatorze autres ont ressenti, à des degrés variables, une amélioration qui, chez huit en particulier, a été tout à fait remarquable. Trois d'entre eux ont été présentés à la leçon de M. Charcot du 15 janvier.

Nous allons succinctement analyser les résultats obtenus. Ajoutons que les malades étaient tous des tabétiques avérés : la plupart venaient ordinairement à la Salpêtrière suivre le traitement par les pointes de feu le long de la colonne vertébrale.

Au début du traitement, l'amélioration porte presque toujours sur la *marche*, sur l'incoordination lorsqu'elle existe ; elle se fait sentir dès les premières séances; les malades disent qu'aussitôt après la séance la marche est plus facile, plus assurée; cette amélioration ne dure que deux à trois heures, puis, après huit ou dix séances, elle devient continue.

Les malades se tiennent beaucoup plus facilement debout; ils peuvent marcher sans aide, faire des courses assez longues; l'amélioration porte ensuite sur les divers *troubles vésicaux* si fréquents chez les tabétiques. La miction se régularise, devient plus facile, l'incontinence disparaît ou s'atténue considérablement; chez quelques-uns, les fonctions vésicales sont redevenues normales.

Les *douleurs fulgurantes* semblent également tirer bénéfice du traitement; elles reviennent à intervalles plus éloignés, s'atténuent considérablement et disparaissent même complètement.

Les douleurs fulgurantes peuvent disparaître parfois brusquement ; ce fait a été noté par le Dr Motchoukowsky et par le professeur Charcot.

Un des effets non moins curieux de la suspension est l'amélioration ou même la disparition de l'impuissance. L'appétit sexuel et les érections reviennent à la grande satisfaction des malades.

Enfin l'amélioration porte encore sur d'autres symptômes médullaires; la sensation d'engourdissement, l'anesthésie de la plante des pieds disparaissent. En revanche on n'a pas noté de changement dans les réflexes rotuliens et les signes pupillaires chez les malades de la Salpêtrière.

Ajoutons encore que l'état général s'améliore, le sommeil devient meilleur, ce qui ne paraît pas devoir être uniquement attribué à la disparition des douleurs fulgurantes.

En résumé, tous les malades traités ont été améliorés à des degrés divers, l'amélioration paraissant en rapport avec la durée du traitement.

Dr Galezowski.

Irido-choroïdite purulente, par le Dr Guiot (communication à la Société de médecine de Caen). — Il s'agit d'un malade qui un an auparavant avait eu une affection grave de l'œil gauche; probablement un ulcère serpigineux ayant entraîné un enclavement total de l'iris. Rapidement la vision s'était perdue et le globe était en voie d'atrophie, quand, il y a quinze jours, subitement et sans cause apparente, des douleurs intolérables sont survenues, en temps que des phénomènes inflammatoires très accusés : gonflement et rougeur des paupières, injection sous-conjonctivale avec chémosis masquant complètement la cornée. Le globe oculaire paraît fortement augmenté de volume, sa tension est exagérée, en outre il fait une saillie énorme entre les paupières.

Le cinquième jour après le début de ces accidents, les douleurs ont spontanément diminué d'intensité, en même temps il se produisait une perforation de la sclérotique dans le voisinage de l'insertion du droit externe.

C'est alors que le Dr Guiot fut appelé par le malade. A travers l'orifice sclérotical, dit-il, j'enfonçai profondément le bistouri dans le globe oculaire et je pratiquai un très large débridement en incisant suivant le diamètre horizontal.

Après avoir facilité ainsi l'écoulement du pus, qui était très abondant, je plaçai un drain et recommandai des lavages.

Les suites de cette intervention ont été des plus simples; l'élément inflammatoire a rapidement cédé, le globe rétracté s'est tranformé en un moignon mobile, et nullement douloureux.

Pour ces cas d'irido-choroïdite purulente, s'accompagnant d'un gonflement excessif de l'œil avec inflammation des tissus, nous pensons que le débridement est préférable à l'énucléation. Le débridement enraye tout aussi sûrement les accidents et en outre il a l'avantage de procurer un moignon parfait pour la pose d'une pièce artificielle.

C'est encore là un cas d'irido-choroïdite purulente survenant à la suite d'un leucome adhérent, accident assez fréquent ainsi que nous l'avons démontré [1]. Mais contrairement à l'auteur nous pensons que l'énucléation est préférable dans ces cas à tout autre traitement.

F. Despagnet.

1. *De l'irido-choroïdite dans le leucome adhérent*, par F. Despagnet. — Brochure in-8, F. Alcan, édit. 1887.

NÉCROLOGIE

Le professeur Donders, d'Utrecht.

Il y a quelques mois à peine, nous racontions ici même tous les témoignages de sympathie qui étaient venus à Donders à l'occasion de son jubilé scientifique; nous rappelions les nombreux élèves disséminés dans le monde entier, qui avaient été formés à son école, et nous regrettions que la loi hollandaise, trop dure en la circonstance, vînt enlever sa chaire au maître éminent qui l'avait illustrée par des travaux si remarquables, et dont la santé des plus brillantes permettait d'espérer qu'il resterait encore longtemps à la tête du mouvement scientifique. En effet, ceux qui l'ont vu au mois d'août, au congrès de Heidelberg, présider les assises ophtalmologiques, plein de force et de vie, étaient bien loin de penser que la catastrophe fût si imminente. Le 24 mars dernier Donders mourait à Utrecht.

Physiologiste remarquable, il dirigea plus spécialement ses recherches du côté de l'organe de la vue et donna cette impulsion vigoureuse qui fit sortir l'ophtalmologie du domaine exclusivement clinique où l'empirisme, la plupart du temps, la guidait. Ce fut lui qui contribua, pour la plus large part, à faire de notre spécialité une science véritable, dont l'exactitude mathématique la classa rapidement au-dessus de toutes les autres branches médicales.

Homme de laboratoire, grand chercheur par excellence, merveilleusement organisé pour l'interprétation des faits, il avait au plus haut degré la facilité d'exposition qui faisait de lui un professeur hors pair.

Enthousiasmé par les premiers travaux de de Graefe, il abandonna à cette époque les expériences de physiologie générale pour se livrer plus spécialement à l'étude de la vision, et c'est certainement à ses recherches que de Graefe doit une grande partie de ses conceptions ophtalmologiques dont il avait puisé les principes à l'école de Desmarres.

Rappeler les travaux de Donders serait faire une revue générale de la plupart des découvertes qui ont été faites depuis ces quarante dernières années, soit sur la physiologie, soit sur l'oculistique, car il a contribué presque à toutes. Qu'il nous suffise de rappeler sa *Théorie sur le glaucome* et son *Traité de l'astigmatisme*, créé de toute pièce et si complet, si exact, qu'il restera toujours comme le travail le plus précis et le plus clair sur la matière.

La perte de Donders sera vivement ressentie par le monde savant tout entier. Son nom immortel, à côté de ceux de Desmarres et de de Graefe, sera, dans tous les temps, cité comme celui d'un des principaux fondateurs de la science ophtalmologique.

Dr GALEZOWSKI.

M. Chevreul.

Le mort, centenaire à qui Paris vient de faire de si majestueuses funérailles, ne fut pas un étranger pour le monde ophtalmologique, et c'est à juste titre que son nom doit être cité dans nos annales, non pas comme celui de tout savant qui disparaît, mais comme celui d'un homme qui a contribué au développement de la science qui nous occupe.

C'est en effet à Chevreul que nous devons la facilité d'un examen qui prend de plus en plus d'importance en clinique : celui de la faculté chromatique. L'appareil à polarisation, le plus précis pour ces recherches, étant d'un maniement difficile, on a été obligé de construire des échelles plus pratiques, qui toutes, pour la plupart, correspondent aux couleurs principales acceptées par Chevreul pour la construction de ses cercles et de ses gammes qui se suivent dans l'ordre des couleurs du spectre solaire. C'est à son *Traité des couleurs* qu'ont été puisés tous les principes qui ont inspiré le plus grand nombre des travaux parus dans ces dernières années, et qui ont eu pour but l'étude physiologique avec les modifications pathologiques *de la vision des couleurs*.

C'est donc avec raison que je disais que son nom n'était pas étranger à notre science, et c'est à ce titre que nous devons nous associer au deuil que sa mort a causé.

Dr GALEZOWSKI.

Le Gérant : FÉLIX ALCAN.

MOTTEROZ. — Imprimeries réunies, B, rue Mignon, 2.

SUR LA KYSTOTOMIE

PAR RAPPORT

A L'EXTRACTION DE LA CATARACTE

PAR

Le Dr Boleslas WICHERKIEWICZ (Posen)

La kystotomie dans les opérations de la cataracte joue un rôle si important et a une si haute portée sur le résultat de l'opération même, que plus d'une fois elle a été l'objet de minutieuses recherches, faites par des opérateurs, qui avec une attention toute spéciale ont traité cette thèse en détail, lui vouant des mémoires entiers et séparés. La grande quantité d'instruments qui sert ou doit servir à ce procédé chirurgical démontre assez la haute importance de la kystotomie.

Malgré tant d'efforts divers, aujourd'hui encore l'œil expert de l'opérateur cherche toujours quelque chose qui réponde entièrement aux exigences absolues pour la réussite complète de la kystotomie.

En opérant la cataracte, si l'on veut empêcher la formation de la cataracte secondaire dans le terrain même de la pupille, on doit prendre à tâche d'enlever non seulement tout le cristallin, mais encore, autant que possible, tout le sac capsulaire. — C'est là l'idéal que doit poursuivre tout opérateur et qu'Alexandre Pagenstecher a atteint et réalisé, réussissant quelquefois à extraire le cristallin opaque enfermé dans sa capsule aves une cuiller comme de raison adaptée à cet usage.

Toutes les cataractes pourtant ne sont pas faites de façon à pouvoir être extraites de l'œil en entier ; la seule qui vraiment donne une chance de réussite est celle qui présente un cas d'atrophie, ou l'absence totale ou partielle de la zonule de Zinn, dépendant de l'union normale entre la capsule postérieure et la fossette du corps vitré ; en plus cette opération, si, de prime abord, elle n'est traitée avec parfaite connaissance

de cause, si l'opérateur manque de dextérité, ou s'il n'a pas sous la main un aide habile, ou enfin si le malade lui-même manque de calme, cette opération, dis-je, dangereuse en elle-même, n'est que rarement entreprise. — Il nous faut donc chercher un moyen général, qui serve à chaque extraction, et qui rende possible l'enlèvement réel de la capsule antérieure au moins. — Quand, après l'extraction du cristallin, la capsule nous apparaît voilée, dans ces conditions-là nous pouvons rehausser les bons résultats de l'opération en faisant finalement l'incision de la capsule postérieure, ou ce qu'on nomme la ponction du corps vitré. — Mais voici ce qui, entre tout, nous paraît le plus convenable : nous attendons patiemment que la guérison de la plaie faite par la première opération soit finie, ce qui doit avoir lieu quelques semaines après ; ensuite, si l'on en voit la nécessité, nous déchirons la capsule avec une aiguille ou avec un tout petit canif. — Cette manipulation est parfaitement simple, donne d'excellents résultats et, en observant strictement tous les préceptes de la propreté chirurgicale, est sans aucun danger pour le malade.

Mais nous avons pour un moment abandonné notre sujet ; nous y revenons, car avant tout nous avons à cœur de rechercher comment il nous faut avec plus de facilité possible extraire la cataracte de l'œil, et empêcher la formation de la cataracte secondaire. Je crois que pas un opérateur sérieux n'est aujourd'hui d'avis, et se gardera d'affirmer, que pourvu que la plaie de la capsule soit propre et assez grande (Gayet, Knapp) pour livrer passage au cristallin, on est en dehors de toute crainte de voir apparaître la cataracte secondaire, et cela parce que la plaie faite à la capsule se referme bien vite, et empêche la renflure de débris, et par conséquent aussi l'inflammation, sa suite inévitable. Du reste, *Knapp* convaincu lui-même que cette méthode ne peut être conseillée, n'en fait même plus mention dans son dernier Mémoire sur les cataractes.

Ce n'est pas le lieu ici de combattre la méthode qui a pour but de faire la section de la cornée et en même temps avec le

même instrument inciser la capsule. — C'était de Graefe qui le premier s'est épris de cette idée, mais s'en est bien vite désenchanté, parce que l'ouverture ainsi pratiquée dans la capsule était rarement assez grande; et ceci amenait successivement dans la pupille des épaississements de capsule. C'est ce qu'il nommait précipité capsulaire; — du reste, si par exemple le cristallin se trouvait être plat, la capsule postérieure et le corps vitré pouvaient facilement être endommagés.

Cette méthode introduite par le maître, et par lui abandonnée bientôt, a été, comme cela arrive souvent, relevée par d'autres: je me borne seulement à nommer ici le professeur Gayet[1] de Lyon qui, en l'année 1886, au congrès de la Société française d'ophtalmologie à Paris, loue et recommande ce manuel opératoire qu'il appelle kérato-kystotomie dans une communication spéciale et fort intéressante.

L'incision simple de la capsule citée plus haut n'a ni but ni beaucoup d'adeptes; il est incontestablement plus sûr d'enlever une partie au moins de la capsule antérieure. Si la capsule est épaisse et voilée, et nous devons nous en assurer avant de commencer l'opération en examinant l'œil à la lumière oblique par une loupe, alors, à l'aide d'une pincette à iridectomie, nous saisissons la capsule à son endroit le plus épais et avec facilité alors nous enlevons sinon toute la capsule antérieure au moins sa plus grande partie. Admettant que toute la capsule est très épaisse par suite d'un épaississement général, il nous est permis d'espérer pouvoir enlever parfois le cristallin enfermé dans sa capsule (Foerster).

L'emploi du kystotome en ces cas-là peut seulement faire tort, car usant d'une trop légère pression nous pouvons amener le cristallin à tourner autour de son propre axe, sans réussir à faire d'incision à la capsule; — une trop forte pression peut provoquer une rupture de l'hyaloïde et occasionner

1. De la substitution, comme procédé général, de la kérato-kystotomie à la kératotomie et la kystotomie séparées dans l'opération de l'extraction de la cataracte.

la perte du corps vitré, ce qui serait d'autant plus dangereux si cela arrivait avant l'extraction de la cataracte. La pincette à capsule doit être construite de façon à pouvoir embrasser simultanément la plus grande partie de la capsule, elle doit en même temps être légère et facile d'emploi, et doit indubitablement donner la possibilité de saisir la membrane sans exercer une trop forte pression sur le cristallin.

Les choses se compliquent si la capsule est normale, et par conséquent mince et débile. On pourrait croire qu'une simple incision faite à la capsule avec le kystotome devrait suffire pour obtenir, une fois la cataracte dehors, une large ouverture de la capsule. De là vient que certains opérateurs se figurent qu'une entaille en forme de croix, ou dans tout autre direction, répond suffisamment au but. En attendant, la capsule, sous la pression intraoculaire après l'incision, s'ouvre et fait place au cristallin; ce dernier une fois sorti, celle-ci retourne à sa place et accroît par là la difficulté de bien nettoyer la pupille de ses débris qui, non éloignés comme de raison, contribuent à la formation de la cataracte secondaire.

Même en passant sous silence les désavantages de cette dernière opération, il faut en outre observer que les effilures de la capsule peuvent facilement tomber dans la plaie, s'y enraciner, par là retarder la cicatrisation, et même encore amener un procès inflammatoire.

Reconnaissant la grande importance de l'extraction de la partie centrale de la capsule, l'attention des opérateurs s'est dirigée de ce côté, cherchant à l'exciser en formes différentes, soit en triangle (de Graeffe) soit en cercle, soit en carré (Weber). Tous néanmoins oublient que le kystotome, ayant fait sa première incision, il n'est plus en notre pouvoir de donner une forme quelconque aux incisions dans la capsule, c'est-à-dire que nous ne sommes plus les maîtres de la situation; dès que le cristallin s'y est introduit, la plaie étant ouverte, cette membrane ne se soumet plus à l'influence du kystotome; ou bien elle se déchire irrégulièrement, se retire de côté, pour s'étendre derechef dans la pupille dès que le cristallin en est sorti. Vu la transparence de la capsule

normale ceci échappe ordinairement à l'œil de l'opérateur, et il n'est pas rare en cas pareil que, heureux de contempler une pupille parfaitement limpide, nous payions bientôt cette joie d'une amère déception, parfois le lendemain déjà, ou le troisième jour au plus tard.

L'affaire devient plus difficile encore si le contenu de la capsule se trouve être liquide ; en ce cas la première ponction de la capsule fait déverser le liquide, et il ne peut plus être question de rien entreprendre pour l'incision de la capsule elle-même.

La méthode dont se sert le docteur *Rydel* est celle qui mérite encore le plus d'attention. Voici comment il procède : il fait avec un crochet à iris une incision horizontale à la capsule, à la hauteur du bord inférieur de la pupille élargie. Au centre même de cette incision, il introduit le crochet, le fait passer perpendiculairement vers le haut jusqu'environ vers le bord supérieur du cristallin, et enfin il pratique une incision horizontale dans la longueur de la plaie cornéenne, à la distance de 1-2 millimètres du bord supérieur de la capsule. Le professeur Rydel affirme, non sans raison, que dans le cas où les plaies de la capsule sont bien réellement coupées, cette manière entre toutes répond à toutes les conditions, surtout pour faciliter la sortie du cristallin, empêcher la pression par la cataracte, rendre la pupille libre de la capsule et empêcher l'enracinement ultérieur de la capsule dans la plaie cornéenne.

Malgré que les incisions réelles de la capsule ne se font peut-être jamais en ces trois directions, elles se complètent pourtant réciproquement, ouvrent largement la capsule et l'éloignent de la partie centrale de la pupille; forcément il devient beaucoup plus facile de débarrasser celle-ci de ses débris.

Le professeur Rydel, dans un abrégé statistique très soigneusement élaboré, démontre tous les avantages de son procédé. L'heureux résultat qu'obtient M. Rydel est dû indubitablement à cette circonstance que l'opérateur, dans des cas pareils ayant déchiré la capsule, en éloigne la plus grande partie.

Nous ne saurions juger si cette manière d'opérer réussit toujours, mais notre conviction basée sur quelques essais faits d'après la méthode de M. Rydel est que ce procédé excelle entre tous ceux qui ont pour tâche de déchirer la capsule. Cette méthode pourtant désenchante parfois aussi, et pour les mêmes raisons que les autres, c'est-à-dire quand l'instrument ne se trouve pas être assez affilé, quand la capsule est trop dure, ou bien que le contenu de la capsule est liquide. Si l'extraction des parties capsulaires ou bien les incisions multiples et systématiques trompent souvent notre attente, combien d'autant moins pouvons-nous espérer d'heureux résultats par une simple incision de la capsule.

La plus grande partie des ophtalmologistes actuels ayant compris la nécessité absolue de l'extraction réelle d'une partie au moins de la capsule, ne veulent plus entendre parler du kystotome ou du crochet, et se sont tous rejetés sur la pincette, qui, elle, donne, il est vrai, la possibilité de saisir la capsule. On sait que la capsule aux environs du pôle antérieur est de beaucoup plus épaisse qu'elle ne l'est aux environs de l'équateur, car pendant que l'épaisseur de la première partie présente 16 dixièmes de millimètres, la dernière n'en a que 7 dixièmes. Ainsi donc tous ceux qui tendent vers le but d'enlever avec efficacité la partie centrale de la capsule tâchent, à l'aide d'une petite pincette armée à l'extrémité de 1 ou 2 crochets, d'enlever avant tout cette partie centrale du champ opératoire. J'ai appris par ma propre expérience que ladite pincette introduite dans le cristallin retire, hélas! trop souvent, une partie très minime de la capsule, surtout si nous avons affaire à une capsule normale. Foerster, qui prête une attention toute spéciale à ce genre d'opération (*Archiv f. Augenheil.*, *K. B.* 12, p. 19), et s'est depuis 1872 approprié cette manière d'opérer, a fait construire une pincette dentée de trois dents aiguës, et il prétend sur 100 cas avoir réussi 85 fois à extraire une partie de la capsule, 3 fois à retirer le cristallin enfermé dans sa capsule, et 12 fois il n'a pas réussi même à saisir la capsule. Il y a aujourd'hui une grande quantité de pincettes à capsule de toute sorte (Foerster, Weber, de Weker, Schweig-

ger); elles ont pourtant toutes le défaut d'avoir les dents trop proéminentes de façon qu'introduites elles peuvent facilement en chemin léser inutilement la cornée ou l'iris, ou bien elles ne saisissent pas assez sûrement. Pour éviter ce genre de lésion inutile, et, en même temps, pour simplifier l'extraction d'une plus grande partie de la capsule, j'ai fait, après plusieurs essais avortés, construire une pincette à capsule chez Haertel à Breslau selon le dessin ci-dessous (fig. 1).

Fig. 1.

J'ai maintes fois opéré avec cette pincette ; sa plus grande qualité est qu'introduite fermée dans l'œil elle ne s'accroche pas à l'iris, quand il s'agit de faire une opération sans iridectomie ; en outre, munie de cinq dents elle enlève suffisamment toute la partie antérieure de la capsule. Elle est extrêmement facile et commode à manier. Une légère pression suffit pour exécuter ce procédé chirurgical.

Cette pincette se distingue encore parce qu'elle peut servir indifféremment pour la capsule épaissie, la capsule normale, et pour l'opération de la cataracte avec ou sans iridectomie.

Nous nous permettons encore un avis : si avec cette pincette nous ne réussissons pas, la capsule étant normale, à extraire au moins une partie de celle-ci sans pression, ce qui peut arriver quand la pincette n'est pas très exactement construite, en ce cas nous conseillons de déchirer la capsule avec le kystotome, le long du bord inférieur de l'iris et de saisir ensuite avec ladite pincette la capsule qui, ordinairerement pliée et remontée, se laisse plus facilement accrocher.

Pour opérer la cataracte suivie de l'excision de l'iris, nous nous servons parfois d'un instrument que nous avons fait construire d'abord à Paris chez *Lüer*, et plus tard un peu changé, chez *Haertel* à Breslau, c'est une espèce de kystotome avec pincette (fig. 2).

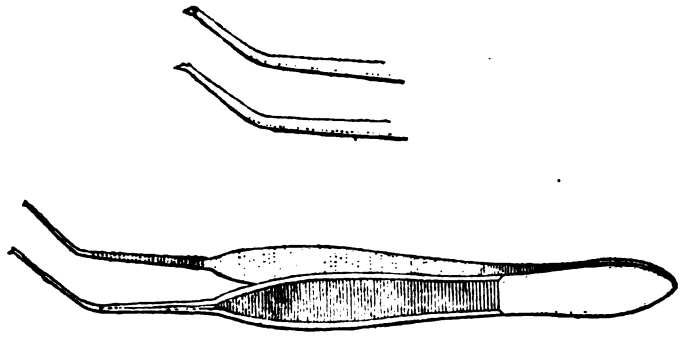

Fig. 2.

Nous introduisons cet instrument fermé, dans la chambre antérieure, sa courte pointe posée sur la capsule même, tout près du bord inférieur de la pupille; ouvrant alors la pincette par un relâchement de la pression sur les branches de l'instrument, nous incisons horizontalement la capsule en tirant vers la plaie cornéenne la pointe de l'instrument appuyée sur la capsule, puis nous pratiquons encore deux incisions parallèles à la capsule. Dès lors fermant les branches de la pincette, et inclinant légèrement le tronc de l'instrument vers le visage du malade, nous accrochons la capsule à la pincette dentée qui à peu près est faite sur le modèle de la pincette à crochets.

Nous avons cru utile de décrire cet instrument et la manière de s'en servir, ce qui après la description du premier instrument n'était peut-être plus nécessaire, on pourrait le croire; cependant ce petit instrument, employé à l'extraction avec iridectomie, devient souvent fort précieux, et dans les cas mentionnés plus haut, il nous a rendu de réels services. Sa construction faite avec beaucoup de précision donna à ce qu'il

paraît beaucoup de peine aux fabricants; quelqu'un d'eux perfectionnera peut-être un jour ce modèle de telle façon que, malgré sa structure mignonne, le kystotome soit assez tranchant et les dents assez crochues aux extrémités pour bien saisir la capsule.

Si je me suis décidé à faire connaître à mes collègues les petits instruments dont je me sers habituellement, ce n'est certes pas avec l'idée qu'on ne puisse s'en passer, mais aidé par l'expérience je constate seulement ici que, de tous les instruments dont je me suis servi, ces derniers m'ont incontestablement rendu les plus grands services en me facilitant et simplifiant l'extraction de la capsule.

Dr WICHERKIEWICZ.

LA SUTURE DE LA CORNÉE

DANS L'OPÉRATION DE LA CATARACTE

PAR

le Dr Emile MARTIN

On s'est entretenu, il y a peu de temps, à la Société d'ophtalmologie de Paris, d'un travail du Dr Suarez de Mendoza, sur la *suture de la cornée dans l'opération de la cataracte*. Dans ce travail, présenté récemment à l'Académie de médecine, le Dr Suarez s'appuyant sur ses expériences sur des lapins et sur huit opérations pratiquées sur l'œil humain, a préconisé la suture des lèvres de la plaie de la cornée après l'extraction de la cataracte par la méthode de Daviel modernisée.

Cette manœuvre rendrait la coaptation de la plaie facile et rapide, permettrait à la chambre antérieure de se reformer le jour même, ne forcerait pas le malade à conserver un pansement occlusif, enfin préviendrait d'une façon certaine les

enclavements et les hernies de l'iris si fréquentes et si redoutables par les complications qu'ils peuvent entraîner.

La suture, d'ailleurs admirablement tolérée par la cornée, serait, en un mot, un perfectionnement important de la méthode d'*extraction simple*.

Nous ignorons les résultats obtenus dans l'opération de la cataracte par le Dr Suarez avant l'emploi du perfectionnement qu'il propose. Nous sommes en droit de penser cependant que si ces résultats avaient répondu à ses expériences, s'il avait obtenu, comme bien de nos confrères, 90 succès sur 100 extractions, il ne se serait point engagé dans la voie qu'il veut ouvrir à la chirurgie oculaire. Sa proposition a-t-elle des chances d'être accueillie favorablement? Nous ne le pensons pas? Ceux qui opèrent avec assez de bonheur et d'habileté pour obtenir 90 à 95 succès sur 100 opérations, seront évidemment peu enclins à la suivre; quant aux autres, moins favorisés, ils se laisseront difficilement entraîner, car la suture leur apparaîtra comme une manœuvre presque toujours inutile, superflue et dans certains cas comme une complication dangereuse, susceptible de déterminer les accidents qu'elle semble *à priori* appelée à prévenir.

La suture est en effet, à notre avis, une complication opératoire inutile. Les lambeaux habilements taillés dans la cornée sur des yeux sains ne se soudent-ils pas avec une facilité et une rapidité étonnantes? Du temps où nos maîtres illustres, Desmares et Sichel, détachaient avec le couteau triangulaire la moitié du limbe kératique, n'arrivaient-ils pas à guérir 80 opérés sur 100? Aujourd'hui, avec la propreté absolue de nos instruments, avec l'asepsie du terrain opératoire, avec un lambeau d'une étendue bien moindre, les oculistes qui mènent à bonne fin 90 extractions sur 100, ne sont pas rares. Les dix extractions qui échouent ne sont compromises que par les malades eux-mêmes, par un accident opératoire fortuit, par l'issue du corps vitré, par une hémorragie profonde, par la formation d'une opacité secondaire due au séjour de l'enveloppe du cristallin dans le globe oculaire. Or, la suture nous semble impuissante à éviter

ces complications. Par conséquent, elle ne peut conduire le chirurgien à obtenir un *quantum* de guérisons plus considérable. Elle est donc complètement inutile.

Nous allons plus loin; la suture peut devenir dans bien des cas une complication opératoire dangereuse. En effet, les oculistes qui ont opéré et opèrent un grand nombre de malades, rencontrent assez souvent des yeux qui se révoltent, qui s'effarouchent pendant l'intervention chirurgicale.

La conjonctive et la cornée ont été anesthésiées; toute douleur a été supprimée, et cependant les muscles s'agitent, s'affolent et leur soumission absolue est difficile à obtenir. La pince fixatrice a de la peine à les maîtriser; ils se contractent et entraînent le globe dans tous les sens et ces contractions, toujours gênantes pour l'opérateur exercé, même au premier temps de l'opération, sont capables, quand l'incision est achevée, quand le cristallin est sorti, de déterminer la rupture de l'hyaloïde et l'issue d'une portion du corps vitré. L'ataxie musculaire ne disparaît que lorsque l'acte opératoire est entièrement achevé et que le chirurgien s'est éloigné.

Or, si dans ces conditions, après un nettoyage de l'œil toujours délicat, il faut s'attarder à serrer des fils, nous nous demandons si, dans quelques cas, au moment où il s'agira de coapter soigneusement les lèvres de la plaie, l'iris ne s'enclavera pas de lui-même et si cet accident auquel on a remédié jusqu'à ce jour dans une certaine limite par le refoulement de la portion de membrane herniée et par l'instillation de l'ésérine, ne deviendra pas définitif et irrémédiable.

Nous ne voulons pas pousser plus loin l'examen des dangers de la manœuvre proposée. Nous pourrions nous demander par exemple, si malgré les soins apportés à l'incision des extrémité des fils, les sutures ne remplissent pas l'office d'un corps étranger entraînant des phénomènes inflammatoires, une kératite plus ou moins grave, surtout si les paupières ne sont pas maintenues par un pansement occlusif. Nous pourrions rechercher encore l'influence de la fermeture de la plaie sur la circulation intra-oculaire et sur la tension de l'œil, mais les dangers que nous avons signalés sont suffisants pour

éveiller les craintes et modérer les entraînements irréfléchis.

Ces apréhensions théoriques sont déjà justifiées par les expériences que le Dr Vacher d'Orléans a entreprises à l'insu de son confrère d'Angers, sur le même sujet. Il résulte de ces observations que la suture de la cornée retarde la formation de la chambre antérieure et favorise l'établissement des accollements capsulaires, des synéchies postérieures. A Vienne, où la suture a été expérimentée il y a déjà longtemps, les résultats ont été désastreux. Elle a produit des prolapsus iriens et des suppurations, soit totales, soit partielles. Tel est le bilan de cette complication opératoire dont la première idée a appartenu à un confrère américain, le Dr Williams.

Le Dr Williams qui a expérimenté la suture en 1867, opérait sur des malades chloroformés, plongés dans une résolution musculaire absolue et s'il a obtenu des succès, il les a dus à l'anesthésie du malade, bien plus qu'à l'anesthésie de l'œil. Aujourd'hui, en l'état de la chirurgie oculaire, pas un oculiste ne consentirait à exposer ses cataractés aux dangers du chloroforme. Le Dr Suarez reconnaîtra bientôt qu'il s'est engagé sur une fausse piste et, au grand bénéfice de ses malades, il ne tardera pas à en sortir.

Pour nous qui sommes resté fidèle à la méthode d'*extraction combinée* parcequ'elle nous permet, depuis vingt ans, de donner une vision utile à 94 opérés sur 100, en moyenne, nous n'avons pas à tenir compte d'une tentative semblable. Si, comme beaucoup de nos confrères, nous n'avons pas adopté la méthode d'*extraction simple*, opération admirable pour extraire le cristallin, c'est que cette méthode ne permet pas de morceler ou d'enlever la capsule et que nous avons redouté la formation des cataractes secondaires. La fréquence de ces opacités est aujourd'hui avouée par tous les opérateurs. La tentative du Dr Suarez qui a pour but de s'opposer aux enclavements et aux accolements de l'iris, démontre que ces accidents sont aussi très fréquents et ne nous fait pas regretter d'être resté inébranlable. En nous identifiant avec la méthode combinée, en évitant les tâtonnements, nous avons échappé aux insuccès inhérents à toutes les expérimentations d'un

procédé quelconque et nous avons atteint le but de nos désirs.

Nous ne modifierons notre manuel opératoire que le jour où la chirurgie oculaire sera dotée d'un procédé pratique à l'aide duquel on pourra enlever en même temps que le cristallin, la capsule qui l'enveloppe. Ce jour-là seulement nous serons en droit d'espérer autant de guérisons que d'opérations!

Dr ÉMILE MARTIN
(Marseille).

RECHERCHES
SUR
LA FONCTION VISUELLE DE LA RÉTINE
ET DU CERVEAU
PAR
Le professeur A. ANGELLUCCI

Traduction faite pour le *Recueil* par le Dr O. Parisotti.
(Suite[1])

SECONDE PARTIE

Structure et mécanisme des fonctions des voies optiques de conduction.

CHAPITRE I

VARIÉTÉ DE STRUCTURE DES VOIES VISUELLES CHEZ LES VERTÉBRÉS. — PARCOURS DES FIBRES DE LA MACULA DANS LE NERF OPTIQUE. — STRUCTURE DU CHIASMA CHEZ LES MAMMIFÈRES SUPÉRIEURS. — LIEU DE PARCOURS DES FIBRES D'UN NERF OPTIQUE DANS LES TRACTUS. — RACINES DES TRACTUS OPTIQUES. — SIGNIFICATION DU PULVINAR DANS LA FONCTION VISUELLE, DU CORPS GÉNICULÉ MÉDIAN, LATÉRAL ET DES ÉMINENCES QUADRIJUMELLES.

On peut bien supposer que dans les rétines de tous les vertébrés l'impression visuelle excitée par un même objet est

1. Voir les numéros de janvier et d'avril. Dans le numéro de janvier se trouvent les planches explicatives.

la même, les éléments étant les mêmes, doués de la même faculté de réaction. Les différences qu'on remarque entre les éléments de la rétine d'espèces différentes étant seulement de volume, et non de forme, nous devons voir en cela une adaptation au genre de vie de l'individu et non une différence de fonction.

Dans la structure des voies optiques du cerveau des vertébrés on trouve au contraire une différence bien marquée qui fait supposer de prime abord une différence de fonction. Chez les vertébrés inférieurs, amphibies, reptiles, oiseaux, le lobe optique (région des éminences quadrijumelles) indique l'endroit d'expansion terminale des fibres optiques; il est d'autant plus développé, que le volume des hémisphères est plus petit. Chez les mammifères, et surtout chez les supérieurs, le lobe optique a été remplacé par les éminences quadrijumelles, les corps géniculés et le pulvinar. L'extension limitée de cette section du mésocéphale forme un contraste frappant avec le lobe optique des poissons (téléostéens-ganoïdes) qui a un volume plus grand que celui des hémisphères.

Au fur et à mesure que le développement des hémisphères devient plus considérable, ceux-ci qui n'avaient chez les vertébrés inférieurs que peu de développement, envoient, ainsi qu'il arrive chez l'homme, chacun la même quantité de fibres nerveuses à chacune des deux rétines. De la sorte, tandis que l'élément rétinien ne change pas, on trouve changés les rapports des fibres du nerf optique avec les hémisphères, et au fur et à mesure que nous avançons dans les classes supérieures des mammifères, le mécanisme de la rétine change à cause de l'entrée en scène des hémisphères.

Chez les mammifères supérieurs et chez l'homme c'est une nécessité physiologique qu'une partie de chaque rétine soit en rapport avec l'hémisphère analogue; c'est là un corollaire aux lois de l'évolution et de l'adaptation, subordonné à la plus grande ouverture de l'angle facial. Il s'ensuit, avec la superposition du champ visuel, la vision binoculaire, la nécessité du mouvement conjugué de latéralité des yeux, et

aussi d'une action sensitive conjuguée. Il est de toute évidence que, dans la vision de côté, par exemple, les deux lignes visuelles doivent se croiser sur le même point pour que l'image soit unique : une synergie de mouvement est indispensable, et on ne pourrait pas arriver à celle-ci sans le contrôle du sens.

Dans le nerf optique de l'homme, les fibres destinées à la macula s'avancent serrées entre elles, et forment une espèce de faisceau triangulaire, qui, placé d'abord au centre du nerf optique près du trou optique, se replie ensuite du côté temporal. A partir d'un centimètre de distance de la sclérotique, jusqu'à l'épanouissement des fibres dans la papille, ce faisceau forme la portion la plus externe du nerf optique (Samelsohn[1]). Près du chiasma ces mêmes fibres occupent le centre du nerf optique, et sont entourées par les fibres des parties périphériques de la rétine. Leber, dans deux cas de rétrécissement concentrique du champ visuel avec amblyopie considérable, a trouvé l'atrophie et la dégénérescence des fibres externes du nerf optique près du chiasma, tandis que les fibres centrales étaient tout à fait normales.

La difficulté de l'examen, et peut-être aussi l'insuffisance des recherches, sont la cause de l'ignorance où nous sommes encore par rapport au parcours suivi par les fibres de la macula dans le chiasma, même la pathologie du chiasma ne nous donne-t-elle aucun indice sur sa structure. On ne trouve dans la litérature aucun cas de destruction isolée de l'angle antérieur du chiasma. Müller[2] a décrit un cas d'hémianopsie latérale, qui partageait verticalement le centre de fixation dans les deux yeux. Cette limitation très exacte dura pendant une année et demie. L'autopsie ne donna aucune explication positive ; le chiasma étant presque entièrement détruit, les racines du nerf optique étaient complètement dégénérées.

Pour les tumeurs qui englobent l'angle postérieur du

1. *Centr. für medic. Wiss.*, 1880.
2. *Arch. für Opht.*, VIII.

chiasma on n'a pu trouver, comme indice d'un procès de destruction, d'autre symptôme qu'un rétrécissement concentrique du champ visuel. Il paraît même que la destruction de l'angle postérieur du chiasma n'est pas suivie de troubles visuels: en effet, n'a-t-on pas remarqué nombre de cas d'hydrocéphalie interne où le troisième ventricule forme une pointe qui va comprimer les parties postérieures du chiasma.

Nous n'en savons pas davantage sur l'importance des parties inférieures du chiasma. Russel[1] décrit une hémianopsie horizontale de l'œil droit; la partie supérieure de la rétine ne fonctionnant plus, dans l'inférieure on avait V = 1 p. 100. L'œil gauche étant normal; une amblyopie frappa plus tard l'œil droit; à la fin, il ne restait plus de champ visuel que la partie supérieure de l'œil gauche. A la section on trouva une tumeur de la base, qui avait détruit complètement le chiasma. Il était hors de doute que la tumeur avait pris son origine à la base, parce qu'elle avait à peine atteint la substance cérébrale de la face inférieure des hémisphères, tandis qu'elle avait pris une grande extension le long du sphénoïde, l'ethmoïde et les os du nez. Mauthner[2] a trouvé au contraire une hémianopsie supérieure comme conséquence d'une tumeur qui avait comprimé graduellement la face inférieure du chiasma.

Après ces deux cas contradictoires il faut citer le cas de Nélaton[3]. On n'avait point remarqué de l'amblyopie pendant la vie. A l'autopsie on trouva un ramollissement profond d'une portion limitée de la partie antérieure du chiasma, dans trois cas où l'on avait constaté pendant la vie une anopie nasale on trouva une altération diffuse du chiasma.

Depuis des époques très éloignées les anatomistes se sont occupés de la structure du chiasma, il est toutefois bien singulier que la semi-décussation des fibres du nerf optique a été soupçonnée pour la première fois par un physicien, par Newton en 1704. A partir de cette époque jusqu'au temps de

1. *Med. Times and. Gaz.*, 1853.
2. *Gehirn und Onge.* Berlin, 1883.
3. *Revue méd.*, 1883.

de Graefe, les cliniciens avaient, par habitude, recours à cette opinion pour se rendre compte des cas d'hémianopsie. L'application du microscope aux recherches sur la structure du chiasma a donné lieu à des contestations et à des confirmations au sujet de l'existence de la semi-décussation qui était jusqu'alors acceptée sans discussion.

Biervadehi[1]; Mandelstann[2]; Michel[3]; Scheel[4] à la suite de recherches expérimentales et histologiques sont arrivés à établir l'existence chez tous les vertébrés et chez l'homme de la decussation totale des fibres dans le chiasma; Gudden[5] a admis la decussation totale chez les vertébrés inférieurs jusqu'au lapin, seulement la semi-décussation chez le chien, chez le singe et chez l'homme. On constata en même temps l'union de trois ordres de fibres au chiasma, dans son angle postérieur. Il y en a qui naissent dans le *lobe cinereum* vont à la partie supérieure et inférieure du chiasma, jusqu'à la commissure à anse (Scheel). Les deux autres systèmes de fibres aussi ne se prolongent pas dans les nerfs optiques; les antérieures (commissure de Gudden) forment avec les autres (commissure de Meynart) un faisceau de fibres, qui va d'un corps géniculé externe à l'autre occupant la portion postérieure et inférieure du tractus. Shalling[6], encore partisan de la semi-décussation chez les mammifères, a dernièrement remis en honneur une opinion de Hannover, en découvrant des fibres qui réunissent les deux nerfs optiques dans l'angle antérieur du chiasma,

Quant à la quantité des fibres qui subissent la décussation, l'observation de la clinique tend à établir que, dans le chiasma de l'homme, il se fait une décussation de la manière suivante : les fibres d'un tractus se partagent en deux groupes

1. *Sitzungbericht der Wien. Ak. math. nat. dam.*, 1861.
2. *Arch. für opht.*, XIX.
3. *Arch. für opht.*, XXIII.
4. *Monatsb. f. A.*, Bd. XII.
5. *Arch. für opht.*, XX, XXV.
6. *Unterzvchungen ünder der Bau der optischen Centralongane, Kassel und Berlin*, 1887.

parfaitement pareils, qui vont chacun sur la moitié correspondante de chacune des deux rétines, ces moitiés étant délimitées par une ligne verticale qui coupe parfaitement en deux le centre de fixation.

L'histologie n'est pas encore arrivée à donner une confirmation de cette loi de la clinique; bien au contraire, Kellerman[1] a trouvé que le faisceau externe est mince, l'interne croisé est d'un tiers plus grand. Vernicke[2] est arrivé à la même conclusion, et pour expliquer l'hémianopsie, qui coupe en deux le centre de fixation, il admet que les fibres des deux sections, l'externe et l'interne de la macula et du centre de la rétine, sont données par le faisceau croisé.

Purtscher[3] déclare, lui-aussi, qu'il existe chez l'homme une semi-décussation dans le chiasma, et cela d'après l'examen plusieurs fois répété du tractus optique atteint d'atrophie bilatérale ascendante. Nicati[4] a partagé en deux le chiasma chez les jeunes chats : la vision a été conservée. C'est là la preuve la plus concluante de l'existence de la semidécussation.

Tous les auteurs sont d'accord sur ce point que l'atrophie des fibres du chiasma ne va jamais jusqu'aux fibres des commissures postérieures; l'atrophie atteint au contraire les fibres qui viennent du *tuber cinereum*.

Dans une petite communication préalable, j'ai exposé nos études sur des chiasmas atrophiques à la suite de dégénérescence ascendante d'un des nerfs optiques; mon étude portait sur des chiasmas de lapin, de chien et d'homme[5]. J'arrivai à la conclusion qu'il existe dans le chiasma une semi-décussation des fibres du nerf optique. On rencontre une progression continuelle de cette semi-décussation en allant du lapin à l'homme; seulement, chez celui-ci, on observe la division discotomique; chez le lapin, quelques

1. *Zehender's Monatsblätter*, 1878.
2. *Lehrbuch der Gehirnk*, 1881.
3. *Graefer Arch.*, 1880.
4. *Centr. für opht.*, 1879.
5. *Gazz. med. di Roma*, 1884.

fibres seulement de la section inférieure du chiasma vont du nerf optique au tractus correspondant. Il me parut alors qu'on pourrait trouver l'explication de la différence de structure dans le chiasma des mammifères dans la plus grande ouverture de l'angle facial, et dans la motilité conjugée des yeux qui en résulte. Après cette communication, Mauthner[1] publia un travail dans lequel, avec une quantité d'arguments, il démontrait la semi-décussation des fibres du chiasma chez l'homme. Après cela, il me parut inutile de revenir sur le sujet, très heureux que j'étais de me voir inscrit pour l'opinion qui semblait prédominer. Grand fut mon étonnement lorsque, dans un travail publié par Michel en 1887[2], j'ai vu qu'on en revient à l'idée d'une décussation complète du chiasma même chez l'homme. Il s'est servi pour ses recherches sans doute d'une méthode supérieure aux autres employées jusqu'ici (méthode de Weigert). Ce sujet a dès lors pris un intérêt tout spécial.

Je me trouvai à avoir trois chiasmas (fig. 1, 2, 3, pl. II), un de lapin, le second de chien, le troisième d'un homme; dans tous les trois, il y avait eu atrophie d'un des nerfs optiques qui existait chez l'homme depuis 21 ans. J'ai chargé bien volontiers des recherches mon assistant, le docteur Tornatola, bien content de pouvoir ne pas être *judex in causa propria*. On suivit à la rigueur la méthode employée par Michel, en faisant les sections du chiasma dans la même position. Bien que le travail eût été fait sous ma surveillance, cependant je crois que mon œuvre n'a pas contribué pour grand'chose à faire ressortir les conclusions, qui se sont présentées d'elles-mêmes avec une évidence frappante.

On voit déjà à l'œil nu, chez le lapin (fig. 1, *tos*), que le tractus du côté opposé de l'œil énucléé est presque complètement atrophique; tandis que le tractus du même côté ne paraît avoir rien souffert (*tod*). Chez le chien, l'aspect macros-

1. *Loc. cit.*
2. *Uber Schnerven — Degeneration und Schnerven-Kreujung*, *Wiesbaden*, 1887.

copique donna lieu au doute que l'atrophie a atteint aussi le tractus correspondant au nerf optique atrophié (fig. 2. *tod*). Chez l'homme, au contraire, l'atrophie des deux tractus est évidente, et de la même intensité dans les deux (fig. 3, *tod. tos*). Les recherches microscopiques exécutées par le docteur Tornatola ont démontré ce qui avait déjà été établi par moi sur le lapin, le chien et l'homme; voici le résultat de ces observations.

Chez le lapin (fig. 4), sur les coupes du chiasma en direction horizontale, le nerf optique du côté droit correspondant à l'œil énucléé présente une atrophie complète de ses fibres nerveuses; il forme *nod* un cordon de substance connectivale qui se colore en jaune; il traverse le chiasma, se croisant avec les faisceaux de fibres qui viennent du tractus correspondant, et on voit clairement qu'il va se jeter dans le nerf optique du côté gauche. Le tractus du côté droit ne présente aucune anomalie. Le tractus de gauche, au contraire, *tos*, très mince, est formé par une substance connectivale qui se colore uniformément en jaune. On trouve quelques fibres nerveuses encore normales dans la section antérieure du tractus; les sections postérieures (commissures) ne présentent aucune altération. Il n'a pas été possible de constater si les fibres qui restent encore du tractus gauche *fd* arrivent jusqu'au nerf optique du côté opposé, ou bien si elles se jettent dans le nerf optique correspondant. Comme elles sont réunies en faisceau, je crois que la seconde de ces hypothèses est la plus probable.

Chez le chien, on pratiqua, ainsi qu'on avait fait pour le lapin, des sections perpendiculaires sur les tractus optiques, à 7 ou 8 millimètres du chiasma. Dans toutes les sections horizontales (fig. 6) le nerf optique correspondant à l'œil énucléé *nod* est presque complètement atrophique, dans le sens de la disparition des fibres nerveuses et non de son volume. Une quantité de fibres *fd*, partant du tractus gauche *tos*, atteignent le côté interne du nerf optique correspondant *nos*. Il semble que ces fibres ne se recourbent pas en haut pour se jeter dans le nerf optique du côté opposé. Lorsqu'on observe

la moitié opposée du chiasma, c'est-à-dire celle qui correspond au nerf optique *nod*, on trouve dans sa partie supérieure interne un espace où l'atrophie est manifeste *fot*, qui, après être arrivé à l'angle interne du chiasma, se replie vers le tractus correspondant. La portion atrophique de ce côté correspond parfaitement à cet ensemble de fibres, qui, venant du tractus opposé, se jettent dans le nerf optique correspondant. Ce sont là les seules preuves de décussation qu'on trouva dans les sections horizontales.

Si l'on considère que le parcours des fibres dans le chiasma est tellement compliqué, on est persuadé que nous ne pouvons pas nous en tenir à cette démonstration. Les choses changent lorsqu'on porte l'attention sur les sections transversales des deux tractus. La figure 7, *tos*, représente le tractus du côté opposé à l'œil énucléé. On voit à la partie supérieure et à l'inférieure une bande large, où les fibres nerveuses manquent presque en totalité; dans la partie moyenne, au contraire, les fibres sont en plus grand nombre et très serrées les unes contre les autres comme à l'état normal.

Le tractus correspondant (fig. 8 *tod*) a, à peu de chose près, le même volume, mais il est en somme plus riche en fibres; ici, dans les sections centrales, les fibres sont peu nombreuses, tandis qu'on en trouve une quantité plus considérable dans la partie supérieure et dans l'inférieure. Si l'on met ce fait en rapport avec l'image que donnent les sections horizontales du chiasma, on peut en conclure que le tractus possède parfaitement les conditions notées pour le chiasma, savoir : les fibres qui suivent un chemin direct sont en quantité moindre que les fibres croisées.

Chez l'homme (fig. 9), les sections horizontales du chiasma montrent que le nerf optique du côté droit *nod* jusqu'au chiasma est devenu un cordon de structure fibreuse, jaunâtre, où les vaisseaux se trouvent en quantité assez abondante. Les fibres de ce tissu conjonctif suivent un chemin onduleux. Dans aucune des préparations il n'a été possible de rencontrer des fibres nerveuses conservées.

Dans la même figure sur le côté droit du chiasma, on

remarque des fibres qui proviennent des tractus de ce même côté *tod* qui, arrivées au nerf optique atrophique, forment une anse *fc* dont la convexité est tournée vers le nerf. Entre eux et l'angle externe correspondant du chiasma, on n'aperçoit aucun entrecroisement de fibres.

Le nombre des fibres est très limité dans la partie moyenne et postérieure du chiasma ; cette pauvreté en fibres est surtout remarquable dans un espace triangulaire, qui se trouve à la partie supérieure gauche de la figure. Dans l'endroit où le nerf optique du côté gauche *nos* pénètre dans le chiasma, on regarde une grande quantité de fibres transversales, qui vont, en formant une anse, dans la moitié externe du nerf optique ; on ne les observe pas à la moitié interne, tandis qu'à son angle externe on voit, ainsi qu'à l'état normal, un entrecroisement évident des fibres *f d*.

On ne peut pas mettre en doute l'atrophie des fibres optiques dans les deux tractus. Dans le tractus du côté de l'œil atrophique *tod* (fig. 10), l'atrophie occupe toute la section de fibres situées dans la portion la plus postérieure du tractus, et en partie aussi les fibres de sa partie centrale. Dans le tractus opposé (fig. 10, *tos*), l'atrophie des fibres occupe un espace en forme de croissant qui entoure les parties centrales et supérieures dans le côté externe inférieur. Les sections internes postérieures sont intactes, on y remarque deux sections, dont l'inférieure externe manque absolument de fibres; la supérieure opposée à la première en contient un grand nombre, qui cependant ne peut pas être comparé à la quantité considérable qu'on observe dans la section centrale. On voit donc que le faisceau direct occupe le centre de chaque tractus, tandis que le faisceau croisé l'entoure en forme de croissant, dont la convexité est tournée vers le côté externe. Ces observations sont parfaitement en harmonie avec les autres de Purtscher, pour ce qui a rapport au parcours des fibres atrophiques, aussi bien que pour la qualité des altérations macroscopiques du tractus. Lui aussi, il a trouvé le côté du tractus correspondant à l'atrophie écrasé; dans l'autre côté, une diminution de l'axe antéro-postérieur, et la forme

arrondie. Dans ces faits nous trouvons aussi la raison des conditions spéciales observées dans le chiasma atrophique de l'homme, que nous venons de décrire. L'entrecroisement de fibres dans l'angle latéral gauche de la figure 9 *f. d.* correspond à l'entrecroisement que subissent les fibres directes avec celles du tractus opposé, et même avec une partie des fibres à anse, du tractus correspondant. Dans l'angle latéral du côté droit, l'entrecroisement n'existe pas, grâce à l'atrophie du faisceau direct. Dans le côté gauche, les fibres à anse sont moins nombreuses parce qu'elles appartiennent au nerf atrophique, tandis que, sur le côté droit on ne voit qu'elles *f c*, qui viennent du nerf optique sain, *nos*. Les tractus optiques étant donc, les deux, partiellement atrophiques, ainsi que le démontrait la pauvreté en fibres nerveuses, il faut en conclure que les fibres du tractus de l'homme se partagent en deux sections pareilles dans le chiasma.

(*A suivre.*) Dr ANGELUCCI.

QUELQUES OBSERVATIONS
SUR LES
PROCÉDÉS DE MATURATION ARTIFICIELLE
DE CATARACTE

Par le Dr DEEREN

J'ai été heureux d'apprendre dans le numéro du *Recueil d'ophtalmologie*, qui a été publié au mois de mars 1889, que M. Parisotti de Rome avait fait des tentatives de maturation artificielle de cataracte, tentatives qui avaient été couronnées d'un brillant résultat. J'ai eu moi-même l'occasion de rencontrer trois cas de cataracte incomplète, chez des personnes ayant plus de cinquante ans, et pour lesquelles j'ai eu recours à peu près à la même méthode opératoire que celle indiquée par M. Parisotti. Puisque le procédé de maturation artificielle de la cataracte n'est pas encore entré dans le domaine de la pratique

journalière, je crois qu'il serait très louable, dans l'intérêt de la science, pour fixer les idées et pour entraîner les convictions, il serait louable, dis-je, que chaque oculiste publiât les diverses méthodes opératoires qu'il aurait pu avoir employées à cet effet. Voici du reste comment j'ai fait moi-même : après avoir anesthésié l'œil au moyen de gouttes de cocaïne d'une solution de 5 p. 100, et après introduction d'un blépharostat, je pratique une sclérotomie de deux millimètres de largeur à un ou à un et demi-millimètre du bord transparent de la cornée en employant un couteau lancéolaire ; puis, introduisant un stylet boutonné entre les lèvres de la plaie, je laisse écouler l'humeur aqueuse jusqu'à ce que l'iris touche à la face postérieure de la cornée ; en dernier lieu, j'exerce avec le pouce, à travers la paupière supérieure, pendant une bonne minute, un massage consistant d'abord en frictions de haut en bas ; 2° en frictions, suivant le diamètre horizontal de la cornée, c'est-à-dire de dedans en dehors et de dehors en dedans ; 3° je termine par des mouvements circulaires de gauche à droite ou de droite à gauche à la volonté de l'opérateur ; ces frictions circulaires, ou de haut en bas, ou horizontales, sont faites, chacune, en employant une force régulièrement progressive, c'est-à-dire que chaque friction est légère à son début, pour augmenter petit à petit ; le maximum de force à atteindre est relativement assez intense ; je n'ai jamais recour- à des mouvements trop brusques, ou à une force par trop excessive ; la puissance musculaire du pouce de l'opérateur doit être prise en considération ; il serait à souhaiter qu'on puisse déployer toujours la même force au moyen d'un instrument de précision. Comme on a fait sortir l'humeur aqueuse préalablement par la plaie sclérale, le massage peut s'exercer pour ainsi dire directement sur le cristallin cataracté lui-même et sans recourir à une force par trop grande, on peut obtenir un résultat aussi excellent que possible et à l'abri de complications. Quand le massage a été pratiqué complètement, j'instille dans l'œil opéré, quelques gouttes d'une solution d'atropine de 1 p. 100, jusqu'à dilatation complète du sphincter de l'iris, puis l'œil est recouvert d'un carré de linge

et de plumasseaux de charpie phéniqués, le tout maintenu par un mouchoir ordinaire et peu épais; le lendemain la plaie correspondant à la sclérotomie est cicatrisée, l'iris est intact et conserve ultérieurement son intégrité; l'atropine est employée uniquement le jour de l'opération, le bandage lui-même est supprimé au bout de vingt-quatre à trente-six heures. Je dois avouer que, dans le premier cas de cataracte incomplète, pour lequel j'avais appliqué le procédé décrit plus haut, je m'aperçus que le cristallin cataracté n'avait aucune tendance à s'étendre; après un laps de temps de six semaines, j'ai renouvelé le même procédé en déployant, pour le massage, une force régulièrement progressive avec bon résultat; ce résultat meilleur que j'obtenais ainsi peut être expliquée, parce que, la première fois, j'avais fait peut-être le massage trop doucement, mais il se peut aussi que certaines cataractes incomplètes exigent pour se compléter totalement qu'on renouvelle une ou plusieurs fois l'opération de maturation artificielle de cataracte; l'avenir seul nous renseignera à cet égard.

La cataracte incomplète pour devenir mûre complètement, demande de six semaines à deux mois, et présente alors un noyau qui n'est pas franchement ambré; le noyau est recouvert d'une mince couche de stries grisâtres, c'est donc une cataracte demi-dure et exigeant un nettoyage minutieux, si l'on veut obtenir une pupille tout à fait noire après l'opération de son extraction; l'acuité visuelle est aussi bonne que quand la cataracte vient à mûrir naturellement.

Dans la méthode opératoire telle qu'elle est décrite dans le *Recueil d'ophtalmologie*, M. Parisotti fait une incision à la partie supérieure du bord scléro-cornéen d'une largeur de six millimètres environ; je suis porté à croire qu'une incision d'à peu près six millimètres de largeur doit entraîner inévitablement un prolapsus de l'iris avec toutes ses conséquences; je trouve donc que la largeur de l'incision adoptée par M. Parisotti est beaucoup trop grande et qu'il est plus prudent de faire une sclérotomie de 2 millimètres de largeur, l'iris ne pouvant ainsi faire hernie entre les lèvres de la

plaie. Pour pratiquer avec une précision mathématique une sclérotomie de 2 millimètres aussi bien en haut qu'en bas, en dehors qu'en dedans de la cornée, M. Klein-Glitschka, fabriquant d'instruments de chirurgie à Gand, est parvenu, sur mes indications, à modifier le couteau lancéolaire d'une manière avantageuse.

Dr DEEREN.

DE LA SUSPENSION

DANS LE TRAITEMENT DE L'ATAXIE LOCOMOTRICE ET DE L'ATROPHIE DU NERF OPTIQUE

PAR

Le Dr GALEZOWSKI

C'est le Dr Motchoutkowsky (d'Odessa), qui a le premier conçu l'idée de suspendre les malades atteints d'ataxie locomotrice, mais c'est à notre éminent maître, le professeur Charcot que revient le mérite d'avoir expérimenté cette méhode sur une grande échelle chez les malades présentant les différentes altérations du système nerveux médullaire.

D'après les renseignements qui nous ont été donnés pour la première fois et avec les plus minutieux détails dans le *Progrès médical*[1], numéros 3 et 9 de 1889, par le docteur Gilles de la Tourette, chef de clinique, le traitement consiste dans des séances de suspension d'une durée progressive de une demie à trois minutes de durée, quatre minutes maximum, suivant les cas, à l'aide du corset de Sayre (de New-York), dont on trouvera la description détaillée dans le *Progrès médical* du 23 février. Comme détail technique, M. Charcot fait soulever les bras du malade toutes les 15 ou 20 secondes,

1. *Progrès médical*, n° 3, 1889.

afin que la traction qui s'exerce sur la colonne vertébrale, soit plus prononcée et plus durable.

Les résultats obtenus par cette méthode ont été des plus remarquables; elle s'exerce surtout sur la marche, qui, au bout de huit à dix séances devient améliorée d'une manière continue.

Le signe de Romberg et les troubles vésicaux disparaissent, les douleurs fulgurantes deviennent plus éloignées. Enfin, sous l'influence de la suspension, l'impuissance complète, qui est si souvent la manifestation la plus caractéristique de l'ataxie locomotrice, revient dans une certaine proportion.

Il est difficile de se prononcer sur la durée du traitement, mais ce qui est certain, comme dit Charcot, « c'est que ce traitement peut être institué avec confiance, car il a paru toujours, lorsqu'il est convenablement appliqué, totalement inoffensif. »

Mais si la suspension agit si favorablement sur les phénomènes morbides signalés ci-dessus, elle n'a pas autant d'influence sur les symptômes oculaires. Telle est jusqu'à présent l'impression de M. le professeur Charcot, telle est la mienne que j'ai pu tirer de tous les malades ataxiques qui ont suivi pendant quelque temps le traitement par suspension et qui sont venus me consulter pour la vue. Cette méthode ne paraît pas, selon moi, jusqu'à présent du moins, exercer aucune influence sur le système nerveux oculaire, tant sur les nerfs moteurs de l'œil que sur les nerfs optiques, qui subissent le processus atrophique. J'ai eu l'occasion d'observer deux cas d'atrophie des papilles ataxique, ayant suivi le traitement par suspension chez un de nos confrères spécialistes de Paris, et j'ai dû, malheureusement, me convaincre, que ni l'un ni l'autre n'en ont tiré aucun bénéfice.

Du reste, si nous analysons attentivement et en détail les leçons du professeur Charcot, publiées par M. Gilles de la Tourette, nous y trouvons les mêmes résultats négatifs observés sous ce rapport par le professeur Charcot.

Dans le numéro 3 du *Progrès médical*, il dit ce qui suit : « Chez aucun de nos malades, même les plus améliorés, au

bout de trois mois, les réflexes rotuliens n'ont pas reparu ; de même les signes pupillaires ont persisté tels que. »

Chez un malade de Charcot, les accidents ataxiques, après une amélioration, étaient revenus de nouveau, ainsi que la chute de la paupière supérieure.

Incontestablement la suspension ne peut agir favorablement que sur les accidents dépendant de l'altération de la moelle et nullement sur ceux qui proviennent des lésions centrales. M. Ernest Jendrassik[1] cherche en effet à prouver, et je crois avec raison, que l'ataxie est due à une lésion du cerveau et non de la moelle, au moins dans un certain nombre de ces phénomènes morbides. L'anatomie pathologique fournit des arguments, et les faits observés dans l'anatomie par différents auteurs, et cités par Jendrassik, prouvent que, dans des ataxies caractérisées par tous les signes essentiels de tabès, il y avait souvent des lésions des cordons postérieurs de même que ses altérations centrales.

Pour les paralysies des muscles oculaires, on les voit persister dans les lésions de l'écorce cérébrale.

Jendrassik a eu l'occasion de faire l'autopsie de deux tabétiques et dans les deux cas il a trouvé des altérations très marquées dans l'écorce cérébrale. Ces lésions sont : disparition des fibres tangentielles de l'écorce du cerveau avec altération des cellules nerveuses. Ces altérations sont accompagnées de diminution du nombre des faisceaux radiés, de quelques corps granuleux, de boules de myélite, etc. ; ces lésions, ils les a observées plus spécialement dans les circonvolutions inférieures et postérieures du cerveau.

Telles sont des raisons qui me permettent de conclure que la suspension qui peut agir favorablement sur les troubles nerveux dépendant de la moelle, ne peut avoir aucune prise sur les altérations des centres nerveux, et des phénomènes morbides qui en dépendent.

Dr GALEZOWSKI.

1. Jendrassik. *Sur la localisation du tabes dorsalis* (*Deutsches Arch. f. klin. Med.*, XLIII, et *Progrès médical*, analyse par Pierre Marie, n° 9, 1889).

SOCIÉTÉ D'OPHTALMOLOGIE DE PARIS

Séance du 2 avril 1889.

PRÉSIDENCE DE M. PARINAUD.

M. DESPAGNET, secrétaire, lit le procès-verbal de la précédente séance, qui est adopté.

M. LE SECRÉTAIRE-GÉNÉRAL, lit une lettre de candidature de M. Dransart au titre de membre correspondant national. A l'appui, il envoie un travail sur le *traitement et guérison de l'entropion par la ligature conjonctivo-cutanée ou ligature verticale à bascule*, travail renvoyé à une commission composée de MM. Abadie, Hubert et Darier, rapporteur.

Symblépharon rebelle guéri par transplantation d'un lambeau de muqueuse buccale. — M. ABADIE présente un jeune homme qui, à la suite d'une brûlure par la chaux vive, avait complètement perdu l'œil droit : il ne restait qu'un moignon difforme adhérent à la paupière inférieure avec suppression du cul-de-sac inférieur. Le port d'un œil artificiel était impossible.

On fit plusieurs tentatives d'après les procédés classiques pour combattre ce symblépharon : toutes échouèrent. Alors M. Abadie libéra la paupière inférieure du moignon ; puis, pour empêcher l'adhérence des surfaces cruentées, il enleva à la partie interne de la lèvre supérieure un lambeau de muqueuse de 1 centimètre et demi de long sur un centimètre de large, et appliqua sur la partie interne de la paupière inférieure les deux surfaces avivées l'une contre l'autre, la surface muqueuse regardant par conséquent le globe oculaire.

Le lambeau fut maintenu par des sutures dont les profondes traversaient le fond du nouveau cul-de-sac et ressortaient sur la joue.

La guérison s'est effectuée dans de bonnes conditions; la paupière n'a plus adhéré au globe; il existe un cul-de-sac inférieur qui permet l'adaptation d'un œil artificiel.

M. VALUDE. — Rapport sur le travail de M. TERSON (de Toulouse) intitulé : **Deuxième contribution à l'étude de la sclérose-iridectomie dans le glaucome. — Précision du manuel opératoire. — Son innocuité. — Durée de ses résultats.** — « Le travail que nous a envoyé notre très estimé confrère de Toulouse se

recommande à votre attention à un double point de vue : par l'intérêt de ses faits cliniques, par les déductions qu'il renferme d'abord et ensuite par ce fait qu'il constitue un appoint important à la discussion qui suivit ici la communication faite par M. Dehenne à la séance du 6 novembre dernier.

Je ne vous rappellerai point le procédé particulier préconisé par M. Dehenne pour effectuer une iridectomie périphérique en certains cas difficiles de glaucome, en se plaçant à l'abri de tout danger du côté d'une détente trop brusque de l'œil ou d'une luxation du cristallin ; les conclusions de son travail aussi bien que les opinions qui se sont fait jour au cours de la discussion sont encore à la mémoire de tous. Je me bornerai à lire intégralement une partie du mémoire de M. Terson, qui exerce à ce propos, ce me semble, une revendication justifiable.

« Le 11 janvier 1885, je lus à la Société de médecine de Toulouse une note « sur la scléro-iridectomie ou l'exécution simultanée de la sclérotomie et de l'iridectomie dans le glaucome », que je reproduisis avec quelques détails complémentaires au congrès de la Société française d'ophtalmologie à Paris. (Séance du 26 janvier 1885.)

« Qu'il me soit permis de rappeler ici comment l'idée me vint d'expérimenter d'une manière régulière les effets de l'excision de l'iris, pratiquée à travers l'une des deux plaies que donne une sclérotomie antérieure par ponction et contre-ponction selon le procédé de Wecker. Pendant l'exécution d'une sclérotomie dans un cas de glaucome inflammatoire destiné à préparer l'œil pour une iridectomie ultérieure, l'iris fit brusquement hernie dans la plaie de la ponction et, après de vaines tentatives de réduction, je dus l'exciser. J'avais cru devoir agir dans ce cas avec une extrême prudence, le malade ayant perdu l'autre œil quelque temps auparavant à la suite d'une hémorrhagie intra-oculaire foudroyante, survenue dans le cours d'une iridectomie faite à Paris par le procédé classique. La détente de l'œil amenée par ma scléro-iridectomie involontaire persista si bien, que toute autre intervention devint inutile et je puis ajouter que ce malade conserve encore aujourd'hui de l'œil ainsi opéré le 5 février 1883, *et non retouché*, une vision qui lui permet de se diriger seul et de vaquer à ses occupations d'avocat, sans avoir éprouvé de nouveaux accès de glaucome : il y a de cela six ans. Comme je demeurai convaincu qu'un désastre opératoire n'aurait pu être évité, si j'avais voulu faire d'emblée, comme on l'avait fait la première fois, une large iridectomie très périphérique selon les préceptes des maîtres, je me réjouis d'avoir fait échapper ce malade à la rigueur des principes, qui ne va pas toujours sans inconvénients, et je songeai dès ce moment, à tenter

l'expérimentation systématique du procédé, auquel nous donnâmes avec mon assistant d'alors, M. Laffon, interne des hôpitaux de Toulouse, le nom de *scléro-iridectomie* qui nous parut bien justifié.

« Quand j'ai écrit mon premier travail sur cette question j'avais déjà fait quinze fois cette opération sans accidents et avec un résultat analogue à celui que donne l'iridectomie classique. Ma lecture au congrès d'ophtalmologie de Paris ne suscita aucune discussion, ni éloge ni blâme. Ce silence me parut d'assez mauvais augure pour la propagation d'une idée que je croyais juste. Cependant, quelques mois après, le *Recueil d'ophtalmologie* (*oct.* 1885) donna une analyse bienveillante de la thèse que M. le Dr Laffon, aujourd'hui établi à Terrasson (Dordogne), venait de soutenir devant la faculté de Bordeaux sur la scléro-iridectomie et voulut bien dire de l'opération « que j'avais imaginée » « qu'elle était destinée à rendre de grands services ».

« Depuis cette époque, j'ai pu porter à plus de cinquante le nombre de mes opérations d'iridectomie par incision sclérale double, sans avoir éprouvé d'accidents imputables à l'opération elle-même, et je me proposais d'écrire une nouvelle note sur ce sujet, lorsque M. Dehenne, oubliant d'ailleurs de citer les tentatives antérieures et absolument précises que j'avais faites, a lu à la Société d'ophtalmologie de Paris, dans la séance du 6 novembre 1888, un Mémoire intitulé : « De quelques modifications apportées à la pratique de l'iridectomie dans certains cas déterminés de glaucome. » Parmi les conclusions de notre confrère, je trouve la suivante : « Lorsque la chloroformisation est rendue impossible ou très difficile par le mauvais état général du malade, le manuel opératoire de l'iridectomie doit être modifié si l'on veut éviter la détension trop brusque, la déchirure de l'hyaloïde, la luxation du cristallin, la perte du corps vitré, etc. L'excision iridienne doit être faite à travers une incision scléroticale pratiquée à 1 mill. et demi du limbe cornéo-scléral, à la partie inféro-externe du globe de l'œil. Cette incision scléroticale sera faite avec un couteau de Graefe très mince et très étroit, introduit directement dans la chambre antérieure, et que l'on aura soin de maintenir de façon à ne léser ni l'iris ni la cristalloïde antérieure. L'incision sera faite avec une *excessive lenteur*, de manière à ce que l'humeur aqueuse s'écoule pour ainsi dire goutte à goutte. Avec le couteau lancéolaire, il est impossible d'agir aussi sûrement.

« Je serai d'accord avec M. Dehenne pour admettre les dangers et les accidents que l'iridectomie classique présente de temps à autre, ce que M. Parent a reconnu dans son excellente argumentation du travail de notre confrère, lorsqu'il a dit : « Tous ces accidents, dont je parle pour les avoir vus... » Mais il me semble

évident que l'excision de l'iris faite au moyen d'une plaie unique de 4 à 5 mill. seulement, pratiquée à 1 mill. et demi du limbe scléro-cornéen (Observ. I), c'est-à-dire à l'extrême périphérie de la chambre antérieure, recouverte en cette région d'un tissu entièrement opaque, présente le danger de la blessure de l'iris et du cristallin, puisqu'il faut faire cheminer la pointe du couteau sans la voir tout le long du trajet qu'elle doit parcourir. J'ajouterai, par l'expérience personnelle étendue que j'ai de la scléro-iridectomie, que dans bon nombre de cas, *vu l'étroitesse de la plaie* et sa périphéricité, on aura grand'peine à écarter les branches des pinces (une fois enfoncées dans l'œil profondément) pour saisir l'iris : d'autant plus que le lambeau conjonctival saignant et recouvrant la plaie rend toutes les manœuvres encore plus difficiles.

« En outre, l'étroitesse d'une telle plaie sclérale doit fatalement, pour ainsi dire, donner à l'opération un caractère essentiellement provisoire.

« Si la sclérotomie (unilatérale ?) est faite plus largement, avec le couteau de Graefe, on retombe dans la pratique ordinaire de l'iridectomie et les dangers réapparaissent *si lentement que l'on veuille opérer*. L'humeur aqueuse ne trouvant *qu'une issue* s'y précipite avec d'autant plus de force et risque d'entraîner la lentille dans le même mouvement; et ces dangers sont nécessairement aggravés par l'extrême périphéricité de la plaie. L'emploi du couteau lancéolaire offre, il faut le reconnaître, une plus grande sécurité : mais comment enfoncer *assez profondément* la lance dans une chambre antérieure très étroite, pour faire une large excision de l'iris, lorsque (dans les plus mauvais cas) la pupille est dilatée et immobile et que le cristallin convexe se présente naturellement au-devant de la pointe de l'instrument? On ne peut donc faire une iridectomie convenablement large dans les cas les plus difficiles avec le couteau lancéolaire, et à mon sens on n'a pas assez insisté sur ce point, dans la discussion qui a suivi la lecture de M. Dehenne.

« L'incision *unique* avec le couteau de Graefe augmente le danger de l'iridectomie si l'on fait une incision *de quelque largeur* dans le tissu scléral, *à 1 mill. et demi du limbe scléro-cornéen*, dans le but d'obtenir un résultat *définitif* et non *provisoire*, comme peut seulement le donner une plaie étroite. Cette dernière considération est tellement juste qu'un des opérateurs qui ont certainement le plus pratiqué d'iridectomies me disait un jour (en me citant de fâcheux exemples) que ce n'était jamais sans appréhensions qu'après vingt-cinq ans de pratique il faisait une simple iridectomie dans le glaucome : aussi l'optimisme de notre confrère M. Meyer dans la discussion à laquelle je fais allusion m'a paru excessif,

lorsqu'il a vanté la sécurité pour ainsi dire complète de l'opération faite largement et très périphériquement avec le couteau lancéolaire. Il faut bien retirer la lance quand l'incision paraît suffisante, et malgré la recommandation d'abaisser le manche de l'instrument pour relever la pointe et éviter la blessure du cristallin, on est bien forcé de se retirer plus vite qu'on ne veut bien le dire : d'où le danger de la poussée plus ou moins brusque se dirigeant vers une seule issue, que produit à ce moment l'excès de pression intra-oculaire.

« Mais si ces critiques doivent paraître justifiées à ceux qui ont une expérience déjà longue de ces opérations, et si la sclérotomie désignée sous le nom d'unilatérale (?) par M. Dehenne ne présente pas les caractères de précision, d'innocuité et de durée que l'on doit exiger de notre intervention dans le glaucome (du moins dans la mesure du possible), il serait injuste, je crois, de laisser dans l'oubli où elle est restée jusqu'à ce jour l'exécution simultanée de l'iridectomie et de la sclérotomie antérieure par ponction et contre-ponction, telle que je l'ai décrite. C'est pourquoi je crois devoir revendiquer l'idée de l'avoir le premier mise en pratique et réglée; il me sera facile de démontrer qu'elle possède les qualités que je considérais tout à l'heure comme indispensables : la précision du manuel opératoire, l'innocuité relative, la durée dans les résultats.

A. — PRÉCISION DU MANUEL OPÉRATOIRE DE LA SCLÉRO-IRIDECTOMIE PAR PONCTION ET CONTRE-PONCTION.

« J'ai cru pouvoir établir que ce mode opératoire devait remplacer l'iridectomie classique toutes les fois que cette dernière était indiquée; c'est-à-dire dans la forme du glaucome dite inflammatoire, irritative, hyperémique; le nom importe peu, pourvu que l'on s'entende sur la chose[1].

1. Je ferai ici deux remarques : la première, c'est que je n'ai point la prétention de donner le mode opératoire que je propose comme une chose nouvelle au véritable sens du mot; c'est un expédient qui a son importance, dont après six années d'essai je ne vois pas les inconvénients, et que je crois capable de sauver quelques malheureux glaucomateux d'un désastre auquel leur maladie ne les expose que trop par elle-même.

Ma seconde remarque est que, faisant ici un travail purement pratique, je n'ai pas à prendre parti pour ou contre les nombreuses théories destinées à élucider la pathogénie du glaucome ou le mode d'action de l'intervention chirurgicale. M. L. Picqué qui, dans un mémoire récent, combat par le raisonnement et l'expérimentation les théories dites de l'obstruction et de la cicatrice filtrante de Wecker, ne me paraît pas devoir faire avancer sensiblement la question au point de vue pratique, auquel j'ai voulu uniquement me placer.

« On sait que, dans cette forme de glaucome, la sclérotomie antérieure a été reconnue insuffisante par M. de Wecker lui-même. Cette insuffisance semble tenir à ce que l'iris est alors en contact pour ainsi dire forcé avec le cristallin poussé en avant par le trop-plein de l'humeur vitrée, l'iris devenant alors pour l'humeur aqueuse une barrière infranchissable et fermant plus ou moins l'angle *dit* de filtration qui existe à l'extrême périphérie de la chambre antérieure. Mais pour que le passage de l'humeur aqueuse, dont la source est derrière l'iris, se fasse facilement dans la chambre antérieure, lorsque le cristallin et l'iris sont, pour ainsi dire, accolés l'un à l'autre (bien que je ne parle pas ici des cas où il y a réelle adhérence), il n'est pas nécessaire de faire à l'iris une large brèche; il suffit que celle-ci soit très périphérique; ainsi le grand courant des liquides nourriciers passant à travers la portion de l'iris qui confine aux procès ciliaires ne sera ni dévié ni arrêté : ou plus simplement, et si l'on veut faire abstraction de toute théorie, le trop-plein des liquides intra-oculaires trouvera une issue permanente, si l'on a la chance d'obtenir, dans la cicatrice de l'incision pratiquée et tout à côté de la brèche faite à l'iris, tantôt une ouverture fistuleuse unique, tantôt plusieurs lacunes si invisibles qu'elles soient.

« L'expérience m'a prouvé que ce problème se trouve résolu si, pratiquant une sclérotomie antérieure par ponction et contre-ponction et laissant un petit pont central, on introduit des pinces au travers de l'une des deux plaies ainsi obtenues, pour aller saisir l'iris, l'attirer au dehors et l'exciser. Examinons donc les inconvénients et les avantages de cette pratique.

B. — Inconvénients de la scléro-iridectomie au point de vue du manuel opératoire.

« Le premier est l'étroitesse de deux petites plaies que donne la sclérotomie antérieure classique. Pour y obvier, il suffit, à mesure que l'on fait, *avec une lenteur calculée*, les mouvements de va-et-vient pour inciser la sclérotique, de relever légèrement le manche du couteau; cette manœuvre agrandit notablement la plaie de la ponction.

« Le deuxième inconvénient que l'on rencontre pour l'excision de l'iris est la gêne que donne la conjonctive lâche, dont le pont est, pour ce motif, toujours plus large que celui du tissu scléral. On se débarrasse de cet obstacle si, avant de retirer le couteau de l'œil, au moment même de terminer l'opération, on pousse de nouveau la pointe en avant et qu'on incise ainsi une partie du pont conjonc-

tival ou scléro-conjonctival *à volonté*. On rejette ce petit lambeau conjonctival sur la cornée avec le couteau et, le champ opératoire se trouvant ainsi dégagé, on peut donner à l'excision de l'iris l'étendue jugée convenable.

« Un troisième inconvénient serait la position de la nouvelle pupille, penchée du côté externe si l'on faisait la ponction et la contre-ponction au lieu d'élection habituel. J'y ai remédié en portant plus haut qu'à l'ordinaire la ponction, quitte à diriger plus bas la pointe du couteau pour la contre-ponction et amenant celle-ci à deux millimètres environ au-dessus du niveau de l'extrémité interne du diamètre horizontal de la cornée. Ainsi se trouve réalisé d'une manière précise le manuel opératoire de la scléro-iridectomie, permettant de faire une bonne sclérotomie antérieure et une pupille artificielle d'une étendue variable au gré de l'opérateur.

« Le dernier et le plus sérieux inconvénient que l'on puisse rencontrer est la très grande difficulté de la manœuvre du couteau de Graefe pour faire une sclérotomie à double plaie, même avec un couteau de de Graefe mince et très étroit, quand l'étroitesse de la chambre antérieure est extrême, c'est-à-dire dans les cas les plus graves de glaucome inflammatoire. Ceux-ci sont relativement assez rares; cependant je reconnais que quelquefois on ne peut donner à la sclérotomie double l'étendue que l'on voudrait; mais il est encore avantageux (quand toutefois c'est possible) de procéder comme je l'ai indiqué, parce que je crois toujours moins dangereux, au point de vue de la luxation possible du cristallin, que l'humeur aqueuse s'échappe au moment de la détente par *deux issues à la fois*. Le cristallin n'est pas sollicité à se jeter d'un côté plutôt que de l'autre et il conserve sa position naturelle, soutenu d'ailleurs par le pont scléral qui sépare les deux incisions. Exceptionnellement, on pourra donner à la section une position *un peu* moins périphérique ou même faire une ponction post-ciliaire, postérieure, équatoriale comme on voudra l'appeler. Cette opération si simple, remise en honneur par Lefort et plus récemment par Parinaud, Nicati, Motais et d'autres, sera utile pour faciliter le rétablissement d'une chambre antérieure suffisante et par suite l'exécution ultérieure de la scléro-iridectomie. Mais mon expérience personnelle, d'accord avec celle de Panas, m'a fait voir que la sclérotomie postérieure ne donne d'ordinaire qu'un résultat *momentané*, il faut la considérer comme une opération *préparatoire;* de même que je l'ai vue réussir comme opération *complémentaire* de la scléro-iridectomie, dans un cas très grave où celle-ci n'avait pu être faite aussi largement qu'il l'aurait fallu. Il y aurait d'ailleurs de graves dangers à donner à la ponction sclérale post-ciliaire une certaine étendue.

C. — Innocuité de la sclero-iridectomie.

« Tous les opérateurs ont pu reconnaître combien la sclérotomie antérieure par ponction et contre-ponction est inoffensive pour l'œil; je ne me souviens pas, pour ma part, d'avoir eu à constater à sa suite aucun accident véritablement grave et je l'ai mise en usage régulièrement (une vingtaine de fois au moins dans l'année), depuis qu'elle est entrée dans la pratique, pour les cas de glaucome chronique simple.

Or la différence entre cette sclérotomie et celle que je pratique pour faire en même temps l'excision de l'iris est insignifiante. J'agrandis, il est vrai, la plaie de la ponction en relevant le manche de l'instrument; mais cela se fait *avec de grands ménagements* et, pour les motifs indiqués plus haut, la subluxation du cristallin ne se produit pas; du moins je ne l'ai point observée.

D. — Durée des résultats de la sclero-iridectomie.

« Bien que le mode d'action de l'iridectomie dans le glaucome soit encore mal connu, s'il est démontré que la sclérotomie antérieure seule est impuissante à donner à notre intervention une longue durée dans la forme inflammatoire, il faut bien dans ce cas, comme je l'ai dit plus haut, accepter comme une nécessité l'excision d'une partie de l'iris. Mais si je démontre par des faits irrécusables que la scléro-iridectomie a dans ses résultats une durée au moins égale à celle de l'iridectomie, j'aurai prouvé que l'on peut épargner aux malades certains dangers, sans préjudice pour eux, tout en diminuant les inconvénients optiques d'une large pupille artificielle.

« Je citerai un petit nombre de faits, les plus probants ou ceux qui ont présenté quelque particularité remarquable. Il est d'ailleurs fort difficile de suivre tous les malades pendant un temps assez long ; d'un autre côté, la valeur apparente du résultat est nécessairement variable, étant donné que les malades viennent consulter des périodes plus ou moins avancées de leur maladie et que la gravité du glaucome varie en quelque sorte avec chaque cas. Je considère le résultat antiglaucomateux comme acquis quel que soit le résultat obtenu au point de vue optique, dès que l'intervention est parvenue sans accidents à abaisser d'une manière permanente la tension exagérée de l'œil glaucomateux, ce que démontre la facilité parfaite de l'examen du fond de l'œil qui n'existait pas avant

l'opération. J'ai vu plusieurs fois, à la longue, se perdre le résultat acquis au point de vue optique par l'atrophie progressive de la papille sans que la tension exagérée se fût reproduite. On sait qu'il en est malheureusement ainsi après l'iridectomie classique faite largement et selon toutes les règles, dans les cas qui se rapprochent le plus de la forme chronique simple et aussi quelquefois sans motifs connus et d'une manière inattendue. Il y a des glaucomes que rien ne peut guérir (Wecker); mais l'opinion doit se baser sur l'ensemble des cas, sinon sur des faits exceptionnels. »

A l'appui de ces déductions, M. Terson a fait suivre son mémoire de quatorze observations personnelles qui, s'ajoutant aux faits déjà publiés dans la thèse de son élève le Dr Laffon, portent à plus de cinquante le nombre des scléro-iridectomies pratiquées par lui dans ces cas de glaucome. Sans entrer dans le détail de ces faits, nous dirons cependant que la plupart de ces observations sont de date assez ancienne et témoignent de l'effet durable de l'opération. Il est des malades dont la scléro-iridectomie remonte à 6, 5, 3, 2 ans; d'autres ont été opérés il y a quelques mois seulement, et l'amélioration dans la grande majorité des cas ne s'est pas démentie.

En présence de ces résultats, la conclusion de M. Terson est que l'exécution simultanée de l'iridectomie et de la sclérotomie antérieure, par son innocuité relative et par la durée de ses effets, peut remplacer avec avantage l'iridectomie classique dans le glaucome sub-inflammatoire et dans la plupart des cas de glaucome aigu.

Peut-être l'ingénieuse pratique de M. Terson ne réussira-t-elle pas à détrôner la simple large iridectomie dans les cas ordinaires où celle-ci se présente comme devant être facile; mais on y aura certainement recours avec fruit lorsque se présenteront les difficultés opératoires connues, ou bien encore lorsqu'on pourra redouter les accidents de détente brusque, de luxation du cristallin, etc. Les résultats satisfaisants obtenus par notre confrère témoignent d'une manière non douteuse de la valeur réelle de ce procédé opératoire.

Quoi qu'il en soit, nous demeurerons surtout dans le débat engagé par l'auteur lui-même et qui consiste à placer son opération de scléro-iridectomie dans un parallèle avantageux vis-à-vis de la sclérotomie dite unilarérale, préconisée par M. Dehenne, et sur ce point, nous croyons qu'il n'est personne qui ne se range entièrement du côté de M. Terson. La manœuvre du couteau de de Græfe telle que nous l'a présentée M. Dehenne nous a semblé quelque peu obscure et surtout dangereuse, allant ainsi à l'encontre de son but qui est de prémunir contre les accidents imminents. A cet égard, l'opération de M. Terson offre justement la plus

grande sécurité. Ajoutons que l'incision étroite et reculée de M. Dehenne, ainsi que le fait très justement remarquer M. Terson, ne permettra jamais une large iridectomie de facile exécution, mais bien plutôt une petite brèche difficultueusement pratiquée et d'influence curative douteuse.

M. Kalt. **Rapport de la Commission composée de MM. Abadie, Landolt et Kalt sur la candidature du Dr Chibret.** — Dans un intéressant travail sur la *Bactériologie ophtalmologique*, communiqué à la Société d'ophtalmologie le 5 février 1889, le Dr Chibret a voulu se rendre compte de la nature des microbes contenus dans le cul-de-sac conjonctival, et de leur degré de virulence après l'emploi de la solution d'oxycyanure de mercure.

L'auteur a particulièrement porté son attention sur le micrococcus pyogenes aureus.

Après Sattler et Gayet qui avaient constaté l'existence de ce micro-organisme redoutable dans des conjonctives absolument saines en apparence, le Dr Chibret a institué deux séries d'expériences qui lui ont permis de vérifier les assertions des auteurs précédents et qui lui ont démontré ce fait intéressant que, malgré la présence du microbe de la suppuration, l'opération de la cataracte peut n'être suivie d'aucune complication fâcheuse.

Dans une première série d'expériences, quatorze malades ont été traités par des irrigations avec la solution d'oxycyanure de mercure à 1/1500.

En cultivant ensuite le mucus conjonctival, les tubes ne restèrent stériles que trois fois, c'est-à-dire dans 20 p. 100 des cas. Les autres tubes contenaient divers microbes, entre autres le pyogenes aureus.

Parmi ces derniers on en choisit un qui provenait d'un homme de cinquante-six ans, dont les voies lacrymales ainsi que les conjonctives étaient saines, et qui avait guéri sans encombre d'une extraction de cataracte. Or l'inoculation à des animaux produisit des accidents très nets de suppuration.

Dans une autre série de onze cas, l'auteur se servit de bains d'œillères de cinq à dix minutes, répétés trois à cinq fois pendant deux à cinq jours. Sur sept tubes, quatre restèrent stériles, soit plus de 50 p. 100.

En n'employant que deux bains en deux jours, toutes les cultures se montrèrent fertiles.

Ici se présente un fait intéressant ! Un des tubes de cette série montra des cultures ayant à l'œil nu et au microscope les caractères du pyogenes aureus, mais les inoculations multiples aux animaux restèrent infructueuses.

De ses expériences l'auteur conclut :

1° Qu'il faut toujours compter avec l'existence possible du micrococcus aureus dans des culs-de-sac conjonctivaux normaux; mais que cette présence est compatible avec une cicatrisation normale;

2° Que les bains d'œillère de cinq à dix minutes répétés pendant au moins trois jours semblent mieux assurer l'asepsie que les irrigations.

Enfin il recommande vivement la solution d'oxycyanure introduite par lui dans la pratique en 1888, et qui est mieux supporté que les solutions de sublimé.

Le consciencieux travail que notre distingué confrère a communiqué à la Société devra être consulté par tous ceux que passionne l'étude si intéressante et si neuve de l'antisepsie oculaire. En prenant en considération les nombreux travaux que le Dr Chibret a publiés sur l'ophtalmologie, nous pensons que notre Société s'honorerait en lui conférant le titre de membre correspondant national.

M. Galezowski. **Du traitement du décollement de la rétine.** — Une des questions les plus importantes qui préoccupent actuellement et avec raison les ophtalmologistes est incontestablement le décollement de la rétine. Au moment en effet où la chirurgie et la thérapeutique oculaires modernes font journellement tant de progrès, la thérapeutique du décollement n'en a pas fait encore beaucoup. Bien plus, dirais-je, nous sommes en présence de l'inconnu et d'une vraie confusion, tant au point de vue de la pathogénie de la maladie qu'en ce qui concerne le traitement lui-même. Que voyons-nous, en effet, aujourd'hui résulter de tous les travaux d'anatomie pathologique sur cette grave maladie? Une grande incertitude dans l'appréciation du mode de développement du décollement rétinien, dans les altérations anatomiques et anatomo-pathologiques, que l'on retrouve dans les yeux atteints de ce mal.

Si nous nous reportons, en effet, à une époque très rapprochée de nous, vers les années 1885-1888, et si nous relisons tout ce qui a été dit à ce sujet dans une[1] des séances de la Société française d'ophtalmologie, nous serons frappés d'une grande confusion qui n'a cessé de régner pendant toute la séance où cette question avait été débattue. D'autre part, la même confusion existe chez les auteurs étrangers. Leber cherche à démontrer que les perforations de la rétine sont en rapport direct avec la genèse du décollement. Pour

1. *Recueil d'ophtalmologie*, mai 1888.

Nordenson, la théorie de la rétraction du corps vitré est la cause unique originaire du décollement. D'autres tendent à prouver que le décollement du corps vitré précède celui de la rétine; et ils vont même plus loin, en avançant une opinion plus hasardée, que le décollement de la membrane hyaloïdienne peut exister sans inconvénient s'il est limité au segment postérieur de l'œil. Ils veulent nous prouver qu'il existe constamment une adhérence de la rétine avec le corps vitré, rétracté et refoulé en avant, et que la rétine ne se décolle que lorsqu'une déchirure se produit sur un des points adhérents avec le corps vitré. « De là la conclusion que, pour obtenir la guérison du décollement rétinien, on doit détacher la rétine du corps vitré décollé ! »

Le docteur Boucheron a cherché à prouver, et avec raison selon moi, que la lésion du tractus uvéal, du cercle ciliaire et de la choroïde est l'origine principale du décollement rétinien, et que les lésions du vitréum ne sont que secondaires. Pour M. Abadie, si l'élasticité de la rétine dans l'allongement de l'œil myope est égale à celle des autres membranes de l'œil elle ne se décolle pas; si au contraire, l'élasticité de la rétine est moindre, elle ne peut pas suivre le mouvement de distension et se décolle.

L'opinion, messieurs, que j'ai soutenue depuis longtemps se rapproche beaucoup de celle de Boucheron et d'Abadie ; je pense que le décollement de la rétine est dû à la sécrétion exagérée et morbide du cercle ciliaire. En m'appuyant sur des recherches de nos histologistes, Ranvier, Cornil, Poncet, j'ai toujours affirmé que, pour que ce mal ait lieu, il faut deux conditions pathologiques : d'une part la sécrétion morbide du cercle ciliaire et, d'autre part, le ramollissement ou liquéfaction et la rétraction du corps vitré; la déchirure de la rétine n'est qu'un phénomène de second ordre, accidentel, que je n'ai observé que cent trente et une fois sur six cent quarante-neuf décollements[1] et qui n'a aucune valeur séméiologique, malgré l'opinion contraire, soutenue l'année dernière par un de nos confrères au congrès d'ophtalmologie.

Je ne veux pas entrer dans d'autres détails anatomiques sur la question du décollement de la rétine, car mon but principal est de vous démontrer la curabilité de cette affection, et de vous mettre au courant des différents modes de traitement que j'ai employés avec succès dans ces derniers temps et plus particulièrement l'année dernière.

Incontestablement, pour obtenir de bons résultats curatifs, il faut se rapprocher le plus possible de la nature de la maladie et de son mode d'évolution; il faut voir où est la cause principale,

1. Galezowski, Du décollement de la rétine, *Recueil d'ophtalmologie*, 1885.

quels sont les agents qui entretiennent le mal, et combiner nos moyens d'action avec ces différents agents morbides. La question du traitement du décollement rétinien vient d'être débattue à la Société médicale de Berlin par M. le professeur Schöler, qui vient de proposer un moyen curatif, dont il se loue beaucoup; ce sont les injections de teinture d'iode dans le corps vitré.

Par ce moyen, M. Schöler cherche à combattre, dit-il, la maladie rétractile du corps vitré. Il reconnaît, dans une lettre qu'il vient de m'écrire et dont je reproduis ici les propres termes, que j'étais le premier qui ait employé les injections de teinture d'iode[1] dans les décollements de la rétine; mais je dois avouer que j'injectais toujours entre la rétine décollée et la choroïde de trois à quatre gouttes pour provoquer l'inflammation adhésive. Tout au contraire, M. le professeur Schöler injecte la teinture d'iode dans le corps vitré, et il obtient ainsi, dit-il, une guérison de la maladie du corps vitré et l'adhérence du décollement rétinien.

Il serait encore difficile de nous prononcer sur le résultat définitif de ce procédé, j'avais employé les injections iodées dans plus d'une dizaine de cas avec des résultats peu concluants, mais il faut avouer que la teinture d'iode injectée dans le corps vitré ne doit pas produire le même effet que lorsqu'on l'injecte dans le sac sous-rétinien. L'avenir nous apprendra ce qu'il faut en penser. D'après mes récentes recherches sur le traitement du décollement rétinien, il y a deux méthodes curatives pour cette maladie : A le traitement médical, et B le traitement chirurgical.

A. Traitement médical du décollement de la rétine.

Sans entrer dans les différentes variétés des décollements accidentels provoqués par les blessures, la syphilis, les tumeurs, etc., je ne m'occupe actuellement que des décollements myopiques, que je considère comme étant provoqués par une sécrétion exagérée sous-rétinienne, avec liquéfaction et rétraction du corps vitré. Ces décollements sont donc provoqués et entretenus par un travail inflammatoire, qui est surtout prononcé au début de la maladie. C'est donc contre cette inflammation initiale qu'il faut surtout agir, par

1. Lettre de M. Schöler à M. Galezowski, le 18 janvier 1889.

Monsieur et très honoré confrère,

Ayez l'obligeance de me donner quelques mots d'explications de votre procédé opératoire du décollement de la rétine par injections iodées, que vous avez publié dans le *Journal d'ophtalmologie*. Est-ce que vous avez fait une injection d'iodure pure dans le sac entre la choroïde et la rétine décollée?

un traitement antiphlogistique et dérivatif, et c'est par ces moyens que j'ai obtenu quelquefois des résultats favorables, bien entendu lorsque ces moyens ont pu être appliqués dès le début de la maladie.

Parmi ces moyens, les plus avantageux sont les dérivatifs et notamment l'application d'un emplâtre de thapsia dans la région périorbitaire tous les quinze ou vingt jours, pendant plusieurs mois consécutifs. Ces moyens, joints aux autres, tels que l'instillation alternative d'éserine et de duboisine, des frictions mercurielles, m'ont donné des résultats on ne peut plus satisfaisants, comme on peut du reste en juger par les détails d'une observation, que je viens de rédiger avec le concours d'un de mes chefs de clinique, M. le docteur Kopff, et que je publie ci-après.

Observation Ier. — *Décollement de la rétine gauche. Guérison.* — Sœur C..., âgée de quarante-neuf ans, demeurant à Paris, vint me consulter, le 29 juin 1886, pour une perte de la vue de l'œil gauche, datant de six mois. Myope par hérédité, la perte de la vue lui est survenue subitement. En l'examinant à l'ophtalmoscope, je constate un large décollement de la rétine gauche dans le champ inféro-externe. La papille est en partie masquée par les plis de la rétine. La malade ne peut même pas compter les doigts.

Je prescris un traitement dérivatif par les emplâtres de thapsia, appliqués sur la tempe gauche tous les quinze jours. De plus, dans l'intervalle, je fais instiller alternativement la duboisine et l'ésérine, et j'ordonne des frictions mercurielles périorbitaires.

Ce traitement a été suivi pendant deux ans, de sorte que, jusqu'en décembre 1888, la malade a appliqué trente-six emplâtres de thapsia. Dès le mois de novembre de la première année, la quantité de liquide sous-rétinien a notablement diminué, et en décembre 1887 l'adhérence entre la choroïde et la rétine est définitivement établie. Elle se traduit à l'ophtalmoscope par une zone d'un blanc grisâtre correspondant à la limite de l'ancien décollement. Le même traitement est continué néanmoins mais à des intervalles plus éloignés, et, en juillet 1888, la malade peut lire le numéro 1,25 de l'échelle, pendant que le champ visuel s'est considérablement élargi.

Enfin l'examen que nous avons fait ensemble, avec le docteur Kopff, le 9 mars dernier (1889) nous a permis de constater une récupération sensible de l'acuité visuelle qui est égale à 1/8, à distance, avec un verre de — 5 D concave.

De près, la malade peut lire le numéro 2 de l'échelle.

Quant au champ visuel, il est rétabli sauf dans l'étendue correspondant à l'ancien décollement, où toute perception lumineuse a

disparu. Néanmoins tout le reste de la vision étant rétabli définitivement, nous pouvons considérer le résultat acquis comme on ne peut plus favorable, en ce sens surtout qu'il n'y a plus de crainte à avoir pour l'avenir.

B. Traitement chirurgical du décollement de la rétine.

1° *Iridectomie dans le décollement.* — Depuis de longues années j'ai cherché à démontrer que le décollement de la rétine des yeux myopes présente une analogie avec le processus glaucomateux des yeux emmétropes et hypermétropes, et c'est en raison de cette analogie que j'avais essayé d'arrêter et de combattre la maladie par une iridectomie. Malheureusement, elle n'a donné que des résultats peu satisfaisants, et dans la grande majorité des cas, j'ai vu se former rapidement une cataracte après une iridectomie. J'ai donc dû abandonner l'iridectomie et ne la conserver que pour des décollements rétiniens compliqués d'une iritis ou iridochoroïdite.

2° *Traitement du décollement de la rétine par les injections de teinture d'iode dans la poche sous-rétinienne.* A l'aide d'une seringue aspirante spéciale de mon modèle, après avoir fait le vide, le piston étant en bas de sa course, et armé d'une aiguille creuse et très fine, je fis la ponction de la sclérotique dans la région inféro-externe et à la distance de un centimètre et demi en arrière de la cornée. Après avoir vidé le liquide sous-rétinien, j'injectai trois gouttes de la teinture d'iode. Peut-être pourrait-on aujourd'hui joindre à la teinture d'iode quelques gouttes de cocaïne; c'est l'avenir qui décidera. L'observation suivante nous montre le résultat de ce moyen de traitement.

Décollement de la rétine gauche, soigné par moi et guéri en 1872. Les notes de cette observation ont été recueillies par un des mes anciens chefs de clinique, M. le docteur Despagnet.

Observation II (n° 30,375). M. B..., âgé de 32 ans, pasteur protestant, à Salis-en-Béarn, est atteint d'une myopie forte des deux yeux avec notable anisométropie.

Œil droit : myopie de 16 dioptries et V = 1/3.

Œil gauche : myopie de 12 dioptries, V = 1/5.

Déjà, en décembre 1871, M. B... s'était aperçu qu'il voyait de l'œil gauche tous les objets déformés, brisés; la vision s'était en même temps très fortement affaiblie; le champ visuel supérieur était complètement perdu, le malade ne voyait rien en haut. — Il s'adressa à cette époque à un ophtalmologiste de Paris, qui, ayant diagnostiqué un large décollement de la rétine, l'avait soumis à un

traitement dérivatif peu efficace. Il lui fit appliquer des ventouses sèches deux fois par semaine dans la région cervicale et des vésicatoires répétés à la tempe et à la nuque, comme l'attestent les anciennes ordonnances du malade. Il fut obligé de rester au lit et dans une chambre noire pendant plusieures semaines, mais tout cela en vain, car la vision resta plus affaiblie que jamais. Après avoir fait le traitement sous la direction de ce confrère pendant plus de neuf mois sans aucune amélioration et sans nul résultat, M. B... vint consulter le Dr Galezowski vers la fin du mois d'octobre 1872. L'examen ophtalmoscopique permit de constater l'existence d'un large décollement de la rétine, occupant près de la moitié inférieure de l'œil gauche. L'acuité visuelle était abolie au point que le malade voyait à peine les doigts, et aucun verre ne lui permettait de déchiffrer les plus gros caractères de l'échelle typographique. Le champ visuel était perdu dans toute la moitié inférieure et au delà du point de fixation. A ce moment le malade fut soumis à de nombreux dérivatifs sur le front et la tempe : un emplâtre de thapsia, instillation d'atropine et d'ésérine, iodure de potassium à l'intérieur à la dose de 2 à 3 grammes par jour, et injection de teinture d'iode dans l'œil à la dose de 3 gouttes; cette injection amena une forte congestion qui exigea un traitement antiphlogistique de plus de dix jours de durée. Peu à peu ces phénomènes se calmèrent, la vue s'améliora, graduellement le champ visuel s'élargit dans tous les sens, de telle sorte qu'un an après on a pu constater une amélioration très notable qui persista à tel point que le malade se considérait comme guéri.

3° *Aspiration du liquide sous-rétinien à l'aide d'une seringue spéciale de mon modèle.* — L'aspiration du liquide sous-rétinien à l'aide d'une seringue, que j'ai fait construire par M. Collin sur le modèle de celle de Dieulafoy, constitue un moyen très précieux pour combattre le décollement de la rétine. En effet, en plongeant le trocart de ma seringue dans la poche sous-rétinienne, je vide facilement tout le liquide remplissant la poche du décollement.

4° *Suture de la rétine décollée avec la paroi sclérotícale* (procédé Galezowski). L'aspiration du liquide ne suffit pas, car il se reproduit presque aussi rapidement qu'il a été retiré, et la rétine se trouve refoulée de nouveau dans le corps vitré. C'est pour prévenir cette dernière rechute et pour faciliter l'adhérence entre la rétine et la choroïde que j'applique aujourd'hui une nouvelle méthode, qui consiste à faire la suture avec un fil de catgut de la rétine flottante avec la paroi sous-jacente du globe oculaire. En faisant la ponction en arrière du cercle ciliaire, et la contre-ponction très loin dans le segment postérieur du globe, je passe le fil à travers la rétine flottante et j'établis une sorte de suture.

Ces sutures sont faites avec des aiguilles spéciales, plates, formant un grand arc de cercle qu'on trouvera chez M. Collin. Les fils en catgut sont laissés dix jours sur place; passé ce temps, l'adhérence entre la rétine et la choroïde est établie; néanmoins je n'enlève pas les sutures de l'intérieur de l'œil, et je ne les coupe qu'à la surface de la sclérotique. Jusqu'à présent j'ai pratiqué cette opération chez trois de mes malades; un seul d'entre eux a eu une hémorragie dans la chambre antérieure et un épanchement très fort dans le corps vitré, de sorte que le résultat de ce cas n'est pas encore certain. Mais chez les deux autres le résultat opératoire est très satisfaisant, comme on peut en juger par une observation recueillie par un de mes chefs de clinique, M. Wuillomenet.

Observation. — *Large décollement de la rétine droite, application de suture en catgut et amélioration notable.* — Mme Guéniot, Hélène, âgée de quarante-huit ans. Bonne santé habituelle. Myopie forte des deux yeux. Cette malade se présente à ma clinique au mois de novembre 1888, et l'on diagnostique un large décollement bilobaire de la rétine.

La malade avait remarqué des troubles dans sa vue depuis six semaines à deux mois avant l'époque à laquelle elle vint nous demander conseil. Les révulsifs et les antiphlogistiques sous forme de vésicatoire, thapsias, atropine et ésérine, n'amenant aucun résultat, je lui fis une suture de la rétine au catgut n° 00, en traversant tout le segment inférieur de part en part (23 mars). Il s'écoula un peu de liquide. Pas d'autre incident.

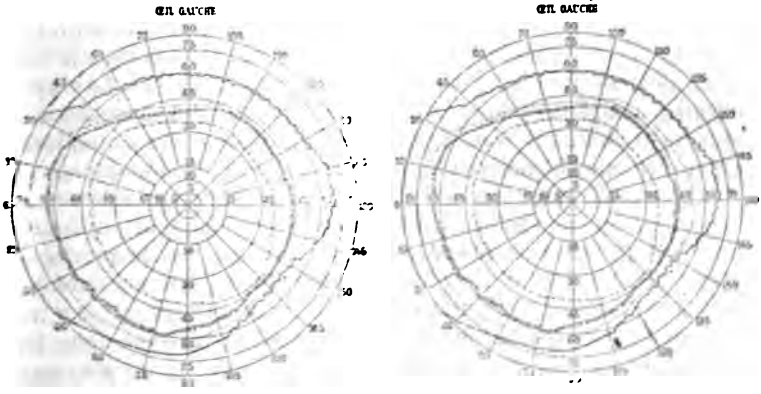

Et voici les deux schémas du champ visuel, pris le jour de l'opération, 23 mars et le 2 août, qui montrent une amélioration notable;

le champ visuel s'est agrandi considérablement dans tous les sens.

La malade ne souffre pas et l'œil est seulement encore un peu injecté. Le fond de l'œil peut être éclairé, on y voit encore quelques flocons et des exsudats blanc grisâtre, en bas, sur la région de la rétine décollée et cousue.

M. Meyer. — Pour discuter utilement les résultats que l'on obtient dans le décollement de la rétine, il serait utile de s'entendre avant tout sur le sens et la portée que l'on attribue dans ces cas au mot guérir. D'après les observations publiées, on considère souvent comme guéris les cas d'amélioration de l'acuité visuelle et d'élargissement du champ de vision plus ou moins notables. Il est bien certain que si ces modifications fonctionnelles se conservent, c'est un résultat favorable, étant donné qu'un grand nombre de décollements suivent une marche progressive avec retentissement sur la nutrition du cristallin et perte irrémédiable de la vue; mais elles ne constituent, il me semble, une guérison, que lorsqu'on constate, à l'aide de l'ophtalmoscope, la réapplication complète de la rétine sur la choroïde. Sans la réalisation durable de ce desideratum, il n'y a pas de guérison définitive. Car s'il s'agissait seulement d'améliorer la vision, vous savez tous qu'on obtient ce résultat, presque à coup sûr avec les traitements médicamenteux, en maintenant les malades couchés dans l'obscurité. Celle-ci seule suffit pour rehausser la sensibilité de la rétine et pour améliorer l'adaptation de l'œil aux faibles éclairages, à tel point que les malades sont alors débarrassés pour quelque temps de cette sorte d'héméralopie qui est caractéristique pour le décollement de la rétine. Pendant ce traitement, le décollement s'affaisse souvent considérablement, la rétine se réapplique même partiellement à la choroïde et cependant les malades ne sont point guéris; l'amélioration n'est généralement que passagère et la maladie suit sa marche. La réapplication complète et durable à la suite du traitement médicamenteux, dont chacun de vous aura cependant observé des exemples, est si rare, que M. Galezowski a déclaré, si je ne me trompe, qu'il n'en a constaté que 7 sur 800 cas de décollement soignés de cette façon... et encore n'est-il pas bien certain que l'on peut attribuer ces résultats aux traitements, car il y a aussi des cas de guérison sans aucun traitement. Il y a quelques semaines, j'ai vu une malade qui ne présentait aucune trace de décollement rétinien, et cependant ce diagnostic avait été inscrit six mois auparavant dans le journal de ma clinique et confirmé par nos confrères les plus autorisés : MM. *Panas*, *Abadie*, aux Quinze-Vingts. Elle n'avait subi aucun traitement et n'avait point cessé de travailler pendant tout ce temps.

Quant aux diverses interventions chirurgicales, toutes ont eu à

leur actif des cas de guérison; sans cela, je suppose que nous n'en aurions pas même entendu parler. Mais il suffit de constater que toutes ces propositions, sans exception, ont été successivement abandonnées par leurs auteurs pour en tirer la conclusion que ces guérisons n'ont été ni durables, ni fréquentes. Nous nous rappelons tous la déclaration de M. Weckér, qu'il ne pratiquait plus aucune opération contre le décollement de la rétine, ayant reconnu leur inefficacité. Les deux dernières propositions sont celles de M. *Schöler*, de Berlin, qui injecte quelques gouttes de teinture d'iode dans l'espace prérétinien, et celle que M. Galezowski vient de formuler, la réapplication de la rétine à l'aide d'un fil de catgut. Lorsque j'ai lu la communication de M. Schöler telle qu'elle a été reproduite dans nos journaux, j'ai été si peu édifié que j'ai écrit à à un confrère de Berlin pour me procurer des renseignements plus détaillés. Il m'a répondu que, sur les cinq cas opérés par M. Schöler, il en a examiné deux, dont l'un était atteint de cataracte polaire postérieure qui ne lui permet pas de se prononcer, mais que l'autre présentait en effet une amélioration des plus notables et un état très satisfaisant. Il faut donc attendre la publication complète de M. Schöler promise pour ces jours-ci, et, le cas échéant, le suivre dans sa voie, d'ailleurs très rationnelle, d'attaquer le décollement de la rétine. Quant à l'opération proposée aujourd'hui par notre confrère, il m'a semblé, en l'écoutant, qu'une opération analogue a été déjà décrite, il y a quelques temps par lui (*Dénégations de M. Galezowski*) ou par un autre, si ma mémoire ne me trompe pas. Je souhaite très vivement le succès de sa tentative, mais il ne nous a présenté en somme que trois cas ainsi opérés qui indiquent bien que l'œil supporte le fil, mais dont deux ont donné un résultat insuffisant, et le troisième une amélioration très grande, il est vrai, mais de date trop récente pour admettre un jugement définitif.

M. Abadie. — Je regrette que M. Galezowski n'ait pas continué ses essais de traitement des décollements rétiniens par les injections intra-oculaires de teinture d'iode, car il semble très rationnel de chercher à obtenir des adhérences par l'injection des liquides irritants. J'ai employé la liqueur de Piazza dans un but analogue. Chez un malade, l'injection de deux gouttes donna de bons résultats. Enhardi par ce succès, j'injectai six gouttes et je ne fis alors qu'aggraver le mauvais état de la vision.

Depuis que M. Schöler a fait connaître les améliorations obtenues par les injections de teinture d'iode, j'ai fait des tentatives analogues chez une malade atteinte de décollement typique myopique. J'ai pratiqué d'abord la ponction pour évacuer le liquide sous-rétinien, puis j'ai injecté deux gouttes de teinture d'iode assez profondément, mais sans me préoccuper de savoir si

je restais au deçà ou au delà de la rétine. La réaction n'a pas été très vive; elle n'a duré que quelques heures; les jours suivants la malade s'est plainte par moments d'éprouver comme des tiraillements dans son œil. Contrairement à ce qui a lieu d'ordinaire, l'amélioration de la vision n'a commencé à se faire sentir que quelques jours après l'opération. A l'ophtalmoscope, on constatait au niveau du décollement une production membraniforme, d'un blanc nacré tendineux, qui a diminué progressivement d'étendue au fur et à mesure que la vision s'améliorait. Il y a aujourd'hui 25 jours que l'opération a été pratiquée; la malade s'est levée dès le cinquième jour; depuis, elle va et vient comme à l'ordinaire, et au lieu de décliner, l'amélioration semble faire toujours des progrès.

M. Gillet de Grandmont. — Je crois que, de même qu'il existe plusieurs formes de décollement de la rétine; de même il y a des causes diverses à cette affection; cependant le symptôme que l'on rencontre toujours, c'est l'altération du corps vitré se manifestant tantôt par des flocons ténus flottant dans un liquide très fluide, tantôt par un déplacement en masse d'une portion considérable du corps vitré, tantôt par la présence dans le vitréum de tractus plus ou moins volumineux et immobiles. Tout porte donc à croire que le décollement de la rétine a, le plus souvent, pour origine une maladie du corps vitré, probablement cette rétraction du vitréum qui a été si bien étudiée dans ces dernières années en France.

Un fait que j'observe, en ce moment, à ma clinique, vient à l'appui de cette thèse : Un homme de vingt-huit à trente ans, bien portant en apparence, quoique réformé du service militaire pour insuffisance de périmètre thoracique et bronchite suspecte, vint me trouver, il y a dix mois pour une rétinite hémorragique miliaire de l'œil gauche. Le cœur était sain, les urines normales, les fonctions digestives bonnes et les poumons en état satisfaisant. La syphilis, si elle avait existé, n'avait laissé aucune manifestation, ainsi que cela fût constaté par un médecin de Saint-Louis dont j'avais demandé l'avis. La cause de ces hémorragies miliaires survenant brusquement chez un homme sain en apparence à son retour d'Obok où il avait séjourné de longs mois, sans avoir jamais été malade, m'échappait donc complètement. Je crus utile de prescrire les injections hypodermiques d'ergotinine.

Au bout de quinze jours, le malade n'ayant éprouvé aucune amélioration sensible me quitta pour se rendre aux Quinze-Vingts; il y fut soumis à une médication analogue. Il en revint huit mois après, à peu près aveugle cette fois; de l'œil gauche, le premier atteint, la perception lumineuse persistait, limitée à une portion restreinte du champ périphérique; de l'autre, le champ périphé-

rique était très réduit et très échancré; la vision à peine suffisante au malade pour se conduire dans la rue. L'ophtalmoscope permettait de constater de vastes décollements rétiniens avec exsudats nombreux à reflets irisés dans le corps vitré.

Je pratiquai séance tenante la ponction du globe au niveau d'un des foyers de décollement de l'œil gauche. Je m'attendais à recueillir un gramme de liquide environ; mais quelle ne fut pas ma surprise en ne voyant sourdre que quelques gouttes de sérosité! Une nouvelle exploration ophtalmoscopique me permit de m'assurer que mon couteau avait dû pénétrer au centre du décollement, et cependant rien ne sortait! J'en inférai que le décollement pouvait être le résultat d'exsudats plastiques épais et l'idée de la syphilis me revint à l'esprit. C'est sous l'influence de cette pensée que je soumis mon malade aux injections sous-cutanées d'hydrargyre, sans autre médication, sans obligation pour le malade de garder l'immobilité, puisqu'il venait chaque jour à la clinique.

Il en est à la vingt-cinquième injection environ et déjà les exsudats du corps vitré se sont résorbés entièrement dans l'œil droit, et en grande partie dans l'œil gauche. Les exsudats qui constituaient les foyers de décollement se résorbent également progressivement, les rétines se recollent, laissant, comme traces du lieu où elles étaient détachées, des traînées blanchâtres et pigmentées çà et là. La vision est revenue, le malade peut lire facilement, il a repris ses occupations, il gagne sa vie. Le plus vaste décollement de l'œil gauche a diminué d'étendue, mais il existe encore.

Le mercure a-t-il agi comme antisyphilitique contre une affection méconnue, ou simplement comme résolutif? Je l'ignore encore. Quoi qu'il en soit, ce cas dans lequel j'ai pu presque assister à la formation du décollement et à sa guérison, en même temps qu'à la restauration du vitréum, montre à l'évidence, pour moi du moins, que c'est dans le traitement des maladies du corps vitré que l'on trouvera la véritable médication du décollement de la rétine.

M. Galezowski. — M. Meyer me permettra de ne pas être de son avis et de ne pas dire comme lui que, puisque jusqu'à présent on n'a pas été assez heureux pour arriver à un résultat favorable dans le décollement de la rétine, il ne nous reste plus qu'à nous croiser les bras en face d'une affection si grave. Je viens de vous apporter des faits très précis avec les détails des observations pris au jour le jour. J'ai obtenu là une amélioration notable comme le prouve le champ visuel que je vous ai apporté. La malade est d'ailleurs à ma clinique et l'on pourra venir vérifier les faits que j'avance. Je dis donc qu'il faut chercher sans cesse à découvrir une

thérapeutique favorable au décollement rétinien et j'ai cru de mon devoir de vous soumettre les tentatives heureuses que je viens de faire.

M. Meyer. — M. Galezowski se méprend sur le sens et la portée de mes paroles s'il y a trouvé le moindre doute sur l'exactitude rigoureuse de ses observations. Ce que j'ai voulu dire, c'est qu'après avoir assisté depuis cinquante ans à l'apparition de tant de méthodes opératoires du décollement rétinien : ponction par devant et par derrière, discission de la rétine, aspiration, drainage, galvano-puncture, incision et trépanation de la sclérotique, enclavement de la rétine dans une plaie sclérale, méthodes qui ont été fortement préconisées, mises de côté, reprises, et finalement abandonnées, il est permis de garder une certaine dose de scepticisme enface de nouvelles propositions et d'attendre tant soit peu de temps avant de se prononcer avec enthousiasme en leur faveur. Ces tentatives ne sont pas moins méritoires, car elles sont dirigées contre une des maladies oculaires des plus funestes et que nous sommes bien obligés de considérer jusqu'ici comme incurable.

M. Chevallereau. **Corps étrangers (morceau de verre) ayant séjourné dix ans dans la paupière supérieure.** — J'ai l'honneur de vous présenter un fragment de verre volumineux ayant séjourné pendant dix ans dans la paupière supérieure gauche d'un homme actuellement âgé de vingt-neuf ans, employé de bureau à la compagnie P.-L.-M.

En 1879, le malade montait la rue de la Montagne-Sainte-Geneviève et passait devant la boutique d'un marchand de vin chez lequel des individus se battaient en se lançant des verres à la figure. Un de ces verres vint frapper M. G. qui fut étourdi par le choc et tomba la figure couverte de sang. Il fut mené rue Soufflot chez un pharmacien qui pensa la plaie qu'il avait au niveau de la région sourcilière gauche et retira même quelques fragments de verre qui étaient à sa surface.

Le lendemain, il alla à la visite médicale à la gare de Lyon où le Dr Goin, ne voyant rien de particulier, se borna à conseiller l'application de compresses. Ce malade garda un bandeau pendant deux ou trois jours puis reprit son service sans conserver d'autre trace apparente de ce traumatisme qu'une cicatrice verticale de 12 à 13 millimètres de long, placée un peu en dedans de la partie moyenne du sourcil.

Depuis, ce malade est resté soldat pendant quatre ans, sans avoir autre chose que plusieurs accès de fièvre intermittente, contractée, dit-il, par contagion, son régiment revenant d'Afrique.

Les médecins militaires qui l'ont examiné à diverses périodes n'ont remarqué aucune particularité du côté des paupières.

Depuis son retour du régiment, il y a cinq ans, cet homme se portait très bien; mais depuis un mois, il avait des douleurs de tête avec exacerbations violentes revenant plusieurs fois par jour et s'étendant à toute la tête, mais surtout marquées au-dessus de l'œil gauche.

La paupière supérieure gauche, depuis l'accident, a toujours été plus saillante que l'autre, mais depuis un mois cette saillie est allée en augmentant progressivement. Il y a trois semaines, un point a commencé à paraître au milieu de la ligne joignant la queue du sourcil à la commissure externe des paupières. La peau était soulevée à ce niveau par une pointe aiguë mais sans perforation, puis la peau finissant par se perforer, le malade commença à perdre, dit-il, de petits morceaux d'os blanchâtre qui tombaient sur son papier pendant qu'il écrivait. Il broya quelques-uns de ces fragments qui, pour employer ses expressions, se réduisaient en poussière comme de l'os desséché.

Lorsque le malade vint me voir à ma consultation de la gare de Lyon, le 7 février, je vis la moitié externe de la paupière supérieure gauche soulevée d'une façon uniforme. La palpation permettait de sentir un corps dur, allongé transversalement avec une pointe dirigée en dehors, mais cachée par les téguments.

La question était de savoir si le corps ainsi senti était un fragment de verre resté dans la paupière depuis le traumatisme subi il y a dix ans, ou s'il s'agissait d'un séquestre; mais les faits que le malade disait avoir observés lui-même en dernier lieu étaient la seule raison de croire à l'existence d'un fragment osseux, car il n'y avait du côté du système osseux voisin aucune déformation apparente, aucune perte de substance et d'autre part il ne paraissait pas y avoir jamais eu les symptômes généraux qui auraient forcément accompagné la formation d'un séquestre de cette étendue.

Au moment d'opérer le malade, le 27 février, à la clinique des Quinze-Vingts, je fis fortement saillir la pointe de la masse en lui faisant perforer la peau et il devint alors évident qu'il s'agissait d'un fragment de verre.

Je fis sur la masse même une incision transversale de 2 centimètres de long, et après avoir incisé des fibres de l'orbiculaire, je pus extraire le morceau de verre que je vous présente actuellement. C'est une lame de verre concave sur une de ses faces, convexe sur l'autre, ayant une épaisseur de 5 millimètres; elle a la forme d'un triangle assez régulier ayant 10 millimètres à sa base et 23 millimètres sur ses deux autres côtés.

J'ai suturé la plaie avec deux fils que j'ai retirés le troisième jour.

Depuis cette époque, il y a aujourd'hui plus d'un mois, la paupière a repris son aspect habituel et le malade n'a plus eu aucun de ces violents accès de céphalalgie qu'il avait le mois précédent.

M. Chevallereau. **Corps étranger ayant séjourné cinq ans dans le cul-de-sac supérieur de la conjonctive.** — Une femme de 24 ans, Mme D., charbonnière et marchande de vin, rue Saint-Louis-en-l'Ile, est venue à ma consultation des Quinze-Vingts, le 18 mars, se plaignant d'un écoulement de l'œil gauche qui durait depuis cinq ans.

En retournant la paupière supérieure pour l'examiner, je fis aussitôt tomber un corps étranger. Ce corps était un peu plus gros et plus mou qu'il ne l'est aujourd'hui. Il n'est pas très commode de reconnaître sa nature. Un horticulteur très connu, M. de Vilmorin, que j'ai consulté ce matin, pense qu'il s'agit là d'un bourgeon et probablement d'un bourgeon de hêtre.

Cette femme s'est rappelée qu'il y a cinq ans, lors du début de cet écoulement, elle avait senti quelque chose entrer dans son œil gauche. Elle s'était frotté l'œil, se l'était lavé ensuite, mais n'avait consulté aucun médecin. Elle habitait alors la campagne.

L'an dernier, habitant alors Paris, elle pensa enfin à son œil dont la paupière était toujours un peu tuméfiée et sécrétante, et elle alla consulter dans une clinique de la rue Dauphine, elle ne se rappelle plus à quel numéro. On lui retourna la paupière, me dit-elle, on fit le diagnostic de conjonctivite granuleuse et on lui prescrivit un traitement. Comme ce traitement ne lui donnait pas une amélioration rapide, elle le cessa et ne retourna pas une seconde fois à la clinique.

Le diagnostic de conjonctivite granuleuse s'explique sans doute par l'aspect tomenteux de la conjonctive, chroniquement enflammée depuis quatre ans.

Après la sortie de ce corps étranger, je me suis borné à conseiller l'application de compresses imbibées d'une solution d'acide borique. Cette femme est revenue à la clinique huit jours après, la gêne qu'elle éprouvait depuis cinq ans avait complètement cessé et la conjonctive avait repris à peu près son aspect normal.

M. Duboys de Lavigerie. — Il y a quelques mois, j'ai enlevé au fond du cul-de-sac de la paupière supérieure d'un jeune homme un morceau de sureau mesurant environ un centimètre de long sur quatre millimètres environ de large. En retournant simplement la paupière supérieure, j'ai enlevé le petit morceau de bois qui n'avait donné lieu qu'à des phénomènes de catarrhe conjonctival. Chaque fois que le petit morceau de bois apparaissait au bord de la paupière, le malade le refoulait en se frottant la paupière.

M. Despagnet. — Les cas de corps étrangers ayant séjourné pendant longtemps dans la paupière, sans complication d'aucune sorte, ne sont pas rares. Je me rappelle avoir vu, à la clinique de M. Galezowski, se présenter un jeune homme qui offrait une kératite ulcéreuse du segment supérieur de la cornée droite. Toute cette partie de la cornée était creusée de sillons irréguliers plus ou moins profonds. En retournant le cul-de-sac supérieur pour examiner s'il n'était pas le siège de quelque lésion, je vis paraître, émergeant de la conjonctive, un corps brillant, dur au toucher, et présentant un angle assez acéré. A l'aide d'une pince je le saisis, et en l'attirant au dehors, quel ne fut pas mon étonnement de me trouver en face d'un œillet de soulier. Interrogeant alors mon malade sur la présence bizarre de ce corps dans la paupière, il se rappela qu'il y avait quelques années, tandis qu'il laçait ses souliers, l'un des cordons se rompit et il tomba à la renverse. En même temps sans trop s'expliquer pourquoi, il constata que la paupière supérieure droite saignait légèrement. Je trouve en effet une légère trace cicatricielle sur la peau au niveau du creux orbito-palpébral. C'est par là qu'avait passé l'œillet et il avait séjourné plusieurs années dans la paupière sans amener la moindre réaction inflammatoire. Après un si long temps il venait graduellement perforer la conjonctive et amener par frottement la kératite qui nous le faisait découvrir.

M. Gorecki. — Les corps étrangers logés dans le cul-de-sac supérieur manifestent quelquefois leur présence d'une manière singulière. J'ai eu l'occasion de traiter deux enfants de douze à quinze ans soignés inutilement par leur médecin pour une conjonctivite catarrhale. Chez la première malade, au bout de quinze mois, la mère s'aperçut de la présence d'un bourrelet rougeâtre faisant saillie entre les paupières. Elle se décida alors à m'ammener sa fille. En renversant la paupière supérieure, je constatai la présence d'une excroissance polypiforme de près de 2 centimètres de longueur, s'implantant profondément dans le cul-de-sac. J'en fis l'excision et je mis à nu un épi d'orge de 1 centimètre et demi environ.

La deuxième malade était la fille d'un loueur de chevaux; la conjonctivite catarrhale rebelle, avec accès purulents, était due aussi à une excroissance polypiforme liée elle-même à la présence d'une écaille de péricarpe d'avoine; elle fut traitée de la même manière et guérit rapidement.

M. Vignes. — Le nombre des divers corps étrangers que l'on peut trouver dans les culs-de-sacs conjonctivaux, et surtout dans le supérieur, est presque inimaginable. Parfois même ce sont des corps étrangers que les patients y ont introduit, depuis de longues

années, dans un but thérapeutique et qu'ils y ont parfaitement oubliés. En certains pays les yeux d'écrevisses, ou d'autres corps arrondis similaires, sont une panacée populaire des conjonctivites chroniques et sont surtout réputés guérir la conjonctivite granuleuse.

M. le Dr A. Trousseau. **Troubles oculaires réflexes d'origine nasale.** — Depuis quelques années, l'attention est fixée sur les relations qui existent entre les maladies du nez et certaines affections telles que l'asthme, la coqueluche dans lesquelles l'influence nerveuse paraît prédominer.

De 1882 à 1884, Hack a montré qu'en même temps que ces maladies, il se produisait un gonflement uni ou bilatéral du segment antérieur du cornet supérieur, voire même de son segment postérieur, plus rarement du cornet moyen. Il se faisait là une sorte d'érection du tissu caverneux avec emmagasinement d'influx nerveux qui se déchargeait ensuite sous forme de réflexes secondaires les plus variés (Woldenhaner, trad. Potiquet). Cette théorie a conduit à des succès surprenants obtenus par la cautérisation des cornets au galvano-cautère, dans l'asthme par exemple. C'est une éclatante confirmation clinique des vues de Hack qui pouvaient *a priori* paraître tant soit peu hypothétiques. Pourtant il paraît probable que ce gonflement n'est pas la cause unique des réflexes secondaires et que des irritations morbides de la muqueuse nasale suffisent pour les produire.

L'œil par son voisinage immédiat du nez, par ses connexions nerveuses avec lui, ne pouvait guère échapper à l'influence des réflexes partis des cavités nasales. Des phénomènes vulgaires font tous les jours constater les relations nerveuses entre les deux organes, tels le larmoiement amené par le coryza, les odeurs et les gaz irritants, l'éternuement qui succède à une impression lumineuse violente ou à un attouchement de la conjonctive.

Le rôle du trijumeau se précise, ce nerf est le facteur des désordres sur lesquels j'écris.

Il a fallu pour établir les influences réflexes pathologiques les faits de Gruening (*Medical Record*, 30 janvier 1886), de Lennox Brown (*British Medical Journal*, 1887), de Bittman (*Journal of Americ. med. Association*, mars 1887).

Les observations de ce dernier entraînent la conviction. N'a-t-il pas cité des cas de guérison d'affections oculaires par des incisions au galvano-cautère de l'extrémité antérieure des cornets, l'ablation de polypes, la destruction d'ulcérations nasales.

En France, la question ne tardera pas, je pense, à être à l'ordre du jour.

Personnellement la lecture de ces travaux m'a été fort utile et m'a permis d'interpréter un certain nombre de faits qui, sans elle, m'eussent paru fort obscurs et me semblent dignes d'être rapportés.

En décembre 1886, j'eus occasion d'examiner une jeune fille de dix-huit ans atteinte de blépharospasme classique double très gênant. Jusqu'en octobre 87 je la traitais sans résultats par les moyens dits médicaux : bromure de potassium, quinine, hydrothérapie, courants continus, métallothérapie; alors je me décidai à lui proposer la résection du nerf sus-orbitaire gauche, ne devant toucher au droit qu'en cas de succès. La perspective de cette opération l'effraya si bien qu'elle renonça à tout traitement, je la revis en décembre. Elle vint m'annoncer, non sans ironie, qu'elle était radicalement guérie à la suite d'ablation de polypes assez petits et peu nombreux, paraît-il.

A rapprocher de la précédente une dame de vingt-cinq ans très nerveuse, il est vrai, qui chaque fois qu'elle commence un coryza aigu est prise pendant deux ou trois jours de blépharospasme accentué. La durée éphémère du phénomène ne justifie guère l'emploi du galvano-cautère porté sur le cornet que je n'hésiterais pas à proposer sans cette circonstance.

Le 7 janvier 1887, un homme de trente-cinq ans, compositeur de musique, vint réclamer mes conseils pour des accès de migraine ophtalmique datant de six à sept mois et devenant de plus en plus fréquents. Il avait eu trois accès dans la semaine qui avait précédé sa visite chez moi. Cette marche insolite de l'affection, une santé oculaire antérieurement parfaite, l'absence de toute autre cause générale ou locale tournèrent mon attention vers les fosses nasales; j'en réclamai l'inspection et j'eus l'heureuse chance d'obtenir un succès complet en faisant débarrasser mon malade de deux très petits polypes pédiculés qui siégeaient dans la narine gauche.

Ce sont surtout les polypes de petite dimension qui amènent les phénomènes réflexes; ils exercent un chatouillement intermitent sur la muqueuse rendue ainsi plus susceptible que si elle était régulièrement comprimée par des polypes de gros volume.

Un garçon de quinze ans que je vis en juillet dernier avait à gauche une mydriase inexplicable en apparence, qui disparut le jour où furent guéries deux petites ulcérations muqueuses du nez situées du même côté.

C'est par un traitement exclusivement nasal que trois autres malades que j'ai pu étudier à loisir, deux femmes de trente et trente-huit ans, un homme de ving-huit ont été guéris de phé-

nomènes asthénopiques assez anciens et contre lesquels tous les traitements antinerveux avaient échoué.

Chez une des femmes, on ne trouva pas la cause bien nette du côté du nez, chez l'autre on constata une hypertrophie du cornet inférieur des deux côtés. Chez toutes deux, des cautérisations répétées des cornets amenèrent une guérison absolue. Chez l'homme. il fallut soigner pendant un mois et demi des ulcérations de la pituitaire pour obtenir le résultat souhaité. Depuis quatorze, onze et dix mois ces trois sujets se portent à merveille.

Il est aujourd'hui possible de décrire une asthénopie d'origine nasale.

Un individu, un neurasthénique en général (j'admets la prédisposition), se plaint de mouches volantes, de petites douleurs péri-orbitaires, de légère photophobie, mais il passerait sur ses inconvénients n'était l'impossibilité où il se trouve de s'occuper longtemps. A peine a-t-il commencé à lire que les yeux rougissent, se remplissent de larmes, que les douleurs augmentent, que la vue se trouble et que le livre doit être repoussé en toute hâte. Le soir, tout s'exagère. Et pourtant la réfraction est normale, et pourtant la conjonctive et les voies lacrymales sont saines, l'origine du mal se cache dans les fosses nasales.

Si je voulais faire une incursion dans la littérature ophtalmologique, j'aurais à citer ces observations si curieuses d'amblyopies transitoires de Gruening, ce cas surprenant de glaucome d'origine nasale décrit par Lennox Brown ; mais j'estime qu'avec l'encombrement scientifique actuel, les faits personnels seuls doivent être rapportés.

La séance est levée.

BIBLIOGRAPHIE

ET REVUE DES JOURNAUX

Extirpation de la glande lacrymale dans les cas d'épiphora où le traitement par la dilatation s'accompagne d'un choc nerveux grave. *Excision of the lacrymal gland in cases of piphora in which severe nervous shock attends its treatment by dilatation*, par SALOMON, de Birmingham (*the Lancet*, 23 février 1889). — Un grand nombre de cas d'épiphora sont traités avec succès par la méthode de Bowman ; mais il y en a dans lesquels on peut passer facilement une forte sonde et où malgré un traitement mécanique prolongé et soigné, les larmes continuent

à s'amasser et à couler sur la joue. Dans la plupart de ces cas on a affaire à une muqueuse flasque et œdématiée qui cède à la pression de la sonde mais qui obstrue de nouveau le canal lorsque la sonde est retirée.

Dans certaines affections chroniques de la cornée les canaux excréteurs sont sains, mais le larmoiement est dû à l'irritation de la branche ophtalmique de la cinquième paire. La douleur et l'excitation nerveuse qui accompagnent le traitement moderne du rétrécissement du canal nasal varient beaucoup suivant la susceptibilité des malades. Quelques-uns le supportent avec indifférence, quelquefois les malades se trouvent mal à chaque nouvelle dilatation; chez d'autres on évite cette prostration par une boisson stimulante. Dans un cas récent, dit l'auteur, une dame de cinquante ans, jouissant d'une bonne santé, souffrait depuis quatorze ans d'un épiphora; la dilatation quoique ne paraissant pas très douloureuse produisait un tel choc nerveux que la santé générale s'en ressentait et que je n'avais plus qu'à cesser le traitement. Cependant comme elle tenait à se débarasser de son larmoiement, je lui proposai l'extirpation de la glande lacrymale, ce qui fut dit fut fait avec un succès complet.

En somme l'auteur conseille l'excision de la glande lacrymale lorsque le traitement par la méthode de Bowman s'accompagne d'un choc nerveux grave.

Dr Belliard.

Un cas d'ossification de la choroïde. *A Case of ossification of the choroïd*, par Drake Brocman (*British Medical Journal*, 16 mars 1889). — Il s'agit d'un homme de trente-huit ans, antérieurement atteint d'irido-choroïdite syphilitique qui semble avoir été la cause immédiate de l'ossification de la choroïde de l'œil gauche. L'organe atteint était complètement hors d'usage et, fait important, l'autre œil fut pris d'ophtalmie sympathique qui tôt ou tard aurait amené la perte complète de la vision. L'énucléation de l'œil gauche, siège de l'ossification, ramena la vision et la guérison de l'ophtalmie sympathique.

Dr Belliard.

Un cas particulier de décollement de la rétine. *A peculiar case of detachement of the retina*, par D'oench *de New-York* (*The Medical Record*, 9 mars 1889). — Il s'agit d'un homme de quarante-cinq ans atteint de décollement de la rétine très étendu datant de deux semaines. Comme particularités, ce cas présentait de nombreuses taches blanches disséminées sur la rétine détachée, plus nombreuses à la périphérie, du volume d'une tête d'épingle

environ à l'examen ophtalmoscopique. La totalité de la rétine représentait une carte astronomique sur laquelle les étoiles auraient été représentées par des points de différentes grandeurs. La tension était normale et le malade avait encore la perception lumineuse sur la portion détachée. Les observations de cette sorte sont assez rares; Leber en a mentionné quelques cas, mais il n'a pas cherché à expliquer la formation de ces taches. Il est bon de signaler que les urines du malade ne contenaient ni sucre, ni albumine.

Dr BELLIARD.

Pathologie du système nerveux central dans le goître exophtalmique. *The patho logy of the central nervous system in exophtalmic goitre*, par WITHE (*British Medical Journal*, 30 mars 1888). — A l'autopsie faite dans un cas de goitre exophtalmique l'auteur a trouvé les lésions suivantes : au niveau de la partie inférieure du noyau olivaire, il existait juste au-dessous de la face postérieure de la moelle des traces d'une légère inflammation démontrée par l'engorgement des vaisseaux contenant un peu de sang dans leurs gaines et quelques cellules errantes dans le noyau médian postérieur de chaque côté. Des sections pratiquées dans le voisinage montraient le tissu à peu près sain, mais les sections faites dans le voisinage du noyau de la sixième paire présentaient des modifications considérables. Immédiatement au-dessous de la face postérieure de la moelle et s'étendant de la ligne médiane jusqu'en dehors des corps restiformes, qui étaient légèrement atteints, on trouvait de nombreuses hémorragies. Elles ne s'étendaient pas profondément, et à l'exception d'une légère atteinte du noyau de la sixième paire d'un côté, les cellules nerveuses n'étaient pas endommagées. C'est à ce niveau que les hémorragies étaient le plus marquées, et il en existait sur toutes les coupes faites au-dessus de l'extrémité inférieure de l'aqueduc de Sylvius. Elles n'étaient pas anciennes, mais elles ne devaient pas être tout à fait récentes, parce que quelques corpuscules étaient considérablement altérés.

Pour l'auteur, le goitre exophtalmique était dû à des modifications de certaines parties du plancher du quatrième ventricule qui échappent ordinairement à nos investigations à cause de leur finesse. Nous savons que dans les fièvres (et la malade avait eu une pneumonie) il se produit fréquemment de petites hémorragies dans le cerveau peu de temps avant la mort. Ici elles se sont produites dans le plancher du quatrième ventricule qui, étant malade, se trouvait être la partie la moins résistante du cerveau ; elles nous ont révélé ainsi l'existence d'une lésion que nous n'avions pu dé-

couvrir jusque-là. Si l'on considère que de telles hémorragies sont rares dans la moelle et que cette région est probablement le siège de la lésion dans le goitre exophtalmique, il est difficile de penser que la production des hémorragies en ce point est ici un effet du hasard.

L. BELLIARD.

L'hygiène de la vue, par GALEZOWSKI et KOPFF. — Parmi les livres destinés à répandre les connaissances utiles, beaucoup se bornent à présenter sous une forme différente les faits déjà connus qui se trouvent dans tous les ouvrages analogues. Ceux qui contiennent des découvertes récentes, des détails encore inédits, ou quelques points de vue nouveaux, méritent surtout d'attirer l'attention. C'est à ce titre que nous devons signaler le traité d'hygiène de la vue, de MM. Galezowski et Kopff. Pour la première fois, croyons-nous, dans un ouvrage de ce genre, l'emploi du système Braille est indiqué et recommandé comme pouvant rendre de grands services à toutes les personnes dont la vue est irrémédiablement perdue ou affaiblie. Tout un chapitre est consacré à la bibliothèque Braille et aux avantages qu'elle procure aux aveugles, en leur permettant de s'instruire ou de cultiver leur intelligence. Du reste, la troisième partie intitulée : *Hygiène à l'usage des aveugles*, offre d'un bout à l'autre un haut intérêt à quiconque est en rapport avec les personnes qui ont perdu la vue, ou qui sont menacées de la perdre. Nous aurions été heureux d'y trouver plus de détails sur la nécessité qui s'impose de donner aux enfants, dont la cécité est plus ou moins complète, une éducation spéciale en rapport avec leur infirmité; car c'est une question trop peu connue, sur laquelle il est très utile d'insister. Mais il y a lieu de féliciter hautement MM. Galezowski et Kopff d'avoir compris qu'il reste encore quelque chose à faire en faveur des personnes dont la vue ne peut pas être améliorée.

Il importe de faire savoir à celui qui devient aveugle qu'il existe des moyens de suppléer, dans une certaine mesure, à la vision; qu'on peut et qu'on doit les employer. et qu'on en retire un très grand profit. En prenant cette initiative, les éminents oculistes ont accompli un véritable progrès; c'est le début d'une ère nouvelle. Il y a quelques années, sauf de rares exceptions, le système Braille n'était guère pratiqué que par les aveugles ayant reçu l'instruction dans les écoles spéciales. Aujourd'hui, c'est bien différent; beaucoup d'adultes, et le nombre s'en accroît tous les jours, apprennent l'écriture en points, se mettent au courant des méthodes spéciales et se procurent ainsi de précieuses ressources de travail et de distraction. C'est une tendance à encourager le plus possible, et nous

espérons qu'à l'avenir les oculistes y contribueront en suivant l'exemple que viennent de donner MM. Galezowski et Kopff.

Leur traité d'hygiène de la vue se recommande d'ailleurs par d'autres qualités qui ne doivent pas être passées sous silence. L'hygiène scolaire, la prophylaxie appliquée aux influences climatériques et aux situations professionnelles y sont développées avec une haute compétence, et en même temps avec une clareté qui les met à la portée du grand public. Un chapitre intéressant et d'une grande utilité pratique expose les exercices méthodiques auxquels doivent recourir les demi-voyants, les personnes dont la vision n'est pas complètement abolie, afin d'améliorer leurs facultés visuelles. Il est accompagné de tableaux optométriques permettant de mesurer l'acuité visuelle dans tous les cas particuliers.

En résumé, ce livre ne s'adresse pas seulement aux médecins, il fournit aux directeurs industriels, aux instituteurs, aux pères de famille, une foule de précieux renseignements : c'est plus qu'un traité technique, c'est un excellent ouvrage de vulgarisation scientifique.

COMMANDANT BARAZER.

NOUVELLES

SOCIÉTÉ FRANÇAISE D'OPHTALMOLOGIE. — La société se réunira à Paris, le 8 août 1889.

CONGRÈS INTERNATIONAL DE DERMATOLOGIE ET DE SYPHILIGRAPHIE. — Un Congrès international de dermatologie et de syphiligraphie s'ouvrira à Paris le 5 août 1889, et sera clos le 10 du même mois. Il aura lieu dans la grande salle du musée de l'hôpital Saint-Louis.

Seront membres du Congrès tous les docteurs en médecine français ou étrangers qui s'inscriront en temps utile et qui auront acquitté les droits de cotisation.

Le Comité d'organisation, composé des médecins et chirurgiens des hôpitaux Saint-Louis, du Midi et de Lourcine, sous la présidence de M. Hardy, s'est adjoint des secrétaires étrangers, afin de faciliter la préparation du Congrès et les moyens de relations avec les médecins des divers pays.

Les adhésions, demandes de renseignements et les communications peuvent être adressées soit à M. le docteur H. Feulard, à Paris, hôpital Saint-Louis, secrétaire du Comité d'organisation, soit à un des secrétaires délégués pour l'étranger.

Les droits de cotisation sont de 25 francs; la cotisation donne droit au volume de comptes rendus du Congrès.

Les membres qui désirent faire une communication sont priés de le faire savoir au secrétaire du Comité d'organisation où à l'un des secrétaires délégués, avant le 15 mai 1889, et de joindre un résumé très bref contenant les conclusions de leur travail.

Les communications peuvent avoir une durée de quinze minutes. Dans les discussions, les orateurs ne pourront garder la parole pendant plus de dix minutes consécutives. Ce temps écoulé, le président pourra, s'il est besoin, maintenir la parole à l'orateur.

Les manuscrits des communications devront être déposés sur le bureau avant la levée de la séance.

La publication sera faite en français, en allemand ou en anglais.

Quant aux discussions, elles seront reproduites dans le compte rendu à condition que les membres qui y auront pris part remettent, au plus tard au début de la séance qui suivra, un résumé de leurs discours aux secrétaires de la séance.

Questions mises à l'ordre du jour.

Question I : *De la constitution du groupe « Lichen ».* — I. Doit-on, avec les anciens dermatologistes, conserver la dénomination de « Lichen » à un assez grand nombre d'affections que plusieurs modernes considèrent comme différentes les unes des autres?

II. Dans la négative : 1° Quelles sont les affections qu'il faut séparer du groupe et dénommer autrement? 2° Un nouveau groupe lichen étant constitué, quelles sont les espèces, formes ou variétés que l'on doit y admettre?

Question II : *Du pityriasis rubra. — Des dermatites exfoliantes généralisées primitives.* — I. Quels sont les caractères propres de la dermatose à laquelle il faut limiter la dénomination de pityriasis rubra? Ne doit-on pas distinguer dans cette maladie plusieurs types selon leur marche, leur durée, leur terminaison?

II. La dermatose, décrite sous le nom de pityriasis rubra pilaire, doit-elle être considérée comme une espèce de pityriasis rubra ou comme une affection propre, ou bien être rattachée à un autre genre morbide, le psoriasis?

Question III : *Du pemphigus.—Des dermatoses bulleuses, complexes ou multiformes.* — I. Le terme de pemphigus peut-il être conservé pour dénommer plusieurs dermatoses bulleuses qui sont distinctes les unes des autres par leur nature, leur marche et leur terminaison; ou bien, au contraire, doit-il être réservé à une maladie unique et bien définie, le pemphigus, correspondant au pemphigus chronique, bulleux ou foliacé?

II. D'autre part, comment doit-on classer diverses dermatoses

bulleuses, érythémato-bulleuses, ou plus complexes encore : érythémateuses, pustuleuses, bulleuses à la fois, c'est-à-dire multiformes, telles par exemple que les affections connues sous les noms de pemphigus à petites bulles, érythème bulleux, hydroa bulleux, dermatite herpétiforme, dermatite prurigineuse polymorphe, herpes gestationis, etc.; et quelles dénominations faut-il leur appliquer?

Question IV : *Du trichophyton. — Des dermatoses trichophytiques.* — I. Mycologie, espèces, cultures, transmission expérimentale, contagion.

II. Prophylaxie et traitement.

Question V : *Direction générale et durée du traitement de la syphilis.* — I. A quel moment de l'infection syphilitique doit être commencé le traitement?

Traitement continu; traitement interrompu.

Par quel agent thérapeutique doit-il être commencé?

Quand y a-t-il lieu d'adjoindre ou de substituer les préparations iodurées aux mercuriaux?

Indications et contre-indications du mercure.

Indications et contre-indications de l'iodure de potassium.

II. Combien de temps le traitement doit-il être continué?

Faut-il traiter la syphilis en dehors de ses manifestations?

Est-il utile, à une époque éloignée du début de l'infection, d'administrer encore l'iodure préventivement?

Question VI : *Fréquence relative de la syphilis tertiaire. — Conditions favorables à son développement.* — I. Etablir la proportion des syphilitiques qui arrivent à la période tertiaire :

1° Sans traitement; 2° avec traitement.

II. Peut-on tirer quelque indice soit du chancre, soit des accidents secondaires, comme présages des accidents tertiaires.

III. Déterminer l'influence réelle des causes réputées favorables à l'éclosion de la syphilis tertiaire (âge, constitution, sexe, antécédents morbides personnels ou héréditaires, profession, hygiène individuelle, impaludisme, alcoolisme, traumatisme, surmenage, causes dépressives).

Questions laissées au choix des membres du Congrès.

Tout en laissant aux membres du Congrès la faculté de choisir les questions qu'ils veulent traiter, le Comité d'organisation désire attirer plus particulièrement l'attention sur certaines questions dont la solution ne paraît pouvoir être obtenue que par le concours des dermatologistes et syphiligraphes de pays divers.

I. *Questions de dermatologie :* Mycosis fongoïde.

II. Pruritus hiemalis.

Contagion de la lèpre. Du nombre des lépreux existant actuellement en Europe, en dehors des pays scandinaves.

Etat de la science sur la nature parasitaire non encore définitivement établie de certaines affections de la peau, telles que l'eczéma sec circiné, le pityriasis rosé de Gibert, l'eczéma séborrhéique, etc.

II. *Questions de syphiligraphie :* Rapports qui existent entre la syphilis et quelques affections définies du système nerveux (tabes, paralysie générale).

Excision du chancre syphilitique.

Indications et valeur thérapeutique des injections mercurielles sous-cutanées.

Prophylaxie administrative de la syphilis des nourrices et des nourrissons (règlements existant dans chaque pays, responsabilité des administrations hospitalières, conduite à tenir vis-à-vis des nouveau-nés abandonnés, nés de parents dont les antécédents pathologiques sont ignorés, nourriceries, allaitement artificiel, etc.).

Du chancre vénérien, unicité et dualité; fréquence relative du chancre mou dans les divers pays.

III. *Questions techniques relatives à la pratique et à l'enseignement de la dermato-syphiligraphie :* Comparaison de l'enseignement et de la pratique dermato-syphiligraphique dans les divers pays (chaires officielles de Facultés, enseignement libre, hôpitaux et services spéciaux, consultations publiques et policliniques, laboratoires, etc.).

Nomination d'une commission chargée de la simplification de la nomenclature dermatologique.

Moyens de faciliter l'étude internationale de la dermatologie; publication d'un atlas international des dermatoses rares; synonymie des appellations nosologiques, bibliographie, journaux, sociétés, congrès périodiques, etc.

FORMULAIRE

POUDRE CONTRE LES GRANULATIONS DES PAUPIÈRES

Rol. Wicherkiewicz

Acide tannique pulv..... 1 gramme.
Acide borique très finement pulv.. 3 grammes.

Mêlez. — Une ou deux fois par jour, à l'aide d'un pinceau, on projette cette poudre, en quantité variable suivant l'intensité du mal, sur la muqueuse palpébrale. On l'étale avec le doigt, et elle

se dissout dans les larmes. — Ce remède se montre efficace dans les granulations molles du cul-de-sac. On instille d'abord la cocaïne, puis on renverse les paupières, on exprime le contenu des granulations, et on nettoie tout le cul-de-sac du produit exprimé et du sang qui a pu s'écouler. C'est lorsque la surface palpébrale est sèche, qu'on applique la poudre. On continue le traitement de 1 à 4 semaines. Au bout de ce temps, on ne trouve presque plus de trace de trachome; la muqueuse devient unie, et son injection diminue. Quant à la sécrétion, elle disparaît ou à peu près.

PUBLICATIONS LES PLUS RÉCENTES

SUR LES MALADIES DES YEUX.

Nous empruntons au journal anglo-américain *The Medical Analectic* le système très pratique d'annoncer, dans une case spéciale, toutes les publications les plus récentes concernant les maladies des yeux. Nous commençons par la reproduction de ce que ce journal a fait paraître dans son dernier numéro, sous le titre suivant : *Recent medical publications in the United States and Great Britain.*

BURNETT. — *Astigmatisme.*

HARTRIDGE. — *Refraction.* Third edition.

HIGGINS. — *Ophtalmic practice.*

NETTELSHIP. — *Diseases of the eye.*

VALK (J.). — *The errors of refraction.*

A cette liste, je crois utile d'ajouter le titre d'autres ouvrages parus soit en Angleterre, soit ailleurs.

GEORGE T. STEVENS. — *Tendon resection and tendon contraction for shortenig the rech muscles.* — Publié dans *The New-York Medical Journal*, 30 mars 1889.

UHTHOFF. — *Ambliopia complicanda la escleroses in placas.* — Communication faite à la Société de médecine de Berlin, présidée par M. Virchow. — Cette notice a été reproduite dans la *Medicina practica* de Madrid, 15 mai 1889.

Dr GALEZOWSKI.

Le Gérant : FÉLIX ALCAN.

MOTTEROZ. — Imprimeries réunies, B, rue Mignon, 2.

LA CHROMHETEROPIE

PAR

Le Dr MALGAT (de Nice)

Les deux iris sont généralement de la même couleur chez un même sujet, sauf toutefois quelques taches de pigments, semblables à des taches de rouille, que l'on aperçoit sur un iris alors qu'elles n'existent pas sur l'autre. Ces taches pigmentaires ont fait donner à ces yeux le nom de Vairons. Mais, ce n'est pas de cette difformité que j'ai dessein de m'occuper. C'est d'une autre difformité bizarre, fort rare chez l'homme, qui consiste à avoir les deux iris de couleur différente.

Personne encore, à ma connaissance, n'a fait une étude sur cette différence de coloration des deux yeux, c'est à peine si les auteurs mentionnent son existence. En conséquence je propose pour désigner cet état le nom de *chromhétéropie* dont la dérivation grecque est transparente.

Jusqu'ici les oculistes n'ont accordé aucune importance et partant aucune attention aux yeux chromhétéropes, que l'on considérait simplement comme un défaut d'esthétique. Ce défaut d'attention des auteurs vient évidemment de ce que les cas de ce genre sont extrêmement rares et que jusqu'à un certain âge les deux yeux ont une bonne acuité visuelle et ne sont encore atteints d'aucune altération appréciable ni des milieux transparents, ni des membranes. Il en est autrement plus tard, comme je le démontrerai plus loin.

Le hasard d'une série m'a permis d'étudier le développement d'altérations que je considère comme constantes, et qui me paraissent assez intéressantes pour être livrées à la publicité.

Dans la chromhétéropie, on observe plusieurs variétés : 1° un des iris est brun, l'autre est bleu ; 2° l'un est bleu foncé, l'autre est bleu clair ; 3° l'un est brun très foncé, l'autre est brun clair, donnant sur le vert clair.

La première variété me paraît être la plus fréquente.

Il n'est pas douteux que cette différence de coloration des deux iris ne soit due à une inégale proportion de pigment répandue dans la trame des deux membranes. Dans la chromhétéropie, l'un des deux iris est normalement coloré, normalement pigmenté selon la couleur de la peau et des cheveux du sujet, l'autre au contraire paraît devoir appartenir à un sujet à peau et à cheveux moins foncés.

Voilà, en un mot, l'état que j'ai dénommé chromhétéropie.

L'étiologie de la chromhétéropie me paraît très obscure.

On ne devient pas chromhétérope, on naît chromhétérope. Le fœtus dans la matrice, pendant la gestation, aurait-il contracté quelque affection oculaire, qui aurait eu pour résultat la décoloration d'un des iris? Je ne sais si la chose est possible, mais le cas échéant quelle pourrait être la maladie qui aurait atteint si profondément la nutrition de l'œil, sans laisser des traces évidentes? Si nous voyons pendant la vie certaines inflammations altérer la coloration du tissu iridien, nous voyons aussi, après guérison, des traces indéniables de lésions ou de cicatrices. Dans la chromhétéropie, l'œil à iris décoloré, au contraire, ne porte aucune trace de maladie antérieure, et paraît de prime abord parfaitement sain. De là, je conclus que la chromhétéropie n'est pas la conséquence d'une inflammation contractée dans l'utérus.

Serait-ce que cette différence de coloration des deux yeux tiendrait à une erreur de la nature qui ne distribue pas toujours d'une manière régulière le pigment à la surface de notre corps?

Ne pourrait-on pas supposer, avec plus de raison, que la circulation sanguine du segment antérieur de l'œil dont l'iris est clair est moins riche que celle du segment antérieur de l'œil dont l'iris est foncé? Mieux que les raisonnements l'autopsie démontrerait ce qu'il faut en penser, malheureusement je n'ai jamais eu l'occasion de disséquer un œil frappé de déchéance pigmentaire et je ne puis en conséquence que formuler des suppositions à cet égard.

La symptomatologie, si l'on peut ainsi nommer le dévelop-

pement des altérations qui surviennent dans un œil dont l'iris est atteint d'insuffisance pigmentaire, la symptomatologie est moins obscure.

Les observations suivantes nous montreront les phases diverses par où passent les yeux dont les iris sont atteints de chromhétéropie.

Observation I.

Le premier cas a trait à une dame de trente ans extraordinairement brune de peau et de cheveux comme le sont certains types de dames niçoises. Elle n'a jamais été bien sérieusement malade; cependant étant enfant elle a eu des croûtes dans les cils, aux ailes du nez, aux oreilles.

Cette dame a l'œil droit très noir, l'œil gauche bleu clair. Cette différence de coloration des deux iris est d'autant plus apparente qu'elle tranche sur un teint général très foncé. Mais, Mme B... est atteinte de cette difformité depuis sa plus tendre enfance, elle a toujours eu autrefois une excellente vue des deux yeux, ce n'est donc pas pour cette légère difformité qu'elle vient me consulter, elle y attache peu d'importance.

Elle se plaint de ne plus voir comme autrefois de ses deux yeux. De l'œil droit, son acuité visuelle n'a pas baissé, mais elle ne peut plus fournir un travail de couture (elle est tailleuse) aussi long qu'il y a quelques mois; elle est quelquefois forcée d'interrompre son travail d'aiguille pour quelques minutes, repos indispensable qui lui permet de recommencer encore; ajoutez qu'elle est anémique et vous aurez un type d'asthénopie de l'œil droit, sans lésion appréciable à l'ophtalmoscope.

A l'ophtalmoscope il n'y a aucune lésion appréciable ni dans les milieux, ni sur la rétine du côté droit; mais du côté gauche je constate sur le cristallin de nombreuses paillettes d'opacification. La cataracte du côté gauche est en voie de développement.

D'autre part, la choroïde du côté gauche est aussi fortement pigmentée que celle du côté droit, et le fond de l'œil gauche est aussi sain que celui de l'œil droit : en sorte que l'aberration pigmentaire ne porte que sur l'iris gauche.

Observation II.

Mme B..., rentière, vient me consulter, le 8 février 1888, dans mon cabinet pour une hyperhémie légère des deux con-

jonctives palpébrales, qu'elle croit être causée par son état de grossesse : la malade est enceinte de six mois.

J'examine Mme B... et je n'ai pas de peine à constater qu'elle est atteinte de chromhétéropie.

Mme B... est très brune, son œil gauche est brun foncé, presque noir, son œil droit est châtain clair : l'iris du côté gauche est normalement pigmenté pour un sujet du teint de la malade, l'iris du côté droit l'est beaucoup moins, au point que la différence de coloration est assez grande pour donner à la physionomie de la malade un aspect difforme.

La malade est emmétrope de l'œil gauche.

Cependant elle se plaint que, depuis quelque temps, la vue du côté droit a baissé. Mais la malade n'y a ajouté aucune importance.

O. G., Acuité visuelle normale.
O. D., 1.25 de Snellen.

A l'examen ophtalmoscopique je constate :

1° Que les milieux sont également transparents des deux côtés sauf, cependant, qu'à la partie supéro-interne du cristallin droit, on aperçoit un peu d'opacité cristallinienne;

2° Que la pigmentation choroïdienne est sensiblement la même dans le segment postérieur des deux globes;

3° Que peut-être du côté droit la couche pigmentaire est moins épaisse que du côté gauche à mesure que l'ophtalmoscope fait découvrir la choroïde antérieure;

4° Cependant cette différence est des plus légères.

La malade est chromhétérope depuis sa plus tendre enfance. Je ne découvre aucune trace d'hérédité.

Observation III

M. Jean M..., charron, âgé de 42 ans, a la peau et les cheveux bruns. Il vint me consulter à ma clinique en décembre 1885 pour la première fois.

M. M... est d'une bonne constitution; il n'a jamais été sérieusement malade; il ne présente aucune trace de scrofule; il n'a jamais eu la syphilis; il a deux enfants en parfaite santé. Il est venu me consulter pour un affaiblissement considérable de la vision de l'œil gauche.

Jamais le malade n'a eu d'affection oculaire.

En examinant ses yeux, je suis frappé de la différence de coloration qui existe entre l'iris du côté droit et l'iris du côté gauche; le premier est brun foncé, en rapport avec la

coloration générale de la peau et des cheveux du sujet, le second est bleu clair, comme si le sujet eût été blond.

M. M... est porteur de cette difformité depuis la naissance, et il affirme qu'avant les derniers six mois la vision de son œil gauche était aussi bonne que celle de son œil droit. Son père et sa mère n'avaient pas cette difformité, et personne dans sa famille n'en était atteint. Cette différence de coloration des deux yeux ne paraissait donc pas avoir une origine héréditaire.

O. D., acuité visuelle normale.
O. G., distingue la lumière des ténèbres.

A l'examen soit avec le miroir ophtalmoscopique soit à l'éclairage latéral, il est facile de constater que l'œil gauche est atteint de cataracte et de cataracte molle.

A l'ophtalmoscope, je ne découvre aucune lésion du côté du cristallin droit.

Ce malade a été opéré par moi. De son œil gauche, avec un verre biconvexe de 2 pouces et demi, il lisait facilement son journal après la guérison : ce qui démontre que la rétine était en bon état.

Observation IV

M. R..., maçon, est âgé de 54 ans; il a la peau fortement pigmentée, ses cheveux, grisonnants par place, laissent voir que cependant ils étaient très noirs autrefois.

M. R... ne se souvient pas d'avoir été sérieusement malade ; il n'a pas eu la syphilis. Jamais il n'a souffert des yeux ; il prétend que, loin d'avoir été jamais malade, il avait une vue extraordinairement bonne des deux côtés. C'est même plus particulièrement de l'œil droit dont il se servait pour faire ses alignements et pour examiner son fil à plomb.

C'est justement de cet œil droit dont il vient aujourd'hui, 20 janvier 1886, me demander la guérison, car il n'y voit plus guère depuis un mois.

En examinant le malade à l'œil nu, je constate que l'œil droit est bleu clair, tandis que l'œil gauche est noir foncé.

Le malade s'est toujours vu cette difformité, qu'il a, dit-il, depuis sa plus tendre enfance. Ni son père, ni sa mère n'ont eu des yeux de couleurs dissemblables : il ne connaît aucun de ses parents atteint de cette difformité.

Il y a cinq ou six mois que M. R... s'aperçoit que l'acuité visuelle de son œil droit diminue progressivement, et il y a

environ un mois que sa vue a presque disparu de ce même œil droit.

O. D., distingue la lumière des ténèbres.
O. G., acuité visuelle normale.

L'examen ophtalmoscopique me démontre que le cristallin droit est atteint de cataracte molle et que le cristallin gauche est absolument sain.

Ce malade, après l'opération de sa cataracte, lisait, avec un verre biconvexe de 2 pouces et demi, les caractères d'imprimerie ordinaires.

J'ai constaté que la pigmentation du fond de l'œil droit était égale à celle du fond de l'œil gauche.

Observation V

Mlle L..., 45 ans, est très brune. Elle vient me consulter pour son père atteint d'une kératite ulcéreuse.

Mlle L..., qui, du reste, jouit d'une excellente santé, a perdu son œil gauche depuis 1868, époque à laquelle on diagnostiqua dans une des cliniques ophtalmologiques de Paris, une cataracte molle. La malade n'a jamais voulu se laisser opérer.

Or Mlle L... a l'iris gauche bleu clair et l'iris droit brun foncé.

Dès sa plus tendre enfance sa mère avait remarqué la différence de couleur des deux yeux.

Avant d'être cataracté, l'œil bleu clair voyait aussi distinctement que l'œil brun foncé. L'œil droit est parfaitement sain.

Ici encore je ne relève aucune trace d'hérédité.

Observation VI

Mme B..., cultivatrice, 44 ans, peau et cheveux bruns, se présente à ma clinique le 1er décembre 1888, pour une cataracte demi molle à gauche.

Cette cataracte a été complète dans le mois de février 1886.

A cette époque, la malade éprouva des pertes de sang (métrorrhagie) qui durèrent quatre mois.

La malade n'accuse aucune maladie grave dans ses antécédents : elle jouit en ce moment d'une très bonne santé.

Son œil droit qui est très bon et qui n'est atteint d'aucune

lésion, ni dans les milieux, ni dans les membranes, est bleu foncé.

L'iris gauche est bleu clair.

La différence entre les deux iris est très nette.

O. D., acuité visuelle normale.
O. G., distingue la lumière des ténèbres.

La malade nous fait remarquer que, de l'œil gauche, elle y voyait autrefois aussi distinctement que de l'œil droit.

Dans cette observation, nous ne relevons aucun antécédent héréditaire de chromhétéropie.

Cette malade n'a pas été opérée de sa cataracte, mais autant qu'il m'a été permis de le constater, le phénomène des phosphènes est conservé.

En examinant attentivement ces observations, on constate :

1° Que les sujets atteints de chromhétéropie que j'ai observés ont la peau brune et les cheveux noirs. Les sujets blonds atteints de cette difformité doivent être très rares puisque je n'en ai vu aucun exemple;

2° Que tous portent cette difformité depuis la naissance;

3° Que l'hérédité ne semble pas jouer aucun rôle dans la production de cet état;

4° Qu'aucun état morbide après la naissance n'est venu produire la chromhétéropie ;

5° Que pendant longtemps les deux yeux conservent une égale acuité visuelle, jusqu'au jour où l'œil dont l'iris est clair présente dans la capsule cristallinienne des traces d'opacification;

6° Que l'œil clair se couvre enfin d'une cataracte molle, à un âge variable;

7° Que cette cataracte paraît être l'inévitable fin de l'œil clair;

8° Que l'œil dont l'iris est foncé reste sain et ne se couvre pas à son tour d'une cataracte. Fait remarquable, car il est une règle presque absolue en oculistique d'après laquelle, lorsqu'un des deux yeux est cataracté, l'autre est déjà atteint

d'opacifications cristalliniennes et marche presque fatalement vers la cataracte.

Il faut cependant faire une exception pour certaines cataractes molles. « Lorsque la cataracte molle est monoculaire, dit le docteur Galezowski, on doit rechercher soit la cause traumatique, soit une affection intra-oculaire. Les cataractes molles qui se développent chez les personnes jeunes d'une manière spontanée sont plus souvent dues à un décollement de la rétine. »

Dans la chromhétéropie, nous ne voyons rien de semblable; les sujets opérés de leur cataracte recouvrent la vision dans les mêmes conditions que les sujets opérés de cataractes ordinaires. Du reste, le fond de l'œil ne présente aucune altération et j'ai toujours vu l'intégrité de la rétine et du nerf optique.

L'œil foncé demeurant indemne alors que l'œil clair se couvre d'une cataracte molle est un fait digne d'attirer l'attention. Il prouve, à mon humble avis, que l'œil clair obéit à un processus morbide particulier tenant à des causes spéciales, dont l'œil foncé est exempt.

Les causes qui déterminent ce processus morbide sont peut-être nombreuses, mais elles me paraissent être surtout de deux ordres :

1° J'ai dit plus haut qu'il me semblait probable que la production de la chromhétéropie tenait à une circulation sanguine, dans le segment antérieur de l'œil dont l'iris est clair, beaucoup moindre que dans le segment antérieur de l'œil dont l'iris est foncé. Cette différence dans le nombre des vaisseaux entre deux organes symétriques n'est pas une exception en anatomie, et l'on voit souvent un organe, un membre, plus faible, moins bien nourri que ses parties symétriques, en raison d'une plus faible distribution du sang, conséquence d'un réseau sanguin plus pauvre que du côté opposé. Si la chromhétéropie reconnaît pour cause une semblable disposition du réseau circulatoire dans le segment antérieur de l'œil clair, il est naturel de supposer que le cristallin, dont la nutrition est surtout dépendante de la circulation sanguine

de ce même segment antérieur, se trouvant plus mal nourri que son congénère, s'opacifiât progressivement et finît par une cataracte.

2° La lumière me paraît jouer un rôle important. S'il faut en croire les statistiques de Ruete, Wilde, Seidl, Kanka, la cataracte serait plus fréquente chez les sujets à iris clairs que chez les sujets à iris foncés. Tout le monde sait du reste que la lumière a une action manifeste sur le cristallin, dont elle détermine quelquefois l'opacification, dans certaines conditions données. Il suffit de donner à l'appui de cette thèse l'opinion de nos auteurs classiques, Galezowski, Fano, Meyer, pour en être convaincu.

On peut donc avancer avec quelque raison que, dans les cas de chromhétéropie, l'influence de la lumière se fait plus manifestement sentir sur l'œil alors que l'iris la laisse plus facilement passer. Il n'est donc pas aussi étrange qu'on pourrait le croire de prime abord, que, dans le cas qui nous occupe, l'œil clair se cataracte après un temps variable, tandis que l'œil foncé qui est régi par les lois ordinaires de la nature, reste sain.

Mais il doit y avoir très certainement une cause de débilité spéciale pour l'œil clair dans le cas de chromhétéropie. En effet, si l'on examine les observations ci-dessus, on pourra se rendre compte que la cataracte survient de bonne heure, de meilleure heure que dans les cas où l'iris clair est un iris normal chez les sujets blonds, par exemple. Et c'est là certainement un fait qui doit nous faire supposer que la circulation sanguine dans la chromhétéropie est défectueuse.

Jusqu'ici mes observations n'ont eu trait qu'aux sujets atteints de chromhétéropie sans lésions inflammatoires concomitantes ou antérieures des membranes de l'œil. Il est donc nécessaire de distinguer ce genre d'altération congénitale de l'iris des altérations de coloration de cette membrane symptomatiques de quelques maladies inflammatoires. Mais cette chromhétéropie que je nomme accidentelle n'a nullement les caractères de la chromhétéropie congénitale. En effet, dans le premier cas, l'iris le plus clair est normal, l'iris le

plus foncé est malade; dans le second cas, c'est exactement l'inverse.

Les autres cas de chromhétéropie accidentelle sont faciles à diagnostiquer en raison des lésions de l'œil.

Enfin, il était intéressant de savoir si la pigmentation de la choroïde, dans le segment postérieur de l'œil, était aussi abondante dans les yeux clairs que dans les yeux foncés. Dans les cas que j'ai pu observer, cette pigmentation était la même des deux côtés. Il n'y aurait donc de différence, au point de vue de la distribution du pigment, que dans les segments antérieurs.

Cette étude n'a pas la prétention d'être complète : je me contente d'attirer l'attention de mes confrères sur cette intéressante question, persuadé qu'on trouvera encore bien des observations à faire.

Je ne sais au juste s'il m'est permis de considérer la chromhétéropie comme une maladie à processus lent. Dans tout état de cause, je crois qu'il serait possible de retarder le développement de la cataracte en conseillant aux sujets qui en sont atteints de mettre leurs yeux à l'abri de la lumière vive ; la grande lumière me paraissant une des principales causes du développement de la cataracte.

Si cette étude est incomplète, il me paraît cependant d'ores et déjà qu'elle peut donner au chirurgien l'assurance que la cataracte étant complète, l'opération a beaucoup de chance de rendre la vue au malade, et que bien qu'elle soit monoculaire et molle, il n'a pas à redouter un décollement de la rétine concomittant.

Dr MALGAT.

NOTE

SUR LA DISPOSITION ET LE FONCTIONNEMENT NORMAL ET PATHOLOGIQUE D'UN

VÉRITABLE APPAREIL GLANDULAIRE

DANS L'ŒIL DES MAMMIFÈRES

(Epithélium des procès ciliaires et organes annexes)

PAR

W. NICATI

Cette glande comprend d'après nos recherches :

I. *Un épithélium glandulaire*, qui, partant de l'ora serrata, s'arrête à la naissance de l'iris (portion ciliaire de la rétine); 2° *un réseau capillaire* qui s'étend en arrière jusqu'au nerf optique, la chorio-capillaire; 3° *une arachnoïde* ou *puits de l'humeur aqueuse*, la couche de Sattler et son prolongement dans les procès ciliaires; 4° *des conduits excréteurs* comprenant l'espace entre l'épithélium et la zonula, et des pertuis du ligament propre du cristallin dans la profondeur des vallons ciliaires; 5° *un appareil musculaire*, la choroïde avec la portion radiée du muscle ciliaire, 6° enfin un *appareil d'innervation* compris dans l'iris, les nerfs ciliaires avec leurs cellules ganglionnaires et le ganglion opthalmique.

II. La sécrétion de cette glande à peine sensible dans les conditions ordinaires, se produit abondamment quand on évacue l'humeur aqueuse par ponction ou par compression, et quand on évacue une certaine quantité d'humeur vitrée, toutes les fois, en d'autres termes, que la pression interne de l'œil est diminuée. C'est donc une sécrétion réflexe; son produit est l'humeur aqueuse.

On rend la sécrétion manifeste par l'introduction dans le torrent circulatoire d'une certaine quantité de fluorescéine (Ehrlich, Panas).

III. *La section intracranienne du trijumeau est sans effet sur cette sécrétion. La section des nerfs ciliaires la ralentit. L'ablation totale de l'iris la tarit.* Il faut conclure de ces trois expériences, plusieurs fois contrôlées, que le ganglion opthal-

mique d'où émergent les nerfs ciliaires, est le centre principal du réflexe, les ganglions intra-oculaires faisant le reste, et que l'iris en est le siège périphérique. Le rôle du muscle cilio-choroïdien serait de comprimer les troncs vasculaires, c'est-à-dire surtout les veines à la paroi moins résistante et de provoquer un engorgement capillaire favorable à l'issue d'une sérosité abondante. Ainsi se trouve constitué de toutes pièces un régulateur automatique de la pression oculaire avec l'iris pour avertisseur, un transmetteur, le ganglion, des exécuteurs, enfin, le muscle et la glande.

IV. Un œdème pathologique de la chorio-capillaire constitue le *glaucome*, dont l'excès est un phénomène spasmodique analogue de l'accès hémorroïdaire, suivant la théorie bien connue de Verneuil. L'iridectomie le modifie heureusement en faisant une sorte de saignée au puits de la glande et en le mettant en communication directe avec la chambre antérieure. C'est son incontestable avantage sur la sclérotomie.

V. Un soulèvement de l'ora serrata par l'humeur aqueuse accompagne le *décollement de la rétine*.

VI. L'atropine, l'éserine, la cocaïne même, n'ont pas d'influence bien manifeste sur la sécrétion.

Les expériences qui ont servi à cette note ont été pratiquées sur les lapins. NICATI.

RECHERCHES

SUR

LA FONCTION VISUELLE DE LA RETINE

ET DU CERVEAU

PAR

Le professeur A. ANGELLUCCI

Traduction faite pour le *Recueil* par le Dr O. Parisotti.

(Suite[1])

Il me semble tout à fait hors de discussion que, pour bien étudier la structure du chiasma, il faut ne pas s'en tenir aux

1. Voir les numéros de janvier, avril et mai. Dans le numéro de janvier se trouvent les planches explicatives.

coupes horizontales, mais examiner les sections de tractus; c'est étonnant que Michel est omis cette recherche.

Dans le chiasma nerval, les fibres, qui d'un tractus passent au nerf optique opposé, faisceau croisé, se rendent en formant une anse à l'angle antérieur du chiasma, où elles rencontrent les fibres du faisceau croisé opposé. Les fibres les plus antérieures des deux faisceaux croisés s'entrecroisent entre elles à baïonnette de bas en haut et latéralement; c'est à cause de cet entrecroisement compliqué que l'angle antérieur du chiasma se trouve formé par un gros cordon de fibres, qui suivent des directions nombreuses et différentes. Sur les sections horizontales cette portion du chiasma semble résulter d'un faisceau de fibres à part; on rencontre par conséquent, lorsqu'on veut faire des préparations par dissection, une texture très résistante à l'angle antérieure du chiasma, qu'on sépare facilement du reste. Stilling a vu bien à droite dans cette structure la preuve d'une commissure antérieur formée par des fibres à anse, qui, partant d'un nerf optique, vont dans le tronc du nerf optique opposé.

Dans le chiasma, on rencontre sur les deux angles externes un entrecroisement de fibres dont une grande partie vient du tractus correspondant au nerf auquel elles sont destinées. Il est pourtant permis de supposer que ce sont là les fibres du faisceau direct, dont quelques-unes atteignent, ainsi que dans le chiasma des chiens (fig. 6, *f d*), l'angle interne du chiasma, pour longer après le côté interne du nerf optique.

On est étonné de voir que Stilling, dans sa figure 4, planche II, figure qui reproduit une préparation par dissection, ait représenté les fibres croisées en direction rectiligne d'un tractus à l'autre; les fibres directes sont dessinées comme un faisceau de fibres qui, réunies ensemble, suivent un parcours parallèle dans les sections latérales externes du chiasma; les sections obtenues par la méthode de Weigert montrent une structure bien autrement compliquée. Il est toutefois évident que les fibres croisées occupent les angles antérieurs et postérieurs du chiasma, tandis que les fibres directes sont sur les angles latéraux; à la formation de ceux-ci concourent

aussi les fibres du faisceau croisé, qui suivent la disposition en anse déjà décrite, et forment les faisceaux les plus antérieurs qu'un tractus envoie au nerf du côté opposé. Cette disposition spéciale des fibres dans le chiasma nous explique pourquoi les foyers destructifs de celui-ci n'ont jamais pu servir à faire connaître sa structure.

On peut reconnaître, par l'examen histologique et macroscopique des tractus optiques, si chacun d'eux contient exactement la moitié des fibres nerveuses de chaque nerf optique; la certitude de ce fait est tirée de l'observation clinique des altérations fonctionnelles qui suivent la destruction d'un des tractus optiques.

HIRSCHBERG[1].—*Hémianopsie droite, division verticale centrale des deux champs visuels. — Sarcome du lobe frontal gauche, le tractus optique gauche atrophié par compression.*

GOWERS[2]. — *Hémianopsie gauche. — Tumeur du lobe temporo-sphénoïdal droit, là où celui-ci se prolonge sur la crux cerebri; elle comprend le tractus qui est atrophié jusque près du chiasma.*

Le tractus optique arrivé près du corps géniculé externe se partage en deux racines, qui remontent en formant un angle aigu, l'une pour se jeter dans le corps géniculé externe latéral et dans le pulvinar, l'autre dans le corps géniculé médian et dans l'interne et dans les éminences bijumelles. La première de ces racines se continue dans le corps géniculé externe et atteint le pulvinar. D'après Huguenin[3] les fibres arrivent à la couche optique en venant d'en dessus et de près du corps géniculé externe et s'épanouissent dans la couche génale ; d'en dessous du corps géniculé externe elles gagnent l'intérieur du pulvinar où elles marchent avec les fibres radiées de la couche optique. L'autre racine du tractus passe par le corps géniculé interne et se porte, en longeant le bras conjonctival antérieur, dans la masse grise des éminences bijumelles antérieures. Cette racine est moins remarquable que l'autre, qui

1. *Virch. Arch.*, LXV.
2. *Cent. f. m. W.*, 1878.
3. *Allgem. Path. der Krank. des Nervensistems*, 1877.

semble sortir du corps géniculé interne, et arriver aux éminences bijumelles ayant perdu un certain nombre de fibres. L'avis de Meynert, suivi aussi par Huguenin, est que la racine interne des nerfs optiques va, elle aussi, du corps géniculé interne dans les éminences bijumelles postérieures.

D'après Huguenin, les fibres qui s'épanouissent dans la couche optique se dirigent vers le noyau le plus postérieur de la couche, vers ce que l'on nomme centre médian de Leegs, et suivant un chemin parallèle, associées à un groupe de fibres qui proviennent de la couronne radiée, et dont quelques-unes atteignent ce noyau de la couche optique. Ces deux systèmes de fibres partent en direction transversale de faisceaux de fibres blanches qui descendent dans le pont. L'entrecroisement des fibres optiques et des fibres de la couronne radiée, avec l'autre système de fibres, *laminæ medullaris*, est d'un grand intérêt; on trouve entre elles des masses grises de la couche optique avec un grand nombre de cellules à plusieurs prolongements. Dans cette disposition spéciale de structure, Huguenin croit pouvoir apercevoir la réunion des fibres optiques avec l'écorce occipitale par l'intermédiaire des fibres de la couronne radiée, et en même temps avec le pont et la moelle par l'intermédiaire des autres fibres. D'après cet auteur les éminences bijumelles postérieures contiennent, elles aussi, des racines optiques, qui vont d'un côté au corps géniculé interne, et d'un autre côté se réunissent avec les fibres que nous avons décrites de la couronne radiée et du pulvinar.

Stilling[1], donnant une grande valeur à la méthode de dissection et à l'observation macroscopique, a décrit une nouvelle racine du nerf optique. Le tractus, avant d'arriver au corps géniculé latéral, envoie une racine, qui est la plus forte parmi celles qui s'en détachent, qui s'introduit dans le pédoncule. Elle contient des fibres des commissures ainsi que des fibres croisées et entrecroisées. Cette racine, qu'il appelle descendante, est formée de deux faisceaux, dont l'un plus robuste, de la longueur d'au moins deux centimètres, se jette dans

1. *Loc. cit.*

l'olive inférieure; l'autre se jette sur le pont et se termine précisément dans le ganglion de Luys. Une autre petite racine qui se détache du tractus séparée de ces deux fut suivie par Stilling jusque dans le noyau de la troisième paire. L'opinion de Schwalbe[1] est que les nouvelles racines de Stilling sont identiques aux fibres de Meynert, qu'on croit être une commissure transversale des couches optiques et des corps géniculés internes. Meynert avait déjà décrit la continuation de sa commissure jusqu'à la racine des olives. Luys, aussi bien que Meynert, avait fait remarquer des fibres qui se rendent au noyau le plus postérieur de la couche optique. Nothnagel est tout à fait d'accord avec ces auteurs; il croit que la lésion des parties profondes des pédoncules n'a aucune importance pour la vision. Dans l'étude du tractus optique et des racines qui en sont l'origine, il n'admet pas dans son entier la racine descendante de Stilling. L'aspect macroscopique plaide en réalité en faveur de l'opinion de cet auteur. Lorsqu'on coupe un tractus de l'homme dans le sens de sa longueur, là où il passe au-dessus du pédoncule, il semble qu'il envoie dans le pédoncule une quantité remarquable de fibres, tout à fait ainsi que Stilling l'a dessiné dans la planche IX, figures 1, 2, 4. Cependant, sur des coupes minces traitées par la méthode de Weigert (fig. 12), on reconnaît jusqu'à l'évidence que ces faisceaux de fibres qui traversent les pédoncules *p* n'appartiennent pas au tractus optique *to*, mais qu'ils sont formés de préférence de fibres connectivales; le peu de fibres nerveuses qui s'y trouvent suivent une autre direction. Dans quelque direction qu'on étudie ces coupes, on trouve dans toutes que le tractus optique *to*, lors de son passage au-dessus des pédoncules *p*, ne cesse jamais d'être un cordon de fibres qui marchent unies et parallèles. Le tractus arrivé à une certaine distance du corps géniculé latéral *cge* ne produit pas ce robuste faisceau de fibres admis par Stilling, qui, d'après lui, après avoir entouré le pédoncule, se jetterait en arrière; ce faisceau existe en réalité, mais il est formé exclusivement de fibres connectivales,

2. *Handbuch der Anatomie.*

avec quelques fibres nerveuses qui n'appartiennent point au tractus. Il en est bien autrement tout près du corps géniculé latéral *cge;* le tractus commence à s'épanouir légèrement dans la partie la plus interne; ici les fibres prennent une direction vers l'intérieur qui est identique à celle qui est nécessaire au parcours pour atteindre les parties les plus internes et inférieures du corps géniculé médian. En observant les sections inférieures internes du corps géniculé latéral, on trouve des fibres qui y pénètrent avec une disposition radiée du côté interne à l'externe; il est pourtant raisonnable d'admettre que les fibres les plus internes de la racine qui va au corps géniculé latéral s'y jettent en formant une anse avec la concavité externe, et que de cette manière les fibres qui se détachent du nerf optique sous une autre direction suivent ce même parcours. Il ne nous a pas été possible de reproduire tous ces détails dans la figure 12, à cause de ses petites dimensions. Là où le tractus se détache du pédoncule au-dessous de la racine *fo*, qui va au corps géniculé latéral, on voit des fibres qui se jettent dans le pédoncule, qui cependant n'appartiennent point au tractus optique (fig. 12). Au point où le tractus donne la racine aux corps géniculés, il s'en détache des fibres *fl* qui longent isolées le pédoncule sans jamais y pénétrer, passent à travers la substance de la couche optique et semblent se diriger vers le noyau de Luys; je ne les ai pas suivies directement jusque-là, mais j'ai trouvé des fibres intermédiaires qui en semblent la continuation. Quelques-unes de ces fibres se replient pour atteindre un plexus de fibres optiques, que je décrirai plus tard, placé au pied du corps géniculé médian. Le faisceau de fibres de la racine du tractus optique, qui se perd dans la substance de la partie inféro-postérieure de la couche optique dans le noyau de Luys, est très mince et correspond en épaisseur à la commissure de Meynert. Ces fibres ne forment pas un faisceau isolé, mais des petits faisceaux de différente épaisseur. Je n'ai pu relever avec sûreté si ces fibres appartiennent en réalité à la commissure de Meynert; une recherche de ce genre m'a semblé très difficile chez l'homme.

La racine (fig. 12, *fo*) du tractus optique qui se jette dans le corps géniculé latéral envoie des fibres qui semblent se terminer dans l'épaisseur de ce ganglion; à la surface de sa section supérieure, on remarque un riche réseau de fibres, qui se continuent avec celles qui occupent les couches superficielles du pulvinar et qui sont la continuation immédiate des fibres du nerf optique. Dans mes recherches, j'ai visé surtout les connexions entre le pulvinar et les autres sections par l'intermédiaire du nerf optique. J'ai constaté avec sûreté que plusieurs faisceaux de fibres vont de la partie postérieure de la couche optique en arrière vers le corps géniculé médian, à proximité du pied de celui-ci; elles s'anastomosent avec des faisceaux de fibres qui en sortent; l'union se fait un peu en avant et en bas du corps géniculé médian, dans un endroit où se trouvent plusieurs groupes de cellules nerveuses. Ce plexus de fibres s'enfonce en bas et en arrière. C'est à ce plexus que se dirige une partie de ce faisceau mince de fibres, que nous avons vu aller vers le ganglion de Luys en passant sur la face supérieure du pédoncule. Évidemment ces faisceaux de fibres qui se détachent de la partie postérieure de la couche optique et de la partie antérieure du corps géniculé médian, forment au moins une partie de ces racines du nerf optique qui se croisent, d'après Huguenin, dans les *laminæ médullares* avec les fibres de la couronne radiée.

Si l'on considère que Meynert a pu suivre quelques fibres de sa commissure jusqu'aux olives, et que quelques-unes des fibres du faisceau de Meynert semblent se diriger au plexus que nous venons de décrire, ce plexus acquiert une importance capitale, car il représente le point d'union des fibres qui vont des ganglions visuels à la moelle et aux faisceaux de Gratiolet dans la couronne radiée. Une terminaison en réseau des fibres optiques s'étend sur le pulvinar, sur le corps géniculé médian et latéral, sur les éminences trijumelles, de sorte qu'on doit en déduire que les sections des ganglions visuels ont non seulement une communication réciproque, mais aussi avec toute expansion ou racine centrale des fibres du nerf optique.

Ces résultats de l'observation sont complètement d'accord avec les altérations que j'ai constatées dans les ganglions visuels de la base, dans le cas décrit d'atrophie des deux tractus. On pouvait ainsi résumer ces altérations macroscopiques : atrophie à peine marquée des corps géniculés latéraux ou externes (fig. 5, *cge*) ; grande atrophie de la face postérieure de la couche des quadrijumelles. Dans la figure 5, l'atrophie bien marquée du pulvinar, *pu*, est rendue évidente surtout par la manière dont la couche est poussée en avant, qui laisse complètement à découvert le corps géniculé médian *cgi*. Les recherches microscopiques ont fait ressortir une légère diminution des fibres les plus centrales dans les deux corps géniculés latéraux; les cellules nerveuses de ceux-ci étaient rapetissées, plusieurs manquaient tout à fait, sur les coupes traitées par la méthode de Weigert, elles forment par ci par là des masses sans formes, dont il est difficile de reconnaître l'altération spéciale[1]. Les cellules nerveuses les plus superficielles de la partie postérieure de la couche optique sont atrophiées par places; elles sont moins nombreuses qu'à l'état normal. Les réseaux nerveux terminaux des fibres du nerf optique sur la surface de la couche ne sont pas aussi épais.

Je n'ai pu remarquer aucune altération dans le corps géniculé médian. Les éminences bijumelles, on les voyait atrophiques à l'aspect macroscopique ; je ne les ai pas examinées, voulant m'en servir pour une autre étude. On voit dans la figure 3 l'atrophie de l'éminence mammillaire correspondante au nerf atrophique. Quant aux fibres qui vont du *tuber cineum* au chiasma, je puis en confirmer l'atrophie déjà remarquée par Scheel; les fibres qui en naissent se jettent dans le côté correspondant du chiasma en s'entrecroisant avec les fibres de la commissure de Gudden ; il est probable qu'elles

1. L'atrophie d'une bonne partie de cellules n'a pu être soupçonnée par la dimension macroscopique des ganglions géniculés latéraux, qui semblent presque normaux. Michel est complètement dans le vrai lorsqu'il soutient que l'aspect macroscopique inaltéré n'est pas une preuve pour dire que l'élément est normal; cette vérité existe pour les cellules aussi bien que pour les fibres nerveuses.

font partie du faisceau direct. Dans la figure 9, on remarque cet entrecroisement de fibres seulement du côté du nerf optique normal.

D'autres auteurs ont observé, à la suite de l'atrophie des tractus optiques, les mêmes altérations des ganglions visuels.

Schüle[1], dans l'atrophie du nerf optique droit, a vu atrophiées les deux éminences bijumelles de gauche en même temps que la couche optique de ce même côté.

Mandach[2], dans un cas d'atrophie ascendante du tractus droit, a trouvé l'atrophie du corps géniculé externe du côté droit et des éminences bijumelles antérieures.

Gudden a aussi observé l'atrophie des éminences bijumelles postérieures.

Huguenin, chez une femme qui était depuis cinquante ans aveugle de l'œil gauche, a trouvé l'atrophie du nerf optique gauche, du corps géniculé externe du même côté, des éminences quadrijumelles et du pulvinar toujours du côté gauche.

Chouvelver et Lelut[3] ont constaté dans plusieurs cas la dégénération du tractus optique se prolongeant, jusqu'au-dessus du corps géniculé externe.

Prévost[4] et Lametzehn[5] ont fait des observations dans le même sens.

Leber[6], dans plusieurs cas d'atrophie ascendante, a constaté la présence de corps amilacés dans le corps géniculé externe et aussi dans la zone de la couche optique.

Joret[7], Gudden[8] et d'autres ont trouvé dans des cas d'atrophie des deux tractus chez les chiens l'atrophie des corps géniculés externes, des éminences quadrijumelles et du pulvinar.

1. *Wagel's Jahresb.*, 1870.
2. Wirch., A. LVII.
3. Longet, *Anal. phys. du syst. nerv.*, 1842.
4. *Arch. de phys. norm. et path.*
5. *Berl. Klin. W.*, 1880.
6. *Gräefe Saemisch*, V.
7. *Wagel's Jahresb.*, 1881.
8. A.-J. O. XXV.

Tartuferi[1], n'ayant pas, chez le lapin, trouvé, dans l'atrophie des tractus optiques, la dégénérescence des fibres ni du corps géniculé postérieur, ni du tubercule postérieur de la couche optique, ni du corps géniculé antérieur, tandis qu'il put s'assurer de la disparition de la couche blanc gris superficielle des éminences bijumelles antérieures, a attribué à celles-ci une importance dans la vision, une fonction optique à l'éminence talamo-géniculée, aux éminences bijumelles antérieures et postérieures, qu'il considère comme centres de réflexion. Les fibres visuels sont, d'après cet auteur, les mêmes qui parcourent le nerf optique; les fibres optiques n'existeraient pas dans les nerfs optiques, elles forment la partie supérieure et postérieure du chiasma (commissures). Pour Tartuferi, il n'y a pas de doute que les fibres optiques sont en connexion avec la substance du *tuber cinereum;* mes recherches sur ce point amènent au même résultat; je suis aussi porté à admettre dans l'atrophie des nerfs optiques une altération des fibres que Tartuferi appelle optiques, et dont le nombre m'a semblé diminuer, surtout du côté de l'atrophie.

Les recherches de Meynert[2] confirment en tout point l'existence des fibres décrites par Tartuferi dans les éminences quadrijumelles de l'homme; il attribue à une partie de celles-ci chez l'homme un rôle optique; il décrit en effet un système de faisceaux dans les éminences bijumelles antérieures, qui réunit toute la masse d'origine du nerf optique avec les noyaux d'origine des nerfs moteurs oculaires; il se détache du noyau de l'oculo-moteur et du trochléaire, avec direction radiée vers le haut, quelques fibres qui vont aux éminences bijumelles. Celles-ci forment, avec les cellules qui sont en contact avec elles, un centre de réflexion pour les mouvements des muscles internes et externes de l'œil.

Schiff[3], Longet, Flourens[4] ont constaté, en produisant l'ir-

1. *Contributo anatomico-sperimentale alla conescenza del tratto oblico.* Torino, 1861.
2. *Wagel's Jahresb.*, 1877.
3. *Lehrb. d. Phys. d. Mensch.*
4. Longet et Flourens, *Sur la propriété et la fonct. du syst. nerv.*

ritation électrique sur la partie postérieure de l'éminence bijumelle antérieure et irritant aussi la bijumelle postérieure, des mouvements de l'iris et du bulbe des deux yeux. Longet, Magendie et Schiff n'ont remarqué aucun mouvement de l'iris et de l'œil à la suite de l'irritation électrique de la couche optique.

Les expériences que nous avons rappelées plus haut nous autorisent à ne reconnaître au pulvinar aucun rôle optique, au moins pour les mouvements du bulbe; quelques cas de clinique portent au contraire à lui attribuer un rôle visuel.

HUGLINGS et JAKSON[1]. — HÉMIANOPSIE LATÉRALE GAUCHE, *chez un homme âgé de soixante-quinze ans à la suite d'apoplexie. A la section, la couche optique, du côté droit, présentait une excavation dans sa partie postérieure; il y avait un ramollissement qui occupait surtout la partie interne; le pulvinar était détruit mais le ramollissement n'allait pas au delà de la couche optique dont la partie antérieure était intacte.*

PFLUGER[2]. — ÉMIANOPSIE GAUCHE *chez un homme âgé de soixante-deux ans, la ligne de démarcation de l'hemianopsie passant par le centre de fixation. A la section, foyer hémorragique de la grosseur d'une petite pomme dans le corps strié du côté droit et dans la partie inférieure de la couche optique. D'autres faits de clinique concordent avec ceux-ci.*

Les conditions de structure des voies optiques chez l'homme ne permettent pas pour les différentes parties la même interprétation physiologique que chez le lapin, c'est-à-dire la division nette de deux sections physiologiquement distinctes : la couche optique et le corps géniculé pour le rôle optique, les éminences bijumelles pour le visuel.

Lorsqu'il survient l'atrophie des tractus optiques, chez l'homme, il y a en même temps l'atrophie des éminences bijumelles, du pulvinar et du corps géniculé latéral; des études de grande valeur de Meynert et d'autres placent au-dessous des éminences bijumelles les voies par lesquelles a lieu la

1. Lamet, 1874.
2. *Bericht unter die Berner Augen Klinik*, 1818.

connexion entre la stimulation visuelle et les effets optiques. La connexion spéciale, qui par les fibres du nerf optique réunit les centres visuels du mésocéphale, me semble permettre la conclusion que chaque groupe de cellules, chaque faisceau ou réseau de fibres qui appartiennent aux ganglions visuels a la même valeur physiologique. Qu'il y ait dans un endroit ou dans un autre la connexion des fibres visuelles avec les fibres de mouvement dans un but optique, cela ne veut pas dire que les compartiments où ce fait se vérifie ont la seule attribution de concilier un effet optique. De cette manière j'attribue au pulvinar, aux éminences bijumelles et aux corps géniculés la même puissance et qualité de fonction ; les cellules du pulvinar et des corps géniculés prennent part, elles aussi, à l'impulsion que la stimulation sensuelle envoie au centre de réflexion du mouvement pupillaire situé sous les éminences bijumelles; ainsi les cellules des éminences bijumelles ne sont pas en dehors du contrôle des mouvements coordonnés des membres.

La solidarité de fonction qui existe entre le pulvinar, les corps géniculés et les éminences bijumelles se montre aussi lorsque l'une ou l'autre de ces parties est atteinte isolément; on observe dans ce cas une hémianopsie latérale homonyme qui est l'expression, non de la perte de quelques fibres, mais de la suspension de fonction de toutes les parties constitutives du ganglion visuel du mésocéphale[1]. Les cas de Pflüger et Jackson, que nous avons cités plus haut, en sont la preuve.

Dr Angelucci.

1. Müller (*Berl. Klin. W.*, 1878), Bernhardt (*Berl. Klin. W.*, 1875), pour les lésions du noyau lenticulaire, au lieu d'une hémianopsie pour altération des faisceaux optiques voisins, ont trouvé l'amblyopie croisée avec une diminution remarquable de la vision dans l'œil correspondant. Ces observations cliniques peuvent acquérir une valeur si d'autres cas viennent les confirmer, et si l'on interprète le mécanisme par lequel le symptôme clinique s'éloigne de la règle générale; on doit, en attendant, remarquer que, dans les amblyopies latérales homonymes, le malade accuse des troubles visuels seulement dans l'œil opposé à l'hémisphère malade.

CONTRIBUTION
A L'ÉTUDE DU CHAMP VISUEL PÉRIPHÉRIQUE

PAR

Le Dr DEEREN (de Bruxelles).

Quand on ferme un œil et que, de l'autre œil, on regarde un point, cet œil voit non seulement ce point (vision centrale), mais il peut distinguer, en outre, les objets environnants quoique confusément (vision périphérique); c'est l'étude de la vision périphérique seule qui nous occupera dans ce travail. Jusqu'ici on croyait que, lorsque, par exemple, on mesurait le champ visuel périphérique par en haut, l'on constatait ainsi l'intégrité oui ou non de la partie supérieure de la rétine; de même, en étudiant le champ visuel périphérique en bas, en dehors ou en dedans, on s'imaginait que l'on explorait les parties inférieure, externe ou interne de la même rétine.

Je prouverai que cette théorie est irrationnelle et contraire aux lois de la réfraction : ainsi, après avoir fermé l'un des yeux, et après examen du champ visuel périphérique supérieur de l'autre œil à deux centimètres de distance, et regardant ensuite la position de cet œil, on voit que la partie supérieure de la rétine est complètement cachée par la paupière supérieure et par l'arcade sourcilière; il est donc impossible d'explorer la partie supérieure de la rétine en examinant le champ visuel périphérique par en haut; quand c'est le champ visuel périphérique par en bas et à deux centimètres qui a été examiné et constatant la position de l'œil, on remarque que la partie inférieure de la rétine est cachée par la paupière inférieure et les cils; donc il y a impossibilité d'étudier la partie inférieure de la rétine, en mesurant le champ visuel périphérique par en bas; si c'est le champ visuel périphérique en dehors ou en dedans, dont on a constaté l'intégrité oui ou non à deux centimètres de distance et regardant la position de l'œil, on voit que la partie externe de la rétine est masquée

par les deux paupières et les cils, et que la partie interne de la rétine est cachée par les deux paupières, les cils et la saillie du nez; donc on ne peut étudier la partie externe ou la partie interne de la rétine en examinant le champ visuel périphérique en dehors ou en dedans; quand on explore ensuite tout le champ visuel périphérique à dix, trente centimètres et regardant la position de l'œil, les résultats doivent être les mêmes que lorsqu'on mesure tout le champ visuel périphérique à deux centimètres de distance; quand on explore le champ visuel périphérique en haut, ce n'est pas la partie supérieure de la rétine qu'on examine, puisque cette partie supérieure est cachée; mais on étudie la partie inférieure de la rétine; en effet, d'après les lois de la réfraction, puisque la lumière se dirige en ligne droite, on peut comprendre aisément que chaque partie de la rétine est éclairée, atteinte par les rayons lumineux qui lui arrivent d'un endroit diamétralement opposé à celui qu'elle occupe; ainsi la partie inférieure de la rétine reçoit les rayons lumineux qui lui viennent d'en haut; il me semble donc, au point de vue mathématique, qu'il est plus correct, plus exact, de dire que quand on explore le champ visuel périphérique en haut, que c'est la partie inférieure de la rétine qu'on examine, d'autant plus que la partie supérieure de la rétine est complètement masquée par la paupière supérieure et l'arcade sourcilière; pour les mêmes raisonnements, lorsqu'on mesure le champ visuel périphérique en bas, c'est la partie supérieure de la rétine dont on recherche l'intégrité; si c'est le champ visuel périphérique externe ou interne qu'on étudie, c'est la partie interne ou la partie externe de la rétine qu'on examine; les mêmes raisonnements sont encore applicables pour les cas d'hémiopie verticale, par exemple pour une hémiopie homonyme droite et droite, ce n'est pas la moitié externe de la rétine de l'œil gauche et la moitié interne de la rétine de l'œil droit qui sont altérées, mais c'est la moitié interne de la rétine de l'œil gauche et la moitié externe de la rétine de l'œil droit qui sont anesthésiées; au lieu d'avoir affaire à une hémiopie homonyme droite et droite, c'est, en réalité, une

hémiopie gauche et gauche. Pour un cas d'hémiopie croisée interne, par exemple, ce n'est pas la moitié interne de la rétine de l'œil gauche et la moitié interne de la rétine de l'œil droit qui sont anesthésiées, mais c'est la moitié externe de la rétine de l'œil gauche et la moitié externe de la rétine de l'œil droit qui sont altérées; on est donc en présence, non d'une hémiopie croisée interne, mais d'une hémiopie croisée externe.

Comme on peut s'en convaincre facilement, ma manière d'interpréter ne diffère que pour la théorie et n'entraîne que peu de changements au point de vue de la pratique.

Lorsque les deux yeux sont bien en équilibre, les parties interne, externe, supérieure et inférieure de chaque rétine sont tous les jours également stimulées par la lumière, soit solaire, soit artificielle, et les deux rétines conservent leurs propriétés physiologiques, mais quand, par exemple, l'un des yeux est convergent comme dans le cas de strabisme convergent lié à l'hypermétropie, les conditions ne sont plus les mêmes que quand les deux yeux sont parallèles; ainsi donc, lorsque l'un des yeux est bien dirigé et quand l'autre œil présente un strabisme convergent de trois, cinq et plus de degrés, il en résulte que la sensibilité de la partie externe de la rétine de l'œil qui louche diminue d'abord légèrement pour s'éteindre complètement, après quelques années; quand on examine à l'ophtalmoscope la rétine et le nerf optique de l'œil strabique, on ne trouve aucune altération pathologique qui puisse expliquer cette insensibilité de la partie externe de la rétine; je crois que je puis expliquer ce fait d'une manière très simple : j'ai démontré plus haut que quand on explore le champ visuel périphérique en dedans, c'est la partie externe de la rétine dont on constate l'intégrité; comme le champ visuel périphérique en dedans est encore limité plus ou moins par la saillie du nez, il n'est pas étonnant que pour une convergence de trois, cinq et plus de degrés, il n'est pas étonnant, dis-je, que la partie externe de la rétine perde insensiblement sa sensibilité à la lumière; en effet, par suite de cette convergence, la partie externe de la rétine ne peut être régulière-

ment stimulée puisque cette convergence empêche ainsi les rayons lumineux d'y arriver par le côté interne du champ visuel périphérique, d'où il existe d'abord une diminution, plus tard une perte totale de la sensibilité de la partie externe de la rétine; dans le strabisme convergent dû à l'hypermétropie, il n'est pas surprenant que la sensibilité de la partie interne de la rétine, partie interne desservie par les rayons lumineux qui viennent du côté externe du champ visuel périphérique, il n'est pas surprenant, dis-je, que cette sensibilité persiste plus longtemps que celle de la partie externe de la rétine, d'abord par suite de cette convergence même, puis le champ visuel périphérique en dehors, qui dessert la partie interne de la rétine n'est pas limité par des saillies osseuses; en résumé, dans le strabisme convergent lié à l'hypermétropie, la sensibilité de la partie externe de la rétine de même que la vision centrale se perdent par défaut d'usage.

Examinons maintenant le cas où l'un des yeux est bien dirigé et que l'autre œil est dévié en dehors comme dans le strabisme divergent qui se rencontre souvent comme complication de la myopie, la partie externe de la rétine de l'œil strabique ne peut plus être desservie par les rayons lumineux qui arrivent du côté interne du champ visuel périphérique, par suite de la déviation en dehors, d'où résulte au début une diminution, puis une perte complète de la sensibilité de la partie externe de la rétine; la sensibilité de la partie interne de la rétine dure plus longtemps parce que l'œil est dévié en dehors et que les rayons lumineux viennent du côté externe du champ visuel périphérique et peuvent atteindre plus facilement la partie interne de la rétine; dans le strabisme divergent comme dans le strabisme convergent, l'acuité visuelle et la sensibilité de la partie externe de la rétine se perdent par défaut d'usage.

Dr Deeren.

SOCIÉTÉ D'OPHTALMOLOGIE DE PARIS

Séance du 7 mai 1889.

PRÉSIDENCE DE M. CHAUVEL.

Le secrétaire annuel lit le procès-verbal de la précédente séance qui est adopté.

Le secrétaire général lit la lettre suivante de M. le médecin-major Boucher (de Bourges), membre correspondant national de la Société, ayant pour sujet : *Ophtalmie purulente contagieuse d'origine animale.*

« L'intéressante communication de M. le Dr Parinaud, à la séance du 5 février 1889, m'engage à faire connaître en quelques mots à la Société d'ophtalmologie un cas récent que je viens d'avoir l'occasion de traiter et dans lequel la contagion animale est l'origine indiscutable de la conjonctivite purulente. Cette observation diffère par un assez grand nombre de points de celles de notre éminent confrère, principalement par l'absence de tout engorgement ganglionnaire et le manque de la formation de granulations. Voici brièvement l'histoire du malade.

D..., homme vigoureux, n'ayant jamais eu de blennorragie, soldat au 37e régiment d'artillerie, employé à l'infirmerie vétérinaire, reçut, le 7 février, en pansant des chevaux atteints de jettage muco-purulent, des éclaboussures de cette sécrétion dans l'œil droit. Il alla immédiatement se laver à grande eau; mais malgré cette précaution, le soir déjà, il y avait rougeur, douleur et photophobie. Cinq jours après on dut l'envoyer à l'hôpital militaire dans le service dont je suis chargé et l'état était le suivant :

13 février. — Le malade éprouve un léger mouvement de fièvre; la langue est saburrale et il existe une douleur sus-orbitaire assez forte pour enlever le sommeil.

Les paupières de l'œil droit, sans changement de coloration, sont œdémateuses et l'œil ne peut être ouvert que d'une façon très incomplète. Il y a de la photophobie, du larmoyement et sur la joue on voit les traces d'un écoulement muco-purulent à demi-desséché. Lorsqu'on écarte les paupières, on voit que la cornée est saine et transparente; l'iris contracté n'a pas changé de couleur et la pupille est petite mais régulière. Il existe un chémosis mou, très saillant. La conjonctive oculaire et palpébrale est rouge et la coloration blanche de la sclérotique a disparu. Dans les culs-de-sac, on trouve une sécrétion séro-purulente jaunâtre, peu épaisse, mais

très abondante. Il n'y a nulle part d'ulcérations de la muqueuse : les follicules sont hyperhémiés, mais ne rappellent ni par leur volume, ni par leur aspect l'état granuleux. L'apparence de l'œil est celui de l'ophtalmie leucorrhéique.

Nous instituons le traitement suivant : Cautérisation des paupières avec le nitrate d'argent mitigé, deux fois par jour; instillations d'atropine et lavages fréquents avec la solution de créoline tiède à 1 p. 100. Une compresse imbibée du même liquide est placée en permanence sur l'œil.

Le malade porte en outre sur le dos de la main une plaie ulcéreuse de mauvais aspect, qui sécrète un pus sanieux. On la touche à la teinture d'iode pure et on fait un pansement antiseptique. La guérison s'en fait rapidement. Malgré les précautions recommandées au malade, l'œil gauche s'inocule à son tour; le 19 février, nous le trouvons tout rouge, douloureux, larmoyant. La conjonctive bulbaire commence à se soulever en un bourrelet de chémosis; sécrétion muco-purulente délayée par les larmes. Même traitement qu'à l'autre œil.

Sous l'influence des cautérisations et des lavages antiseptiques, l'amélioration est rapide et, le 23 février, la sécrétion purulente est assez réduite pour qu'on puisse cesser les cautérisations. Les yeux ne sont plus collés, même au réveil. On continue encore les lavages à la créoline qu'on remplace dans les premiers jours de mars par un collyre au sulfate de zinc. Le malade sort guéri le 24 mars.

Pendant toute la maladie, nous avons vérifié tous les jours l'état des ganglions, notre attention étant éveillée sur la possibilité d'une inoculation morveuse. Jamais nous n'avons constaté de tuméfaction des glandes lymphatiques, ni parotidiennes, ni cervicales. »

M. Parinaud. — Ainsi que le fait remarquer M. Boucher, l'observation qu'il nous communique diffère des faits que je vous ai signalés par plusieurs caractères. La conjonctivite était bilatérale; il n'y avait pas d'état granuleux de la conjonctive ni d'engorgement ganglionnaire. En outre, l'affection a été communiquée par un cheval, tandis que, chez mes malades, c'est la viande du bœuf ou du mouton qui paraît avoir été l'origine de l'infection.

M. Gorecki. — L'observation transmise par M. Boucher me paraît complètement différer de celles qui nous ont été apportées par M. Parinaud. Ces dernières se rapportaient à une conjonctivite spéciale de forme, de marche, de cause spécifique pour ainsi dire, tandis que le cas de M. Boucher me semble être un simple cas de conjonctivite purulente transmise d'un animal à l'homme.

Or ces derniers cas ne me paraissent pas très rares et j'ai entre

autres le souvenir précis de deux petites filles, qui en jouant avec un jeune chien atteint de la *maladie* avec sécrétion non purulente des conjonctives, furent elles-mêmes prises d'ophtalmie.

M. Belliard. **Accidents oculaires de cause paludéenne.** — M. le Dr Motais (d'Angers) vous a adressé, à l'appui de sa candidature au titre de membre correspondant de la Société, un travail sur les *accidents oculaires de cause paludéenne*, travail dont vous avez bien voulu me confier le rapport. L'observation qui en fait la base est très intéressante, et je vous demande la permission de vous en donner le résumé.

Mme G., âgée de trente ans, *a été atteinte de fièvres intermittentes annuelles jusqu'à l'âge de quinze ans.* Dans le cours de sa huitième année, les fièvres durèrent sept mois. Elle habitait alors Condé (Maine-et-Loire).

Actuellement elle habite, à Angers, un quartier situé près des marais de la Baumette. D'une constitution anémique, elle n'avait présenté jusqu'au 8 avril 1888 aucune affection des yeux.

Ce jour-là, vers 4 heures du soir, elle ressentit un malaise général avec céphalalgie, nausées et frissons suivis de chaleur et de sueur. L'accès dura jusqu'au milieu de la nuit.

Au commencement de l'accès, l'œil gauche devint hyperhémié, douloureux, avec sensation de gravier, photophobie et larmoiement. Ces troubles oculaires s'accentuèrent jusqu'à la période de sueur pour diminuer ensuite et ne persister que très légèrement après l'accès.

Les 9, 10 et 11, mêmes accès de fièvre franchement intermittente, débutant vers les 4 et 5 heures du soir. A chaque accès l'hyperhémie oculaire augmente et ne disparaît plus complètement dans l'intervalle des accès, tout en s'exaspérant à chaque nouvelle crise fébrile.

La malade se présente à la consultation le 12 avec une conjonctivite assez intense, larmoiement abondant, très peu de sécrétion muco-purulente.

Rien à l'ophtalmoscope.

Le *traitement* ordonné consiste en lotions boriquées chaudes, atropine, 0gr,80 de quinine par jour pendant quatre jours.

La malade ne prend qu'une seule dose de quinine, le 13 au matin. Le 14 et le 15, les accès de fièvre furent moins violents et la conjonctivite moins prononcée. En présence de cette amélioration, la malade négligea de prendre les autres doses de sulfate de quinine.

Le 16 et le 17, retour des accidents *fébriles* et *oculaires* avec plus d'intensité.

Le 18, nouvel accès de fièvre à l'heure accoutumée (4 heures du

soir); à 5 heures la malade ressentit dans l'œil une douleur intolérable s'irradiant autour de l'orbite. La vision se trouble rapidement et devient à peu près nulle le 19 au matin.

La malade se présente de nouveau à la consultation le 19 à 1 heure. Les paupières sont rouges et gonflées, la conjonctivite est devenue muco-purulente avec sécrétion abondante. Au centre de la cornée se trouve un ulcère à bords déchiquetés, à fond grisâtre, de 2 à 3 millim. de diamètre environ. Le pus s'est infiltré dans les lames cornéennes aux alentours de l'ulcère; l'hypopion remplit déjà le quart de la chambre antérieure.

Légère conjonctivite de l'œil droit.

M. Motais pratiqua immédiatement l'opération de Sœmish et prescrit des lotions chaudes au bichlorure à 1/2000 et de l'atropine. En même temps, il fait une injection sous-cutanée de sulfate de quinine et prescrit ce médicament à l'intérieur. L'accès qui devait revenir à 4 heures est moins violent et à 6 heures le pus ne s'était pas reproduit dans la chambre antérieure. La malade éprouvait tous les symptômes de l'ivresse quinique.

Le 20 au matin, nouvelle dose de 0gr,80 de sulfate de quinine, l'accès de fièvre de ce jour est très atténué; la conjonctivite persiste; l'ulcère n'a pas changé d'aspect. Cependant les douleurs sont moindres, et l'hypopion ne se reproduit pas.

Même traitement jusqu'au 25.

La fièvre a peu à peu cédé. L'accès du 25 avorte complètement; la conjonctivite a notablement diminué; très peu de sécrétion, l'hypopion n'a pas reparu; le pus infiltré dans les lames cornéennes se résorbe; l'ulcère est en voie de cicatrisation.

La conjonctivite de l'œil droit a disparu.

Le sulfate de quinine est prescrit par doses de 0gr,80, mais de plus en plus éloignées, et la guérison marche sans incidents. Cependant, ne suivant pas les prescriptions, la malade cesse de prendre du sulfate de quinine le 4 mai; le 12 survient un léger accès et la conjonctive de l'œil gauche s'injecte de nouveau.

Quatre nouvelles doses de sulfate de quinine à 2 puis à 3 jours d'intervalle ont enfin raison de tous les accidents. Le 25 mai, il ne reste qu'une cicatrice cornéenne centrale.

En résumé, chez une malade qui a eu pendant toute sa jeunesse des fièvres intermittentes, surviennent des accès quotidiens, s'accompagnant de poussées du côté de la conjonctive. Le sulfate de quinine en a vite raison. Avec la suppression des médicaments, les accès reviennent et cette fois la cornée est prise en même temps que la conjonctive, le traitement local est laissé à dessein des plus simples, mais des doses massives de quinine sont administrées; la conjonctivite disparaît et l'ulcération se cicatrise régulièrement.

L'apparition des accidents oculaires, leur marche à exacerbation périodique, l'influence du traitement quinique ne laissent aucun doute sur la cause paludéenne de cette affection.

C'est à ce titre, écrit M. Motais, que cette observation me paraît devoir être recueilli comme un document intéressant pour l'étude des complications oculaires de l'infection paludéenne.

Dans les quelques recherches que j'ai faites, j'ai trouvé peu d'observations aussi nettes d'inflammation oculaire de cause palustre. Le Dr Levrier, dans une thèse de Paris (1879) qui a pour titre : *Des accidents oculaires dans les fièvres intermittentes*, étudie surtout les névralgies périorbitaires.

Dans les observations qu'il donne, nous trouvons comme symptômes de ces névralgies : le type particulier de la douleur, la congestion intense des conjonctives, la photophobie et le larmoiement. De plus, la *périodicité* de ces accidents est constante et le type quotidien paraît être le plus fréquent.

La congestion des conjonctives domine la scène à ce point que plusieurs des observations de cette thèse citées des *Annales d'oculistique* sont intitulées *Ophtalmies intermittentes*.

La douleur névralgique mise de côté, nous trouvons les poussées du côté de la conjonctive observées par M. Motais et nous voyons que le traitement par le sulfate de quinine conserve ici toute son efficacité.

A côté de ces observations où la conjonctive seule est atteinte, nous en trouvons d'autres qui se rapprochent davantage de celle de M. Motais, et Wilke écrit dans les *Annales d'oculistique*, t. XVIII, que dans certaines contrées de la Hongrie, où la fièvre intermittente n'est pas rare, on rencontre assez fréquemment une inflammation spéciale d'un œil ou des deux yeux qui s'annonce dans la plupart des cas par les symptômes d'une ophtalmie. Il existe un gonflement érysépilateux des paupières; la conjonctive palpébrale est parsemée de petits points rouges qui deviennent plus tard d'une couleur jaunâtre. La conjonctive oculaire, fortement injectée, se tuméfie assez fréquemment d'une manière considérable. Dans tous les cas, il y a une photophobie assez intense et la vue est notablement altérée. Quelquefois, surtout si le mal est abandonné à lui-même, *la cornée se trouble et le malade perd la vue*. L'auteur n'a jamais retiré des résultats avantageux des moyens antiphlogistiques. Il a toujours obtenu de bons effets de l'usage du sulfate de quinine.

Enfin Griezinger (*Traité des maladies infectieuses*) semble retourner la question lorsqu'il écrit : « Les congestions intermittentes peuvent avoir lieu avec ou sans troubles névralgiques. La plus fréquente de ces congestions est l'ophtalmie dite intermittente;

elle doit être rapportée la plupart du temps à une névralgie légère ou intense avec une forte congestion concomitante. Presque toujours elle n'occupe qu'un côté ; elle consiste dans une hyperhémie plus ou moins forte de tout l'appareil oculaire avec photophobie, larmoiement, rétrécissement de la pupille, souvent tuméfaction œdémateuse des régions voisines. Dure-t-elle longtemps, la *cornée devient* opaque, et le *bulbe oculaire peut s'atrophier*. Elle peut *aussi donner lieu à une iritis intermittente*.

Récemment le Dr Van Nilligen, de Constantinople, a rapporté à la fièvre intermittente une forme particulière de kératite avec ulcère à marche asthénique et torpide que M. Gillet de Grandmont avait déjà décrite sous le nom de kératite à sillons étoilés.

A côté de ces affections oculaires externes, signalons pour mémoires les lésions plus profondes, névrites optiques, hémorragies rétiniennes, lésions qui ont été étudiées principalement par M. Poncet dans un travail intitulé rétino-choroïdite palustre paru dans les *Annales d'oculistique*, mai-juin 1878.

En somme, bien que les traités classiques signalent à peine l'influence du miasme palustre sur le développement de certaines affections oculaires, cette influence existe et les médecins qui exercent dans un pays où la malaria est endémique, savent reconnaître ses effets et leur opposer un traitement approprié.

Malheureusement, leurs observations ne sont, la plupart du temps, connues que d'eux seuls et il serait difficile, à l'heure actuelle, de réunir les documents suffisants pour un travail *d'ensemble sur les relations pathologiques de l'œil et du miasme paludéen*.

Le mérite de M. Motais est d'avoir prêché d'exemple en recueillant et publiant des faits précis qui pourront servir de base à ce travail d'ensemble qu'il considère comme devant avoir une haute importance pour la pratique ophtalmologique.

Mais là n'est pas son seul mérite ; vous connaissez mieux que moi ses titres scientifiques, qui appuient hautement sa candidature au titre de membre correspondant de la Société.

M. Despagnet. **De l'extraction du cristallin luxé.** — La plupart des auteurs classiques sont unanimes à dire qu'il ne faut jamais intervenir dans les cas de luxation postérieure du cristallin si ce n'est quand la lentille, faisant l'office de corps étranger, provoque des phénomènes inflammatoires du fond de l'œil, tel que irido-choroïdite ou glaucome; mais l'unanimité cesse sur le mode d'intervention. Enfin, lorsque, sans accidents inflammatoires, le cristallin n'est pas suffisamment déplacé, et obstrue encore une partie de la pupille, il est presque de règle, surtout s'il est cata-

racté, de pratiquer une iridectomie optique qui soit la plus avantageuse possible.

Mais il est des cas où cette pupille artificielle ne donne que de médiocres résultats.

Quand, il y a dix-huit mois, je fus appelé à remplacer le regretté Giraud-Teulon à la clinique ophtalmologique de l'hôpital de Saint-Germain, je fus consulté par un homme, R..., manouvrier âgé de quarante-cinq ans. Sans aucune tare héréditaire ni diathésique ni oculaire, notre malade est de bonne constitution et sans antécédents morbides jusqu'à l'âge de vingt ans. A cette époque, il fut pris d'une attaque de rhumatisme articulaire aigu à la suite d'un séjour au camp de Châlons où il était campé. Mais il n'éprouva aucun retentissement du côté des yeux. Il était légèrement myope, et n'avait jamais porté de verres correcteurs pour voir à distance; aussi fut-il pris par la conscription et il fit son service dans l'infanterie de marine où malgré sa myopie il fut noté comme très bon tireur.

Notre malade fit ensuite la campagne de 1870, coucha pendant huit mois sur la terre et rentra à Paris pendant la Commune où il fut de force incorporé par les insurgés.

Pendant trente-neuf jours il coucha aux avant-postes et finit par s'évader pour rentrer à Saint-Germain. Il fut pris alors d'une nouvelle crise rhumatismale, mais ses yeux restèrent toujours indemnes. En 1878, il fut employé dans une fabrique de bière. Là, occupé à réparer de grandes futailles, il était souvent obligé de pénétrer dans leur intérieur; c'est alors qu'à plusieurs reprises il fut le jouet de ses camarades qui s'amusèrent à le rouler dans son tonneau.

A cette époque à peu près, si ses souvenirs sont fidèles, il commença à s'apercevoir des troubles de sa vision. Un brouillard recouvrait les objets, brouillard qui parfois disparaissait; bientôt graduellement il lui fut impossible de s'adonner à la lecture, son passe-temps favori. Puis survint de la polyopie et enfin tous les objets qu'il fixait étaient animés d'un tremblottement qui lui en rendait la vue insupportable. Il continua néanmoins à travailler jusqu'en 1882. A partir de ce moment, il se fit distributeur de journaux. Mais à chaque instant pendant ces courses il était obligé d'interrompre sa marche parce que sa vue, trouble continuellement mais suffisante pour lui permettre de se guider, s'obscurcissait complètement par instant. Il se décida alors à consulter M. Giraud-Teulon dont je trouve sur un registre de l'hôpital le diagnostic suivant : Luxation des deux cristallins cataractés. A quelque temps de là, M. Giraud-Teulon lui pratiqua dans l'œil gauche une iridectomie inférieure qui ne donna presque aucun résultat. C'est alors

que notre malade se décida à consulter dans les diverses cliniques de Paris. Et partout on lui dit qu'il n'y avait rien à faire. Aussi se décida-t-il à tenter des démarches pour entrer à l'hospice des Quinze-Vingts, et, à cet effet, il obtint de tous les confrères qu'il avait consultés des certificats constatant que son état ne lui permettait pas de se livrer à un travail quelconque et qu'il était incurable.

Les détails de cette observation ont été recueillis par un jeune externe des hôpitaux de Paris, M. Flandre, qui assidûment suit tous les dimanches ma clinique de l'hôpital de Saint-Germain.

Tandis que mon malade attendait son admission aux Quinze-Vingts j'eus à l'examiner. Je constatai dans les deux yeux une luxation cristallienne postérieure et inférieure. Les deux cristallins cataractés essentiellement mobiles nageaient dans le corps vitré et prenaient par rapport à la pupille les positions les plus variées, retenus qu'ils étaient en bas par une légère bride de la zonule. Si le malade restait au repos absolu sans aucun mouvement des yeux, les cristallins par suite de la pesanteur descendaient, mettaient à découvert la partie supérieure de la pupille et le malade voyait; mais s'il faisait le moindre mouvement des yeux et de la tête les cristallins venaient se replacer devant la pupille et l'obturer.

C'est ce qui faisait que, dans ses courses, notre malade était souvent forcé de s'arrêter pour permettre à ses cristallins de redescendre dans la partie la plus déclive. Quant à l'iridectomie faite par Giraud-Teulon, si elle ne servait pas à grand'chose comme je l'ai dit, c'est que le cristallin en raison de l'attache qu'il avait conservé en bas, et en vertu de son poids, se portait naturellement dans le sens de l'iridectomie et empêchait l'emploi de ce trou artificiel.

Les yeux ne présentaient aucune trace d'inflammation ni aucune modification pathologique appréciable du segment antérieur ou postérieur, si ce n'est celle du cristallin. Le malade étant bien déterminé à subir toute opération, je me décidai à lui faire l'extraction du cristallin luxé de l'œil droit. Je résolus de la pratiquer inférieure parce que là le cristallin offrait sa partie la moins mobile à cause de l'attache ligamenteuse qui persistait. Mais désireux de faire l'iridectomie pour mieux manœuvrer, je la fis dans une première séance le 16 avril 1888, et le 23 juin je procédai à l'extraction de la lentille. Le malade fut couché horizontalement et un peu sur le côté droit. Je fis une plaie large, intéressant les deux cinquièmes de la cornée. Tandis que l'humeur aqueuse s'écoulait, la lentille fit plusieurs mouvements d'oscillation, puis enfin en achevant mon lambeau elle se porta en dehors et en bas, de sorte que son bord interne émergeait immédiatement derrière le bord externe et inférieur de l'iris. Aussitôt, à l'aide d'une curette, ou plutôt d'une spatule large et plate, je pénétrai verticalement

dans l'intérieur du corps vitré de façon à dépasser d'un demi-centimètre environ le bord postérieur du cristallin; puis abaissant ma main je relevai ma spatule pour la porter contre le cristallin, et, en l'attirant légèrement à moi, ce dernier se trouva pris entre la cornée et mon instrument. Je continuai le mouvement commencé vers l'extérieur, et le cristallin glissant contre la cornée, maintenu toujours par ma spatule, sortait sans la moindre difficulté. Cette opération s'exécuta avec la plus grande rapidité et en grande partie, je le veux bien, grâce à l'accolement que j'avais obtenu de la lentille entre la cornée et mon instrument. Il y eut naturellement issue du corps vitré, mais peu considérable. Inutile de dire qne j'avais pris toutes les précautions antiseptiques possible. Je fis alors un pansement compressif et je laissai l'œil, le malade n'accusant aucune douleur, 10 jours sans le regarder. Le dixième jour je le trouvai en très bon état avec une pupille très nette, mais les bords de la plaie étaient saillants, et entre eux se trouvait une hernie du corps vitré qui empêchait leur cicatrisation. Le quinzième jour le même état persistant, je fis d'un coup de ciseau l'excision de ce bourrelet et la cicatrisation s'acheva régulièrement après trois semaines de compression.

Le 28 juillet après correction le malade avait une acuité de deux tiers.

Avant de prendre parti pour le procédé que j'employai, je recherchai ce qui avait été fait dans les cas semblables. J'avais lu la description du procédé d'Agnew qui, avant d'ouvrir la cornée, a fixé le cristallin dans le segment antérieur de l'œil, grâce à l'introduction d'une pique bivalve qu'il fait pénétrer en arrière de la région ciliaire; je connaissais le procédé dont le nom de l'auteur m'échappe et qui consiste, préalablement au lambeau cornéen, à crocheter le cristallin. Mais ces deux procédés me paraissaient dangereux; le premier parce qu'on intéresse une région où la moindre erreur d'un millimètre de distance met en jeu la vitalité de l'œil, et qu'ensuite il ne me semble guère facile de saisir ainsi le cristallin pour le maintenir sur la fourche. Le second ne me semblait pas davantage pratique, parce que, pour faire pénétrer le crochet, il faut une plaie de la cornée qui, si petite qu'elle soit, va permettre l'évacuation de l'humeur aqueuse, évacuation qui rendra ensuite fort problématique la possibilité de faire un lambeau convenable.

Si donc je me décidai à ouvrir l'œil comme s'il s'agissait d'enlever une cataracte ordinaire, si pour tout instrument je me servis de la curette modifiée, c'est-à-dire d'une spatule large et plate, c'est que j'avais vu mon maître, M. Galezowski, faire une plaie semblable et se servir de la curette ordinaire pour une cataracte

subluxée, cas qu'il a communiqué à la dernière réunion de la Société française d'ophtalmologie. C'est que j'avais souvenir qu'à une autre réunion de cette même société, en 1885, M. Abadie, au sujet d'une communication de M. Teillais, disait que le cristallin luxé que l'on voulait extraire, loin de fuir dans le fond de l'œil, avait une tendance à se porter vers la plaie, entraîné qu'il était par le courant liquide.

Il est incontestable que la méthode opératoire joue un rôle considérable en pareil cas et il est bien certain que, lorsqu'on aura simplifié le mode d'extraction, on n'hésitera pas à intervenir dans les cas de luxation. Il me semble qu'en faisant une plaie grande de la cornée pour que la sortie soit facile, en allant hardiment avec une curette large à la recherche de la lentille, on est exposé à bien moins d'accidents que par tout autre procédé. Je sais bien qu'on pourra objecter, comme le faisait M. Nicati à la session de la Société française de 1885, qu'on s'expose ainsi à l'issue du corps vitré. Il est certain qu'il me paraît difficile d'enlever un cristallin luxé sans faire sortir le corps vitré, d'autant plus qu'il a toujours, dans ces cas, subi un certain degré de liquéfaction. Le tout est de savoir si la quantité que l'on perd est préjudiciable. Dans le cas dont je viens de donner l'observation, cette issue a été sans la moindre conséquence.

D'ailleurs, on peut discuter sur le meilleur mode opératoire à prendre, et c'est pour cela que je me suis hasardé à demander l'opinion de la Société sur ce point.

Mais en étudiant le cas qui a fait l'objet de ce travail, il m'a semblé qu'après les progrès immenses accomplis par la chirurgie générale, après les méthodes précises d'antisepsie qui nous mettent à l'abri des suppurations, il ne devait plus nous être permis, en présence de cristallins luxés, de dire qu'il n'y avait rien à faire. Il ne devait plus nous être permis d'écrire, comme le faisait le Dr Dehenne dans un article paru dans l'*Union médicale*, à la date du 5 juillet 1885, qu'il ne fallait jamais toucher à un cristallin luxé postérieurement que quand les douleurs survenaient et alors il propose soit la sclérotomie, soit l'éloignement cristallinien de la zone dangereuse, pour terminer enfin par l'énucléation, car n'écartant pas le corps du délit, les phénomènes inflammatoires persisteront et c'est toujours à cette opération radicale qu'il faudra en venir.

Il me semble que c'est là de la chirurgie rétrograde que celle qui attend patiemment qu'un organe se perde pour l'enlever ensuite. Notre rôle, beaucoup plus conservateur, doit consister à préserver cet organe de la perte qui l'attend, et en l'espèce on ne peut la prévenir que par l'extraction du cristallin luxé. Nous

devons d'autant plus tendre à ce résultat que, dans la grande majorité des cas, la luxation est binoculaire et qu'un cristallin luxé finit presque toujours par provoquer des inflammations intra-oculaires.

M. Trousseau. — Je ne puis qu'approuver M. Despagnet quand il proclame la nécessité d'enlever les cristallins luxés et quand il repousse les différents procédés de fixation de l'organe déplacé.

Depuis quatre mois, j'ai pu réunir treize cas de luxation de cristallin et les bien étudier au point de vue du meilleur mode opératoire.

Voici celui que j'ai adopté :

Le malade est couché dans la position qui semble le mieux mettre son cristallin à la portée de l'opérateur, le plus souvent dans le décubitus dorsal sur le fauteuil employé par tous les oculistes. Il faut quelquefois opérer dans des positions bizarres, le malade la tête en bas ou sur le ventre, mais ceci est connu et répété partout.

L'œil bien nettoyé et cocaïnisé, je confie la paupière supérieure à un aide exercé et je fais la ponction et la contre-ponction *sans pince à fixer* appuyant seulement l'index gauche sur le globe en face du point de ponction pour empêcher l'œil de se dérober. Je pratique une petite incision d'un peu moins du tiers supérieur de la cornée, puis je fais l'iridectomie, saisissant alors moi-même la paupière supérieure de la main gauche, de la droite j'introduis dans l'œil l'anse fenêtrée de Taylor que je porte rapidement jusque dans le bord du cristallin. Puis, en toute hâte, j'applique celui-ci contre la face postérieure de la cornée et je l'attire au dehors.

Je pratique l'incision en haut, je domine ainsi le champ opératoire et je possède une plus grande facilité d'évolution, de plus, je puis très vite fermer la plaie en laissant revenir en place la paupière supérieure.

J'insiste sur la nécessité de supprimer toute pince à fixer et tout écarteur; la moindre pression prépare ou favorise l'issue du corps vitré qui me semble pouvoir être évitée par une petite incision dans laquelle on engage le cristallin avant l'arrivée du liquide; ainsi la plaie se trouve hermétiquement bouchée jusqu'à la sortie complète de la lentille. Elle est ensuite maintenue coaptée par la paupière qu'on laisse retomber. Je panse sans faire la toilette de l'œil, à moins de fragmentation du cristallin.

Sur les treize cas, l'issue du vitreum ne s'est produite que cinq fois et encore trois fois elle a été très peu abondante. Chez les huit autres malades cet accident n'a pas eu lieu.

L'absence de pression sur le globe et la rapidité d'exécution sont les conditions indispensables à la réussite de l'opération.

Je recommande l'iridectomie : 1° pour éviter le froissement et la contusion de l'iris au moment de l'introduction de l'anse et de la sortie du cristallin ; 2° pour rendre cet organe plus visible ; 3° pour prévenir les hernies de l'iris qui me paraissent sans elle devoir souvent se produire, la toilette de l'œil, la rentrée de la membrane irienne étant difficile à exécuter après la sortie du cristallin.

L'anse de Taylor, ce simple fil d'acier courbé qui ne tient aucune place dans l'œil et n'entraîne à sa suite aucune parcelle de corps vitré à cause de son extrême minceur, me semble admirablement appropriée à ce genre d'opération ; je la remplacerais parfois par une curette fenêtrée mais j'ai renoncé à me servir des instruments pleins et creux.

Mes opérés ont très bien guéri dans la limite du temps habituelle aux extractions ordinaires ; j'ai eu sur des individus déclarés inopérables des succès assez brillants pour m'engager à toujours tenter l'extraction des cristallins luxés.

Je ne puis passer sous silence le fait suivant : un individu était atteint à gauche d'ophtalmie sympathique, l'œil droit très irritable n'avait plus de perception lumineuse et était continuellement heurté par un cristallin très mobile, luxé en arrière. Avant de me décider à énucléer l'œil droit, j'essayai l'extraction de la lentille. L'opération réussit fort bien et l'ophtalmie sympathique guérit complètement.

En résumé, on devra toujours extraire un cristallin luxé et ne pas abriter sa timidité derrière des opérations soi-disant palliatives.

M. Gillet de Grandmont. — Je suis d'accord avec mes collègues sur la bénignité de l'extraction du cristallin luxé, quand on se soumet à toutes les conditions d'une asepsie parfaite ; mais je m'écarte de l'opinion de M. Trousseau qui conseille une petite plaie cornéenne ; le passage pour la sortie de la cataracte doit être d'autant plus large et libre que le corps vitré est plus diffluent et qu'on est obligé d'introduire un instrument pour l'extraction. Si mince que soit la curette fenêtrée, elle occupe un certain volume et, pour peu qu'elle presse sur l'une des lèvres de la plaie, elle provoque la sortie du vitreum diffluent dans la majeure partie des cas de luxation du cristallin. Je fais donc, comme M. Despagnet le recommande, une large incision, plus large même que celle qu'il indique ; de cette façon, j'ai très peu d'issue du corps vitré. Ce n'est pas que je considère cet accident comme grave lorsqu'il y a diffluence. J'ai rapporté ici deux cas dans lesquels j'ai remplacé avec avantage le liquide sorti par un autre aseptique qui permet au globe de reprendre immédiatement sa forme primitive.

M. de Wecker. **Greffe cornéenne. Présentation de malade.** —

L'intention que j'ai, en vous présentant le jeune opéré, n'est nullement de vous montrer un cas de réussite parfaite, au point de vue de la vision, mais bien de vous faire connaître un mode de pansement qui paraît pouvoir être utilisé pour la greffe oculaire en général.

Pour faciliter l'union des greffes cornéennes que de Hippel a surtout cultivées, ce confrère a donné le conseil d'enlever avec le trépan une rondelle cornéenne n'allant, comme épaisseur, que jusqu'à la membrane de Descemet et de déposer dans cette cavité la greffe animale. C'est évidemment un conseil fort sage de ne pas ouvrir l'œil et de ne pas transformer par l'écoulement partiel du contenu de l'œil sa surface sphérique en un plan ondulé et irrégulier. Mais malheureusement on greffe, en général, sur des yeux non atteints de simples leucomes, mais de destruction complète de la cornée, ainsi que de la membrane de Descemet, à la suite d'une vaste perforation.

Suit-on ici le même conseil de conserver la sphéricité du globe, en ne transpercant pas de part en part l'œil avec le trépan, mais en ne laissant du tissu cicatriciel que la couche la plus interne, celle qui correspond aux résidus de l'iris à la cicatrice, alors il arrive facilement, ce que vous pouvez constater chez mon opéré, que vous avez une greffe qui, ayant conservé une bonne transparence, vous laisse voir le tissu cicatriciel pigmenté et simule à s'y méprendre une pupille noire, mais qui, malheureusement pour la vue, se trouve obstruée totalement.

Dans le but de pouvoir pousser l'amincissement de la partie sur laquelle on doit greffer à son extrême limite et même au besoin de permettre d'ouvrir partiellement l'œil avant de greffer, je vous relate comment j'ai procédé ici.

Vous avez devant vous une pauvre victime de la coupable insouciance hospitalière, mêlant les malades atteints d'affections contagieuses avec les malades ordinaires. Enfant de cinq ans, il fut atteint d'une kératite pustuleuse, et placé dans une salle avec plusieurs enfants affectés du croup. Pris de conjonctivite diphtéritique double, je le vis peu de temps après avec une destruction complète des deux cornées et phtisie de l'œil gauche. Je conseillai aux parents d'attendre dix ans, pour pouvoir, sur le jeune malade devenu raisonnable, greffer avec infiniment plus de chances de succès, sur l'œil droit, dont la forme et la perception lumineues se prêtaient excellemment à l'opération.

Ce que je fis, les parents ayant tenu leurs promesses, c'est de choisir, parmi mes coques en verre très minces et transparentes, une, qui s'adaptait parfaitement au globe oculaire droit du jeune malade, sans permettre l'insinuation de bulles d'air. J'enlevai alors avec le trépan le plus volumineux une rondelle du tissu cicatriciel

au centre de l'ancienne cornée. J'amenais avec les pinces-ciseaux, autant que possible, le tissu noirâtre du fond, sans toutefois ouvrir l'œil et, après avoir placé la rondelle cornéenne correspondante du lapin, j'appliquai la coque en verre, qui s'ajustait merveilleusement en tenant exactement la greffe en place. Cette coque, dont on ne soupçonnerait par la présence, si l'on n'est pas prévenu, est restée depuis l'opération, c'est-à-dire depuis dix-huit jours sans occasionner la moindre gêne et sans provoquer la moindre sécrétion. Le bandeau compressif fut porté depuis l'opération.

A travers cette coque, on a pu, en ouvrant largement les paupières, se renseigner avec la plus grande facilité sur les différentes phases qu'a parcourues la prise de la greffe.

La greffe ayant montré par le liquide antiseptique une teinte opaline, au moment de son application, s'est complètement éclaircie le quatrième jour, laissant distinctement voir les parties sous-jacentes. Le deuxième jour, la vascularisation apparente a débuté; elle s'étend par des vaisseaux très serrés, comme vous pouvez vous en rendre compte, jusqu'à un millimètre sur le bord de la partie greffée, principalement dans la direction des muscles droits.

Je me propose, si la vision reste trop défectueuse à cause de la couche sous-jacente à la greffe, de l'enlever à nouveau, d'amincir encore davantage cette couche, et de remplacer la greffe animale par un disque de cornée humaine.

M. Gillet de Grandmont. — Il est juste de rapporter à Desmarres père la première application de coques de verre sur le globe de l'œil. Celles-ci étaient tantôt transparentes et permettaient de surveiller l'état du globe, tantôt opaques et mettaient l'œil à l'abri de la lumière. J'en possède encore quelques-unes faites sur les indications de mon maître. Je les ai souvent appliquées; mais rarement, je les ai vu supportées plus de vingt-quatre heures. M. de Wecker vient de nous démontrer qu'elles peuvent être gardées plus de deux semaines, ce qui tient, sans doute, à ce qu'elles ne touchent pas les culs-de-sac. Dans ces conditions, ces appareils pourront sans doute rendre de grands services à la thérapeutique oculaire.

M. de Wecker. — En réponse à la remarque de M. Gillet de Grandmont, je tiens à vous faire observer, Messieurs, que je n'ai pas le moins du monde eu l'intention de réclamer pour moi la priorité de l'usage des coques en verre mince et transparent, dont l'emploi remonte probablement même au delà du temps de Desmarres père. Ce que je revendique comme pouvant être utilisé, autant pour la greffe cornéenne que pour la greffe conjonctivale dans le symblopharon, etc., c'est l'interposition entre les paupières de pareilles coques en verre, ainsi que nous nous en servons depuis longtemps à notre clinique.

On reprend ensuite *la discussion sur la communication de* M. de WECKER intitulée : **Des inflammations traumatiques de l'œil.** M. GORECKI. — De la communication si vaste et si complexe de M. de Wecker, je ne veux retenir et discuter qu'une assertion qui me semble pouvoir être ainsi résumée : « Les traumatismes de l'œil ne sont pas plus graves dans une région que dans une autre, pourvu que l'on se mette à l'abri de l'infection microbienne pendant et après l'opération, ce qui du reste n'est pas toujours possible. Ou bien, en spécifiant davantage: « Les plaies du corps ciliaire n'ont de gravité que parce que, dans certaines circonstances, et en particulier dans les cas d'enclavement de l'iris, elles peuvent donner lieu à des cicatrices migratrices qui laissent pénétrer les germes du dehors. Dans l'opération de von Græfe, le danger consiste dans l'enclavement constant d'un petit lambeau irien servant plus tard de *porte d'entrée* aux microbes. »

Il m'est impossible de souscrire à ces conclusions.

Dans toute opération chirurgicale, qu'elle soit pratiquée sur l'œil ou ailleurs, on peut distinguer deux périodes bien distinctes donnant lieu à des accidents également très différents par leur nature et par leurs conséquences :

La première période, *opératoire*, la seconde que je nommerai tardive ou *cicatricielle*.

La période opératoire ne dure que quelques jours, à peine une semaine ou deux ; pendant sa durée, une antisepsie rigoureuse nous met pour ainsi dire à l'abri de tous les dangers. Si elle existait seule, l'assertion de M. de Wecker, « qu'il n'est pas plus dangereux de toucher au corps ciliaire qu'à la cornée », serait presque rigoureusement vraie ; la chirurgie peut actuellement tout se permettre, et ainsi que le faisait observer M. Abadie, les synoviales les plus étendues, le péritoine, cette terreur de nos devanciers, les bourses séreuses, les abcès froids, etc., tout cela peut être impunément taillé, réséqué, avec d'autant plus de désinvolture que l'antisepsie peut y être plus largement appliquée, ce qui cependant n'est pas tout à fait le cas pour l'œil.

Jadis cette période était de beaucoup la plus dangereuse, et en ce qui nous concerne, le grand mérite du procédé opératoire de von Græfe pour la cataracte a été justement d'en réduire la durée au minimum, grâce à la facilité de la réunion immédiate favorisée par la forme linéaire de l'incision.

Ce mérite a été reconnu même par ceux qui revendiquent l'honneur d'être revenus les premiers au procédé de Daviel.

Voici ce qu'écrivait à ce sujet notre honorable collègue le docteur Galezowski, *Traité des maladies des yeux*, 1872, page 441 :

« Le principal avantage de cette méthode est dû à la forme li-

néaire de la plaie, dont la réunion par première intention se fait sans difficulté. La suppuration totale de la cornée est ici une exception. L'excision de l'iris prévient d'une manière très heureuse les iritis et les irido-choroïdites, accidents si graves et si fréquents dans l'extraction à lambeau. Le phlegmon de l'œil ne se rencontre aussi que très rarement.

« Dans cette méthode, les hernies de l'iris sont très petites et cèdent très facilement ; dans l'extraction à lambeau, au contraire, elles sont dangereuses. »

Il est vrai que notre confrère, un peu plus bas, pages 886 et 887, reconnaît à ce procédé quelques inconvénients :

« La méthode d'extraction linéaire modifiée donne, comme on sait, des résultats très supérieurs à celle de l'extraction à lambeau, mais... l'incision trop périphérique constitue aussi un inconvénient... »

Indépendamment des accidents immédiats, sortie facile du corps vitré, etc., « la plaie étant très rapprochée du grand cercle artériel de l'iris, l'excision de cette dernière membrane donne lieu à une hémorragie des plus abondantes... quelquefois même elle laisse une prédisposition à des hémorragies consécutives. La plaie sclérotícale peut être suivie quelquefois d'une inflammation assez intense du cercle ciliaire pouvant se terminer par une irido-cyclite. »

Et notre confrère propose pour éviter ces inconvénients, non pas encore le retour à l'opération de Daviel, mais un procédé personnel exécuté au moyen d'un couteau coudé, avec iridectomie du côté externe. Notre confrère se montre à cette époque très partisan de l'iridectomie; ayant tenté une fois de ne pas la pratiquer, il eut une oblitération pupillaire et depuis, ajoute-t-il, « j'ai abandonné toute modification, et j'excise toujours l'iris ».

Ce n'est pas nous qui blâmerons notre savant confrère d'avoir cherché, on ne trouve qu'à cette condition, mais il n'en est pas moins acquis que le procédé de von Græfe était pour cette première période opératoire supérieur à l'extraction à lambeau et a sauvé bien des yeux que ce dernier eût laissé suppurer.

L'adoption des précautions antiseptiques est venu, pour ainsi dire, niveler les dangers de la période opératoire dans tous les procédés, sauf bien entendu en ce qui concerne les accidents *mécaniques* (issue du corps vitré, etc.), et l'on conçoit très bien que d'autres considérations aient prévalu alors et que l'on soit revenu, non au procédé primitif de Daviel, mais à quelque chose qui s'en rapproche : 1° par le lambeau cornéen, 2° par l'absence d'iridectomie.

Quelle que soit l'opération pratiquée, l'accident pour ainsi dire unique de cette première période c'est l'inflammation ou la suppu-

ration par suite de l'introduction de microbes pendant l'opération, par les instruments, les lames, etc., ou après l'opération pendant que la plaie est ouverte. Celle-ci une fois cicatrisée, cette période est terminée et les accidents qui peuvent survenir ont une marche tout autre et d'autres conséquences.

S'il y a *suppuration*, qu'elle commence par le lambeau cornéen ou par le corps ciliaire, c'est une question secondaire ; l'emplacement de la plaie a peu d'importance, tout au plus influe-t-il sur la rapidité de la marche des accidents et leur gravité définitive. Or, premier point important pour la distinction de la nature différente des accidents dans les deux périodes, lorsqu'il y a suppuration, c'est-à-dire *inflammation* à coup sûr et incontestablement *microbienne* de l'œil, il est très rare qu'il se déclare une ophtalmie sympathique du congénère.

Les accidents de la deuxième période tardive ou cicatricielle sont d'un tout autre ordre. D'abord il n'y a pas de *suppuration*, puis ils ne se produisent pas aussi facilement avec tous les procédés employés, on ne les observe guère que si le corps ciliaire ou son voisinage ont été touchés.

Les cicatrices du corps ciliaire, surtout celles qui sont compliquées d'interposition d'un lambeau quelconque, iris ou *capsule cristallinienne* (non résorbable), sont dangereuses par elles-mêmes par suite des tiraillements nerveux qu'elles produisent. Sans doute elles ne le sont pas toutes ni toujours, ni à bref délai, pas plus que n'est toujours dangereux un corps étranger enclavé en n'importe quel endroit du corps, ou une bride cicatricielle du péritoine ou de l'intestin. Mais lorsque ces cicatrices deviennent dangereuses après un temps plus ou moins long, je ne puis admettre que ce soit toujours par suite d'une nouvelle *invasion microbienne*, car l'œil se perd à la façon d'un œil atteint de synéchie postérieure totale.

Quand, à la suite soit d'un enclavement irien ou capsulaire, d'une synéchie postérieure totale *non précédée de traumatisme*, d'une dégénérescence calcaire de la choroïde, etc., nous voyons des douleurs ciliaires se déclarer, la vue se perdre, et l'autre œil menacé, ce n'est pas de l'extérieur que vient le mal, ce n'est pas à la pénétration de germes qu'est due la maladie, c'est à une véritable intoxication endogène par des produits toxiques sécrétés, sous l'influence d'une innervation troublée, par l'organisme lui-même. L'œil se perd alors et entraîne la perte de son congénère par un mécanisme et pour une cause très différents de ceux qui amènent sa perte lorsqu'elle a lieu dans la période opératoire. Dans les cas les plus graves et les plus rapides même, il n'y a pas de suppuration, mais sclérose et rétraction ; dans les cas plus bénins et à marche plus lente, on se rapproche des phénomènes de l'intoxication.

Au point de vue de l'époque de l'apparition des accidents, mêmes différences. Souvent, ils n'éclatent que bien des années après le trauma, à la suite d'une circonstance extérieure plus ou moins insignifiante; de même que nous voyons dans d'autres régions des cicatrices devenir douloureuses, occasionner des troubles réflexes, obliger à des résections nerveuses longtemps après la blessure primitive.

Le corps ciliaire est extrêmement complexe, les nerfs moteurs, sensibles et sécrétoires y sont nombreux ; il y a des muscles, des vaisseaux, des lymphatiques et l'on serait embarrassé de trouver dans l'économie un organe d'une structure aussi complexe. J'admets très bien que ce qui différencie l'opération de la cataracte de celle de l'iridectomie simple par exemple c'est, outre les enclavements de l'iris et de la capsule, la production d'un état sub-inflammatoire dû à l'introduction de quelques microbes, mais je ne puis rapporter à une cause unique des accidents si différents que nous observons dans les deux périodes, alors surtout que l'hypothèse de microbes latents doit être écartée.

Ce que je crois, c'est que ces accidents *tardifs* qui nous ont tous amenés à modifier l'emplacement de l'incision de von Græfe, sont produits par une réaction des cellules de l'organisme qui ont une existence *quasi-microbienne.* Ces cellules sécrètent des produits toxiques qui, charriés par les lymphatiques, peuvent même se transmettre à l'autre œil et y provoquer des accidents qui ont tant d'analogie avec les amblyopies toxiques.

De même qu'une simple section nerveuse, non compliquée d'inflammation ou d'interposition de corps étranger, n'est généralement pas suivie de névrome douloureux, de même l'iridectomie n'apporte en général que peu de troubles dans la nutrition du corps ciliaire. L'enclavement de la capsule au contraire, la sub-inflammation qui accompagne la résorption de la corticale, peut dans cette région occasionner une prédisposition à des désordres ne se produisant qu'à un intervalle parfois fort éloigné.

En résumé : grâce à l'antisepsie, même relative, de l'œil, toutes les régions de cet organe peuvent être soumises à une intervention chirurgicale; dans un grand nombre de cas celle-ci *peut* être absolument inoffensive et ne donner lieu à des complications ni immédiatement ni dans la suite.

En dehors de toute intervention microbienne extérieure, les plaies du corps ciliaire, surtout si elles sont compliquées d'enclavement ou si elles ont été le siège d'une sub-inflammation, présentent une gravité particulière en raison des accidents tardifs dont elles peuvent être suivies.

M. DE WECKER. — Lorsque la plaie est telle que l'iris soit pincé

dans l'entrebâillement il se produit des accidents qui sont indépendants de la constitution de l'individu.

M. Parinaud. — Je partage dans une très large mesure l'opinion de M. de Wecker sur le rôle des microbes dans l'inflammation en général et dans ces inflammations traumatiques en particulier, mais je ne saurais admettre la doctrine absolue qu'il défend et qu'il résume en ces mots : *Inflammation est synonime d'infection.* Il n'est même pas démontré, comme le croit M. de Wecker, qu'il n'y a « pas de suppuration sans infection ».

Des expériences dont le but précis est de déterminer si la suppuration peut se développer à l'abri du contact de l'air ont été faites par différents auteurs, et, en particulier, par Rosenbach qui fait autorité en la matière. De petits tubes septiques renfermant du mercure ou de l'huile de croton sont introduits dans le tissu cellulaire sous-cutané; on les brise quand la peau est cicatrisée. La suppuration se produit difficilement chez le lapin et le cobaye, mais elle est à peu près constante chez le chien.

Je rappellerai les expériences non moins démonstratives de Cornil et Ranvier sur l'inflammation, qui viennent d'être répétées avec toutes les précautions antiseptiques par M. Toupet. Elles consistent à injecter dans le péritoine une solution de nitrate d'argent au centième. On peut graduer l'intensité de l'inflammation par la quantité de solution injectée, et, au delà de six ou sept gouttes, la suppuration se produit.

Je pourrais même invoquer les expériences de Leber sur les corps étrangers intra-oculaires. Bien qu'elles aient été faites avec la préoccupation évidente de tout rapporter à l'infection microbienne, elles ont démontré que la suppuration peut, quelquefois, se produire sans infection.

L'antisepsie des plaies démontre que les agents antiseptiques, tels que l'acide phénique, qui empêchent la suppuration microbienne, peuvent développer une autre suppuration qui est bien due à leur action irritante, car elle disparaît dès qu'on supprime l'agent antiseptique. C'est un point sur lequel M. Championnière a insisté dans son traité sur l'antisepsie.

Sans doute les suppurations de ce genre diffèrent par certains caractères des suppurations microbiennes. Elles ont de la tendance à se localiser et à disparaître dès que la cause est supprimée, contrairement aux suppurations microbiennes qui ont de la tendance à la généralisation, ce qui constitue leur caractère infectieux. Cette différence de caractères est une nouvelle preuve de la différence d'origine. A ce point de vue, je vous citerai un cas de *panophtalmie spontanée* que j'ai observé récemment dont la terminaison exceptionnelle mérite d'être signalée.

Un malade que je soignais pour une sclérite légère mais tenace de l'œil gauche est pris, sans cause appréciable, d'accidents inflammatoires de l'œil droit qui ont débuté par des troubles du corps vitré et ont abouti rapidement à la production d'une panophtalmie caractérisée par un épanchement purulent qui remplit toute la chambre antérieure, un chémosis, une exophtalmie et un gonflement des paupières tels que j'ai cru, un instant, à une phlébite de la veine ophtalmique. J'ai pratiqué une kératotomie pour donner issue au pus et diminuer la tension qui était excessive et causait de violentes douleurs. Je considérais d'ailleurs l'œil comme perdu et je fis entrevoir la nécessité de l'inciser si les douleurs ne se calmaient pas. Contrairement à toute attente, le malade a guéri, et si aujourd'hui la vision est encore assez imparfaite, un certain degré de sclérose de la cornée en paraît être la principale cause.

Chez ce malade la cornée était parfaitement saine au début des accidents, il n'y a certainement pas eu d'infection ectogène. L'infection endogène était-elle en cause? Je l'ignore, mais ce qui est certain, c'est que l'évolution de l'affection offre un contraste frappant avec celle de la panophtalmie microbienne que nous connaissons. Je dois ajouter que la sclérite rebelle dont l'œil gauche était atteint depuis plus d'un an a spontanément disparu depuis les accidents de l'œil droit. — Si l'inflammation suppurative n'est pas nécessairement microbienne, à plus forte raison peut-on le soutenir pour les inflammations sans production de pus. Je ne fais que rappeler ici le rôle des agents chimiques, qu'ils viennent du dehors ou qu'ils viennent dans l'organisme sous forme de leucomaïnes, ou d'acide urique dont le mode d'action sur le développement de l'inflammation goutteuse vient d'être discuté au dernier congrès des médecins allemands; celui des corps étrangers qui, d'après les expériences de Hippolyte Martin, peuvent produire jusqu'à l'inflammation nodulaire tuberculeuse, qui ne diffère pas, histologiquement, de celle que détermine le bacille de Koch.

En ce qui concerne les inflammations traumatiques de l'œil, j'admets naturellement la nature infectieuse de l'inflammation qui se développe dans les premiers jours, après l'opération de la cataracte. Elle a une allure particulière et aboutit presque toujours à la panophtalmie. J'admets encore comme probable la nature infectieuse de certains accidents plus tardifs qui ont fait l'objet d'un récent travail de M. Abadie, mais je ne crois pas que les microbes soient les seuls agents d'inflammation. Je crois au rôle des *traumatismes*, à celui des *débris cristalliniens agissant comme corps étrangers*, sans parler de l'état général qui se manifeste moins souvent peut-être par une diathèse caractérisée que

par la faible résistance que certains individus opposent aux influences nuisibles.

Nier l'inflammation traumatique d'une manière absolue, comme le fait M. de Wecker, c'est nier l'évidence. Tout traumatisme qui détruit les tissus, toute opération qui amène une solution de continuité est nécessairement suivie d'une réaction inflammatoire qui tend à la réparation, même lorsque le traumatisme est sous-cutané, même lorsque l'opération est pratiquée avec une antisepsie rigoureuse. Quand l'opération est correcte et la coaptation parfaite, quand il y a réunion par première intention, l'inflammation est réduite au minimum, mais elle existe. Dans beaucoup de cas elle ne reste plus dans les limites qui conviennent strictement à la réparation. Si, en chirurgie générale, on peut dire avec apparence de raison : *Le traumatisme n'est rien, l'infection est tout*, c'est que les chirurgiens n'ont en vue que l'infection générale. Il leur importe peu qu'il y ait un excès de réaction inflammatoire, si elle n'est pas septique; dans certains cas ils recherchent même cet excès de réaction et le provoquent. Pour nous, la question est tout autre. Ce n'est pas la vie du malade que nous avons à défendre, c'est sa vision. Or la vision peut très bien être compromise par l'inflammation qui relève directement du traumatisme, si cette inflammation est exagérée par une plaie défectueuse, par l'issue du corps vitré, par la rétraction de masses corticales, par un mauvais état général.

Pour M. de Wecker les débris critalliniens ne sont une cause d'inflammation que parce qu'ils retiennent les germes venus du dehors et leur servent de milieu de culture. Je crois qu'ils agissent surtout comme corps étrangers et d'autant plus efficacement que l'œil se trouve déjà en état de réaction inflammatoire du fait du traumatisme. Les masses corticales sont en général bien tolérées quand elles proéminent dans la chambre antérieure et flottent dans l'humeur aqueuse et nous avons la preuve de leur inocuité, ainsi que le fait remarquer M. de Wecker, dans la discision de la cataracte des jeunes sujets.

Mais deux circonstances rendent les débris cristalliniens moins inoffensifs. Ils prédisposent à l'inflammation lorsqu'ils sont retenus derrière l'iris en contact immédiat avec la couche uvéale. A ce point de vue, l'ouverture périphérique de la capsule proposée par Knapp était parfaitement légitime, bien qu'elle exposât à la cataracte secondaire. C'est encore ce qui explique le rôle antiphlogistique de l'iridectomie qui facilite l'évacuation des masses corticales et favorise leur passage dans la chambre antérieure et leur immersion dans l'humeur aqueuse, quand elles n'ont pu être éléminées au moment de l'opération. D'après les théories de M. de Wecker,

l'iridectomie devrait au contraire exposer à l'inflammation, puisqu'elle ouvre une porte nouvelle à l'infection. Je dirai à cette occasion que je ne partage pas l'enthousiasme de M. Abadie et d'autres confrères sur les avantages des myotiques après l'opération sans iridectomie. L'ésérine est une faible ressource contre les enclavements de l'iris et elle expose à l'iritis. Ma première préoccupation, lorsque je n'ai pu éléminer complètement les masses corticales, est de maintenir la pupille dilatée.

Il y a une autre circonstance qui rend les débris du cristallin dangereux, c'est lorsqu'ils ne sont plus susceptibles d'être résorbés. Pourquoi la discision qui est inoffensive chez l'enfant devient-elle de plus en plus dangereuse à mesure que le sujet est plus avancé en âge? Les dépôts crétacés dans les cataractes anciennes exposent particulièrement à l'inflammation, s'ils ne s'enkystent pas dans la capsule. J'ai opéré il y a quelque temps une cataracte semblable. Deux petits fragments microscopiques, mais bien visibles à cause de leur couleur blanche, restèrent sur la face antérieure de l'iris, sans qu'il m'ait été possible de les retirer. La cicatrisation s'est faite régulièrement, mais vers le dixième jour s'est développée une irido-choroïdite à marche lente, qui, sans suppuration, a abouti à l'atrophie de l'œil, comme dans les cas de corps étrangers intra-oculaires. Incontestablement les fragments crétacés ont agi comme corps étrangers, en constituant un foyer d'irritation locale. Alors même que l'on me démontrerait que dans une inflammation de ce genre il y a des microbes, cela ne changerait rien à ma manière de voir sur la signification clinique du fait, sur le rôle du corps étranger comme agent physique d'inflammation.

Je n'insiste pas sur la cause de la gravité des plaies de la région ciliaire, puisque M. Despagnet et M. Gorecki ont discuté ce point de la question. Je ne demanderais pas mieux que d'accepter la théorie originale de M. de Wecker sur les cicatrices à migration pour expliquer certains faits dont la pathogénie reste obscure, mais une théorie aussi nouvelle et aussi importante demande à être établie sur des faits positifs et je ne trouve pas que la discussion sur les procédés opératoires de la cataracte fournisse des preuves suffisantes.

Au résumé je ne conteste nullement l'immense portée des découvertes de la microbiologie, mais je ne vois pas qu'elles aient transformé aussi radicalement qu'on paraît le croire la doctrine de l'inflammation.

Le rôle des cellules fixes, brillamment exposé par Virchow, celui des cellules migratrices mis en lumière par Conheim, continuent à être la base de tout processus inflammatoire. Maintenant comme autrefois ces modifications se produisent sous des influences phy-

siques ou chimiques. Il faut y joindre les influences microbiennes dont le rôle est évidemment prépondérant mais non pas exclusif. Le caractère des inflammations microbiennes est la tendance à la diffusion, grâce à la multiplication des micro-organismes, tandis que les inflammations d'ordre purement physique et chimique ont de la tendance à se localiser. Mais les microbes ne paraissent pas développer l'inflammation par un processus spécial. On tend à admettre qu'ils provoquent les réactions cellulaires par les substances qu'ils sécrètent et par action chimique.

La doctrine exclusive de M. de Wecker ne constitue pas seulement une erreur, elle peut devenir un danger en faussant la notion clinique des faits, en poussant à faire de l'antisepsie à outrance en ophtalmologie. Faisons de l'antisepsie, mais évitons d'irriter l'œil outre mesure. Si les actions physiques et chimiques n'ont aucune influence sur l'inflammation, pourquoi, après quelques tentatives, avons-nous renoncé à l'antisepsie rigoureuse qui, en chirurgie générale, donne de si brillants résultats? Pourquoi n'employons-nous pas l'acide phénique, le bichlorure aux doses où ils sont réellement efficaces? Pourquoi renoncer à l'antisepsie intra-oculaire si bien justifiée par ce rôle que M. de Wecker prête aux masses corticales?

C'est que les faits finissent toujours par avoir raison des théories et celle de M. de Wecker se trouve encore en contradiction avec l'observation clinique.

M. Meyer. — Dans sa réponse à M. de Wecker, notre confrère M. Parinaud a déjà rappelé les expériences par lesquelles on a pu produire des inflammations et même des suppurations aseptiques. En y ajoutant l'observation journalière d'inflammations violentes de l'œil produites par des substances chimiques, les caustiques par exemple, qui certes n'introduisent pas de micro-organismes dans le sac conjonctival, il ne me paraît pas nécessaire d'insister encore pour démontrer que les lois de la logique invoquées par M. de Wecker ne sont pas suffisantes pour établir sa première proposition : « Inflammation est synonyme d'infection. » Exprimée de cette façon, cette affirmation du rôle assurément capital de l'infection dans les affections inflammatoires paraît trop exclusive et fait trop bon marché d'autres facteurs qui ne sont pas négligeables, à savoir : le *terrain* et le *traumatisme*.

Je désire donc examiner tout de suite la valeur de la seconde proposition d'après laquelle, dans la genèse des inflammations traumatiques, le traumatisme en lui-même ne joue aucun rôle, tandis que l'infection est tout. J'espère démontrer l'exagération et l'erreur de cette idée en suivant pas à pas le raisonnement sur lequel elle s'appuie. « Le traumatisme le plus brutal, dit M. de Wecker,

peut être infligé à l'œil sans entraîner la moindre réaction inflammatoire. L'abaissement du cristallin, par exemple, est assurément le traumatisme le plus violent que l'on puisse infliger à l'œil, mais comme il a lieu sans contamination, car l'instrument inclinateur se dépouille dans la sclérotique de ses impuretés, il n'est pas suivi d'inflammation, les phénomènes glaucomateux ne pouvant pas compter comme tels. »

Bien peu d'entre nous, Messieurs, ont été contemporains de l'époque où l'abaissement du cristallin s'exerçait encore couramment; il faut donc consulter les auteurs anciens. J'ai pris la peine de relire à ce sujet Rosas, Wenzel, Mackenzie, Ruete, Arlt et il n'y en a pas un qui ne signale comme conséquences de cette opération les inflammations plastiques des membranes internes, l'iritis, l'occlusion de la pupille, les infiltrations du corps vitré, même l'hypopion et la panophtalmie, survenus moins souvent immédiatement après l'opération, que bien plus tard. Comme résultat final, la moitié à peu près des yeux opérés par abaissement était perdue. Il me semble que, si le traumatisme était brutal, la réponse de l'œil ne l'est pas moins, et il est inexact de dire que cette opération ne produisait pas de véritable inflammation.

En second lieu, M. de Wecker rappelle l'innocuité de l'iridectomie dans la grande majorité des cas, et ajoute que nous n'observons après cette opération une réaction inflammatoire immédiate que lorsque nous introduisons des germes dans l'œil. Étant donné la rareté réelle après l'iridectomie, nous en conclurions, vous et moi, que dans cette opération l'infection de l'œil ne se produit que très exceptionnellement. Pas du tout, affirme M. de Wecker. « A moins d'opérer à des altitudes très élevées ou en pleine mer, de tracer avec le galvano-cautère un sillon que devront suivre les instruments, etc., etc., on n'arrivera guère à faire une opération aseptique. »

« Tout œil opéré dans des conditions ordinaires est donc contaminé. » — Et pour expliquer le fait que cette contamination constante de l'œil par l'iridectomie ne produit cependant presque jamais d'inflammation, M. de Wecker allègue l'hypothèse que ces germes déposés par nous dans la chambre antérieure ne peuvent pas évoluer parce qu'ils se trouvent dans un espace garni de toutes parts de membranes vitreuses et traversé par le grand courant [illegible]cier de l'œil qui entraîne ces germes au dehors. On se [illegible]de alors comment l'introduction expérimentale de germes [illegible] chambre antérieure d'un lapin ne jouit pas de la même [illegible]ité; ils y trouvent le même espace garni, le même courant [illegible]t; et cependant, si M. de Wecker avait voulu éprouver [illegible]ude de son hypothèse par quelques expériences de ce genre,

il reconnaîtrait bien vite que les choses ne se passent pas en réalité comme il les imagine.

Cette même hypothèse, purement spéculative, fournit cependant à son auteur « la raison pour laquelle les opérations d'iridectomie se comportent d'une façon si différente comparativement à celles de la cataracte. C'est que, dans ces dernières, les germes sont introduits dans la substance propre du cristallin où ils trouvent des éléments de culture et échappent au courant nourricier de l'œil ».

M. de Wecker, ni personne d'autre, autant que je sache, n'a fait jusqu'ici des expériences sur les propriétés de culture de la substance cristallinienne; mais ce que l'observation journalière a démontré, c'est que les suppurations infectieuses après l'extraction de la cataracte ne débutent pas dans les éléments du cristallin, mais dans la plaie cornéenne, pour se répandre dans cette membrane et dans la chambre antérieure avant d'éclore derrière l'iris. C'est donc la cornée qui est le premier siège de l'infection et nullement la substance cristallinienne laissée dans l'œil. S'il y a une opération dans laquelle cette substance reste en grande quantité dans l'œil, c'est bien la discision de la cataracte; et quoiqu'il ne soit encore venu à l'idée d'aucun opérateur de mettre à exécution les exigences d'asepsie complète formulées par M. de Wecker, à savoir : la cautérisation galvanique préalable du point de pénétration dans la cornée, nous n'y rencontrons pas d'inflammation simple ou purulente, à la condition de mettre l'iris par une mydriase prudente à l'abri de la pression exercée par les matières cristalliniennes gonflées. Cette opinion généralement admise, et dont chacun de nous a pu vérifier le bien fondé maintes et maintes fois, n'est plus du goût de M. de Wecker parce qu'elle ne vient pas à l'appui de ses idées momentanées. D'après lui, il ne faut plus d'instillations malencontreuses d'atropine, car elles ralentissent le courant excréteur de l'œil et sont inutiles; encore d'après lui la pression exercée sur l'iris et la gêne des mouvements pupillaires qui en résulte, les tiraillements de l'iris et du corps ciliaire sont choses inoffensives auxquelles on attribue à tort les accidents qui surviennent.

Je suis cependant bien certain que, lorsqu'il voit un de ses malades opérés par discision menacé d'inflammation produite par le gonflement de la cataracte, c'est à l'aide de quelques gouttes d'atropine qu'il essaiera d'abord de débarrasser l'iris de cette gêne malencontreuse, et sera heureux d'un bon résultat, en jetant par-dessus bord ses allégations hypothétiques en sens contraire.

Faut-il donc rappeler aussi que, dans les opérations de cataracte

secondaire, par exemple, ce que nous craignons le plus et à juste titre, c'est le tiraillement de l'iris et du corps ciliaire? Lorsque ces cataractes sont libres de toute adhérence, nous en pratiquons l'extraction bien volontiers; mais lorsque, dans le courant de l'opération, nous nous apercevons que par l'extraction nous exposons l'iris ou le corps ciliaire à de forts tiraillements, nous changeons de procédé, retirant l'instrument dont nous voulions nous servir, en introduisant d'autres plutôt que d'exercer une vulnération, un traumatisme exagéré de ces membranes.

C'est que si nous admettons avec M. de Wecker, ce que personne d'ailleurs ne conteste, que les germes infectieux sont un facteur capital des suppurations et inflammations traumatiques, *nous nions absolument que leur présence suffit pour les provoquer.* Il existe, en effet, une résistance des tissus, de l'organe et de l'organisme contre leur action nuisible, et ils seront vainqueurs ou vaincus suivant la force de résistance du terrain contre leur qualité ou leur quantité. Si la vitalité du terrain est assez grande pour vaincre leur action, nous n'aurons ni suppuration ni inflammation dangereuses. C'est dans ce sens, complètement négligé dans les allégations de M. de Wecker, que le traumatisme joue un rôle considérable parce qu'il diminue plus ou moins, selon son intensité, la résistance de l'organe contre l'évolution destructive des micro-organismes. Il serait éminemment dangereux d'oublier ce fait en admettant avec M. de Wecker que le traumatisme ne joue aucun rôle dans les inflammations, et j'opposerais à sa proposition la suivante qui me paraît plus claire, plus complète et plus vraie : *Le traumatisme en lui-même favorise l'action nuisible des germes lorsqu'il diminue la vitalité du terrain et sa force de résistance à leur évolution. Par conséqnent il faut réduire la vulnération traumatique au minimum compatible avec le but de toute opération.*

Dans la seconde partie de sa communication, M. de Wecker cherche à étendre au *genre* des plaies et surtout à leur *emplacement* la plus grande importance dans la production des iritis et irido-choroïdites qui surviennent soit immédiatement, soit après un certain laps de temps.

Il est généralement admis, et j'ai déjà rappelé à ce sujet l'opinion formelle émise par de Græfe en 1869, que les cicatrices avec enclavement de l'iris doivent être considérées comme très pernicieuses pour l'avenir de l'œil. Suivant M. de Wecker, le danger de ces cicatrices provient de la facilité avec laquelle elles donnent accès aux germes infectieux et il propose de les appeler « cicatrices à migrations ».

D'après lui, cette cicatrisation nerveuse est inévitable lorsqu'on

pratique une incision dans l'angle iridien, surtout avec la moindre exagération de la pression intra-oculaire. Mais que devient alors l'opération du glaucome pratiquée toujours dans ces conditions, et qui cependant donne lieu à une excellente cicatrice, facilitant le grand courant nourricier de l'œil qui tout à l'heure devait entraîner tous les germes au dehors?

Suivant le désir de M. de Wecker et les besoins de son argumentation, la même cicatrice produite dans les mêmes conditions devient donc tantôt une cicatrice bienfaisante, « cicatrice à filtration » rejetant tous les germes de l'œil, tantôt « une cicatrice à migration » ramenant ces germes destructifs dans l'œil.

Il pourrait répondre peut-être que les deux courants peuvent s'établir alternativement, que l'un n'empêche pas l'autre, mais cette manière de voir serait contraire à toutes les idées physiologiques admises, et il faudrait encore expliquer pourquoi les iridectomies après le glaucome ne sont pas suivies tôt ou tard d'iritis et d'irido-choroïdites bien qu'elles laissent, d'après M. de Wecker, une porte indéfiniment ouverte à l'immigration des germes infectieux qui ne manquent pas dans le sac conjonctival.

Il y aurait bien une autre explication pour le danger que présentent réellement ces cicatrices avec enclavement de l'iris : c'est qu'elles maintiennent un trouble fonctionnel ou nutritif de l'œil qui fait de cet organe un *locus minoris resistentiæ*. Or, il est prouvé par les expériences célèbres de Chauveau à l'occasion du bistournage par la production expérimentale de l'ostéomyélite aiguë et de l'endocardite ulcéreuse que les germes lancés dans la circulation se localisent aux endroits qui par une lésion préalable se trouvent frappés d'une certaine déchéance des tissus ou d'infériorité vitale. M. *Sattler* dit fort justement que les bactéries mêmes de la suppuration, lorsqu'elles sont introduites en petit nombre n'importe où dans la circulation, n'y produiront pas d'effet et seront bientôt éliminées. Mais qu'il se trouve dans l'œil, à la suite d'un traumatisme ou d'une opération antérieure, un trouble de circulation locale ou une altération quelconque, les bactéries y trouveront une occasion pour évoluer et amener un processus morbide. Cette infection appelée endogène par *Leber*, et qui est admise par tous ceux qui se sont occupés de ces questions, paraît gêner M. de Wecker. Il la déclare un facteur négligeable dans les ophtalmies traumatiques « immédiates et médiates »; il déclare « nul le rôle des manifestations diathésiques » qu'il assimile à celles de l'infection endogène, pour faire place à sa fameuse cicatrice à migration.

De Wecker. — Elle n'est pas encore fameuse.

Meyer. — Mais elle le deviendra assurément si on ne prouve pas, dès son apparition, qu'elle n'a aucune base clinique ou expérimen-

tale, tandis que nous pouvons expliquer autrement mieux, et avec toutes les données de la science admises, les dangers des cicatrices avec enclavement de l'iris. On comprend fort bien que M. de Wecker veuille faire abstraction dans ses raisonnements de la pénétration des corps étrangers colporteurs de germes, car il pourrait difficilement expliquer les tentatives d'extraire ces corps étrangers, même lorsqu'on ne peut certainement plus espérer de retirer avec eux les germes qu'ils ont déposés dans l'œil, et on risque même d'en introduire de nouveau par notre intervention. C'est qu'en réalité nous tenons à débarrasser quand même l'œil de tout corps étranger dont la présence est une source de troubles trophiques et fait de l'œil lésé un *locus minoris resistentiæ* dont nous redoutons la force d'attraction pour les micro-organismes du corps tout entier. D'ailleurs les assertions de M. de Wecker paraissent surtout produites pour le conduire à un autre but : celui d'introduire une nouvelle polémique contre l'opération de Græfe. On se demande vraiment pourquoi M. de Wecker persiste à reprocher à cette opération l'emplacement périphérique de l'incision, lorsqu'il est avéré que de Græfe lui-même, dans les dernières années, et tous les opérateurs après lui ont pratiqué la section dans le limbe cornéen exactement au même endroit où l'on place actuellement la section d'un lambeau plus grand. En toute justice, M. de Wecker reconnaît en faveur de l'opération de Græfe que, « incontestablement, elle parvint à réduire de moitié le nombre des suppurations, comparativement à ce qu'avaient donné les grands lambeaux cornéens », et cela avant l'emploi des méthodes antiseptiques et de la cocaïne, mais il s'empresse d'ajouter que « ceux qu'on avait ainsi sauvés étaient largement remplacés par des pertes dues aux iridochoroïdites chroniques ». M. de Wecker serait assurément étonné lui-même si je mettais en face de cette affirmation les chiffres statistiques de ses succès publiés par lui lorsqu'il pratiquait l'opération de Græfe. Qu'il me soit permis cependant de lui rappeler qu'il y a quelques années seulement (*l'Extraction simple*, 1885), il a écrit lui-même (p. 11) : « De fait on reconnaît que chez les anciens, il se perdait par suppuration 10 p. 100 d'yeux, mais il est aussi connu que 10 autres cas sur 100 devaient être classés comme non-succès, par suite d'irido-choroïdite avec phtisie consécutive plus ou moins prompte et d'un degré variable. » Et sur la même page : « De nos jours, quel que soit l'opérateur (à peu d'exceptions malheureuses près), les suppurations se sont réduites à 5 p. 100 et les pertes par phtisie progressive à 5 autres cas sur 100. Il a donc été réalisé un réel progrès, auquel personne ne voudrait renoncer en se laissant aller à un retour pur et simple à l'extraction à grand lambeau sans iridectomie. »

Comment concilier ces affirmations avec les arguments que M. de Wecker introduit aujourd'hui dans sa communication ?

Il y a un autre argument que M. de Wecker ne cesse de reproduire contre l'opération de Græfe, c'est « l'apparition des ophtalmies sympathiques » que « jamais on ne voit figurer » (*Extraction simple*, p. 11) parmi les suites de l'extraction à lambeau. Or une des premières communications sur l'ophtalmie sympathique qui était alors de connaissance toute récente est celle faite par *Critchett* en 1863 à la Société de Heidelberg ; elle renferme cinq observations de cette maladie funeste dont *deux cas d'ophtalmie sympathique survenus après l'extraction à lambeau* (*Ann. d'ocul.*, 1864, p. 234).

Cette opération ayant été complètement abandonnée peu de temps après, il est très naturel que l'on ne pouvait plus observer l'ophtalmie sympathique à sa suite pas plus qu'on ne peut s'attendre à la trouver signalée par *Daviel*, *Wenzel*, *Beer*, *Sichel* et *Desmarres* (*Extraction simple*, p. 11), que M. de Wecker cite comme témoins. Il aurait peut-être pu se rappeler que du temps de ces illustres devanciers l'ophtalmie sympathique n'était pas encore connue, bien qu'elle dût exister à la suite de pénétrations de corps étrangers dans l'œil, etc., aussi bien que de notre temps. Ce n'est pas la seule légende que l'on introduit dans l'histoire de l'extraction ; il y en a une autre au sujet des examens anatomiques pratiqués par M. *Otto Becker* sur des yeux opérés par extraction et dans lesquels il avait constaté presque constamment un enclavement ou une adhérence de l'iris près des angles de la plaie. M. de Wecker interprète ces faits absolument exacts comme s'ils ne se rapportaient qu'à l'extraction avec iridectomie, tandis qu'en réalité ils se rapportent aussi bien aux yeux opérés par extraction sans iridectomie, et si le nombre de ces derniers est bien moins grand parmi ceux soumis à l'examen de Becker, c'est qu'à l'époque de cet examen on n'opérait presque pas sans iridectomie. M. Becker a déjà fait cette objection à M. de Wecker au dernier congrès international, en ajoutant que « ses examens anatomiques ne permettent pas d'en tirer un conclusion en faveur de l'opération sans iridectomie » (Compte rendu, p. 176) ; et je me permets de ramener les faits à leur juste valeur pour qu'il ne soit plus permis de se servir de ces argumentations afin de combattre l'iridectomie dans l'extraction de la cataracte. A mon avis, elle avait sa raison d'être lorsqu'on pratiquait des sections qui ne permettaient pas une sortie facile et complète de la cataracte sans élargissement de la pupille. Aujourd'hui que, grâce aux méthodes antiseptiques et à l'emploi de la cocaïne, nous n'avons plus à proscrire des incisions plus grandes, il est certain que nous pouvons conserver la pupille ronde dans un

très grand nombre de cas sans nous exposer au prolapsus consécutif de l'iris. Toutes nos recherches doivent tendre à pouvoir déterminer d'avance les cas où ce prolapsus inévitable impose encore la combinaison de l'extraction avec l'iridectomie, car quoi qu'on en dise ces enclavements de l'iris constituent un danger permanent pour l'œil, puis qu'ils se trouvent à la périphérie de la cornée ou dans une région encore plus voisine du corps ciliaire.

Je ne puis donc que m'associer à M. de Wecker lorsqu'il appelle notre attention sur la nécessité d'éviter ces cicatrices pernicieuses, bien que je ne puisse accepter l'hypothèse de la « cicatrice à migration » tant qu'elle ne s'appuiera pas sur des bases scientifiques plus solides. Pour résumer mon argumentation à ce sujet, j'opposerai à la dernière proposition de M. de Wecker cette autre :

Tout traumatisme qui, même après sa guérison, maintient un trouble fonctionnel ou trophique dans une partie de l'œil expose cet organe à des inflammations et des suppurations ultérieures par la diminution de la vitalité de l'organe et de sa résistance aux influences infectieuses endogènes.

Au cours de la séance MM. Terson (de Toulouse), Motais (d'Angers) et Chibret (de Clermond-Ferrand) ont été nommés membres correspondants à l'unanimité des suffrages.

La séance est levée.

BIBLIOGRAPHIE

ET REVUE DES JOURNAUX

De l'inégalité d'accommodation des deux yeux chez les individus normaux et chez les anisométropes. *Ueber ungleiche Accommodation bei Gesunden und Anisometropen*, par le Dr Fick, de Zurich (*Archiv für Augenheilkunde*, t. XIX, fasc. 2, oct. 1888). — L'auteur a repris les recherches faites par Hering, Donders, Rumpf sur ce sujet au moyen d'essais par le stéréoscope. Il arrive à des contusions différentes de celles de ces auteurs et trouve que l'accommodation des deux yeux peut être inégale surtout quand l'intérêt de la vision distincte l'exige.

Dr Boucher.

Compte rendu d'une série de cinq cents énucléations successives de l'œil. *Bericht ueber eine Serie von* 500 *successiven Enucleationen des Augapfels*, par le Dr D'Oench, de New-York (*Archiv für Augenheilkunde*, t. XIX, fasc. 2, octobre 1888).

— Cette statistique comprend les opérations exécutées par Knapp à Heidelberg et à New-York. Nous y relevons comme étiologie des lésions ayant nécessité l'énucléation, d'abord les traumatismes, puis les tumeurs qui forment la grande majorité. Le reste des opérations a été pratiqué à la suite de cyclite, de phtisie de l'œil, de staphylome, de glaucome. Le procédé employé a été celui de Bonnet (de Lyon); le plus souvent la suture de la conjonctive n'a pas été faite.

Les complications à la suite de l'opération ont été rares et furent l'œdème des paupières et de la conjonctive, une suppuration profuse des abcès et l'hémorragie secondaire.

Presque toujours la guérison se fit d'une manière très *simple*. La panophtalmie n'est pas une contre-indication. Les accidents sympathiques sont enrayés quand ils ne consistent qu'en photophobie, larmoiement, douleur et injection de l'œil. Quand ils sont plus graves, les résultats obtenus sont variables.

L'antiseptie rigoureuse n'a été appliquée que depuis un an.

Dr Boucher.

Compte rendu de cent opérations de cataracte. *Bericht ueber* 100 *Staaroperationen*, par le Dr Belt de New-York, traduction du Dr Weiland (*Archiv für Augenheilkunde*, t. XIX, fasc. 2, octobre 1888). — Cette statistique provient de l'hôpital presbytérien de la Charité à New-York. Il y eut 83 résultats bons, 7 améliorations de l'acuité, 5 opérations sans amélioration de la vision et 5 pertes de l'œil.

Ce qui la rend intéressante c'est que les malades furent traités sans pansement occlusif. Le pansement consista en l'application d'une bandelette de taffetas gommé long de 1 pouce 1/2 large, de 1 pouce appliqué sur les paupières de façon à laisser libre l'angle interne. L'œil non opéré était laissé libre, mais avec la recommandation de s'en servir le moins possible. Ce pansement fut enlevé en moyenne le 5e jour, quelquefois le 3e et 4e jour. Les malades étaient libres de rester assis ou couchés dans leur lit. La chambre où ils étaient était maintenue en demi-obscurité au moyen de rideaux bleus; quand on a enlevé le pansement, on rendait progressivement la lumière à la pièce et, le 14e jour, ils supportaient le plein jour et pouvaient s'en aller.

Dr Boucher.

De la perception des couleurs et du daltonisme. *Ueber Farbenempfindung. und Farbenstörungen*, par le Dr Kniesd, de Fribourg-en-B. (*Archiv für Augenheilkunde*, t. XIX, fasc. 3, décembre 1888). — Dans deux articles publiés dans les tomes XVII

et XVIII des *Archives*, l'auteur a exposé ses recherches sur la perception des couleurs et le daltonisme, et exposé la théorie qu'il admet. Ce troisième travail complète certains points des deux précédents, et étudie l'application de la théorie aux expériences faites par Weber (de Zurich) sur l'émission lumineuse des corps solides ou incandescents.

Dr Boucher.

Un cas de colobome de la choroïde du côté nasal. *Ein Fall von choroidal Colobom nach der Nasenseite*, par le Dr Weiland, de New-York (*Archiv für Augenheilkunde*, t. XIX, fasc. 3, décembre 1888). — Description accompagnée d'une belle planche chromo-lithographiée. Ce colobome est surtout remarquable comme le signalent les auteurs par sa situation à la partie interne.

Dr Boucher.

Observation d'hémorragie intra-oculaire et de paralysie de l'iris à la suite d'une chute en arrière sur l'occiput. *Ein Fall von Intraocularblutung and Sphincterlähmung durch Fall auf das Hinterhaupt*, par le Dr Schapringer, de New-York (*Archiv für Augenheilkunde*, t. XIX, fasc. 9, décembre 1888). — Une femme de 37 ans, épuisée par treize couches rapprochées, eut une syncope et tomba en arrière, la tête portant violemment contre terre. Quelques jours après, elle présentait de l'enflure des deux paupières qui ne pouvaient s'ouvrir qu'avec peine, du larmoiement, de la congestion de la conjonctive avec sécrétion de mucopus. Dans l'œil droit, l'iris était contracté, mais mobile; à gauche, la chambre antérieure était trouble, il existait un petit hyphéma. La pupille élargie était immobile, un peu irrégulière et ovale. Le cristallin n'était pas lésé, mais il existait dans la chambre postérieure un épanchement sanguin qui masquait le fond de l'œil.

L'auteur admet qu'il s'est produit une hémorragie par déchirure minime de l'iris, bien qu'aucune rupture de cette membrane ne fût visible, déterminée par le contre-coup, à la suite de la chute. Il appelle l'attention des spécialistes et des chirurgiens sur la possibilité de cet accident dont il voudrait voir rechercher l'existence dans les commotions cérébrales, afin de pouvoir en déterminer la fréquence.

Dr Boucher.

Des terminaisons nerveuses dans la cornée. *Die Nervenendigungen in der Hornhaut*, par le Dr E. Brand, de Leipheim (*Archiv für Augenheilkunde*, t. XIX, fasc. 9, décembre 1888). — Depuis que Conheim a fait connaître la possibilité de colorer le

tissu nerveux de la cornée à l'aide du chlorure d'or, tous les histologistes se sont mis à peu près d'accord sur le trajet des nerfs dans la cornée. Mais où leurs dissidences commencent, c'est quand ils arrivent à la description des terminaisons nerveuses. L'auteur a repris ces études avec de nouvelles méthodes de coloration qui mettent à l'abri des erreurs attachées à l'emploi simple du chlorure d'or, et conclut que les nerfs sont terminés par les filets décrits comme perforants, surmontés d'organes terminaux renflés, la plupart du temps simples, quelquefois se divisant en plusieurs ramuscules. Des planches permettent de suivre la description.

Dr Boucher.

Le glycogène dans la conjonctive et la cornée des yeux pathologiques. *Glycogen in der Conjonctiva und Cornea pathologische Augen*, par le Dr Schiele, de Berne (*Archiv für Augenheilkunde*, t. XIX, fasc. 3, décembre 1888). — L'auteur s'est demandé si l'amyloïde décrit souvent dans les altérations pathologiques ne serait pas au contraire le glycogène. Il donne le résultat de ses recherches sur l'existence ou l'absence de cette substance dans les muqueuses normales et pathologiques et les caractères auxquels on les reconnaît. Il en admet la présence dans les épithéliums de l'œil chaque fois qu'il se fait une prolifération active, comme dans le catarrhe printanier, le staphylome scléro-cornéen, la cancroïde. Des planches représentent les préparations micrographiques.

Dr Boucher.

Deux cas de nystagmus vertical. *Zwei Fälle von verticalem Nystagmus*, par le Dr Oench, de New-York (*Archiv für Augenheilkunde*, t. XIX, fasc. 3, décembre 1888). — L'auteur relate deux observations de cette forme rare de nystagmus. Ce qui en fait l'intérêt, c'est qu'au premier aspect il paraissait monoculaire; mais en examinant à l'ophtalmoscope on pouvait se convaincre que dans les deux cas le second œil était aussi atteint, très légèrement il est vrai, mais assez pour permettre de percevoir pendant l'examen une oscillation des vaisseaux rétiniens.

Dr Boucher.

Hémianopsie corticale avec dégénérescence secondaire du nerf optique. *Corticale Hemianopsie mit secondärer Opticus Degeneration*, par le prof. Schmidt Rimpler, de Marbourg (*Archiv für Augenheilkunde*, t. XIX, fasc. 3, décembre 1888). Ce travail donne les résultats de l'autopsie d'un malade observé pendant cinq ans.

En 1882, le sujet, âgé de 33 ans, reçut un coup de bêche sur la tête et entra dans le service de Roser. Il y fut traité pour une fracture comminutive du pariétal droit qui nécessita l'extraction de plusieurs esquilles, l'ablation d'une hernie cérébrale consécutive, l'ouverture d'un abcès du cerveau et qui guérit après des accidents comateux et paralytiques graves. Quand le malade reprit connaissance il accusa un trouble notable de l'œil droit, d'autant plus sensible pour lui que l'œil gauche était perdu depuis son enfance. L'examen du champ visuel décela une hémianopsie avec conservation de la perception centrale et de la sensibilité aux couleurs. En septembre 1887, cet homme mourut à l'hôpital de phtisie pulmonaire.

Son autopsie pratiquée avec soin fit voir que le lobe postérieur droit du cerveau avait été presque entièrement détruit dans les parties où l'on place précisément les centres visuels. Le nerf optique droit présentait aussi une atrophie de ses portions périphériques, tandis qu'au centre il était mieux conservé.

Dr Boucher.

Les troubles visuels dans le tabes dorsalis, suivi d'un essai d'explication par une localisation unique de l'ensemble des symptômes du tabes. *Die Sehstörungen bei Tabes dorsalis und Versuch einer einheitlichen Erklärung des Symptomencomplexes des Tabes*, par le Dr Berger, de Grœtz (*Archiv für Augenheilkunde*, t. XIX, fasc. 3 et 4, décembre 1888 et février 1889). — Dans ce travail important et de longue haleine, l'auteur étudie toutes les théories émises pour rendre compte de l'ensemble des symptômes du tabes et ensuite reprend une à une les manifestations du domaine oculaire. Il conclut à une altération siégeant dans les fibres de la moelle allongée. Dr Boucher.

Histoire d'un enfant de huit ans atteint de cataracte congénitale complète et des circonstances qui se sont produites pendant les trois premières semaines qui ont suivi la restitution de la vision. *Bericht über ein achtjäriches Kind mit angeborener totaler Katarakt und dessen Verhalten während der ersten drei Wochen nach wiedererlangtem Sehen*, par le Dr Fischer (*Klinische Monatsblätter für Augenheilkunde*, décembre 1888). — Comme le titre l'indique, ce travail relate et analyse les progrès du retour à la vision dans tous ses détails d'une façon très intéressante. L'auteur nous montre la fonction revenant d'abord, puis l'orientation du regard avec le contrôle des mains, puis pour les objets éloignés, puis la perception de grandeur et enfin la notion des formes exactes des objets.

Dr Boucher.

L'acuité de la vision observée pendant une éclipse totale du soleil. *Die Sehschärfe der Auges wahrend der vollkommenen Sonnenfinsterniss untersucht*, par le Dr J. Talko (*Klinische Monatsblätter für Augenheilkunde*, décembre 1888). — L'auteur se servit pour cette mensuration d'un jeune homme de 19 ans, intelligent, dont l'acuité visuelle normale était de 50/40, c'est-à-dire qu'il lisait le n° 50 de l'échelle à 40 pieds. A 6 heures du matin au début de l'éclipse son acuité était toujours égale à 50/40,

à 6 h. 15 m.	elle était de	.....	50/40
6 h. 30 m.	—	.....	50/40
6 h. 40 m.	—	.....	45/40
6 h. 45 m.	—	.....	40/40
6 h. 50 m.	—	.....	35/40
6 h. 55 m.	—	.....	30/40

De 6 h. 57 à 6 59 l'éclipse fut totale et l'acuité fut égale à 20/40.

à 7 h.	elle était redevenue	.....	20/40
7 h. 2' 1/2	—	.....	40/40
7 h. 5 m.	—	.....	50/40

L'acuité n'a donc pas diminué pendant la première demi-heure malgré la diminution bien sensible de l'éclairage solaire ; elle s'est relevée très vite quand le soleil a commencé à se dégager du disque de la lune.

Cette observation a été faite le 19 août 1887, à Jaroslaw, sur le Volga.

Dr Boucher.

NOUVELLES

La Société française d'ophtalmologie se réunira cette année à Paris, le 8 août et les jours suivants.

Les membres du Comité, en portant cette date à la connaissance de tous les ophtalmologistes, seraient heureux de les voir assister aux Séances de la Société, et prendre part à ses travaux.

Les Membres du Comité :

Dr Panas, Président ; — Dr Abadie ; — Dr Chibret ; — Dr Coppez ; — Dr Gayet ; — Dr Meyer ; — Dr Parent, Secrétaire, 12, avenue Carnot.

Liste provisoire des communications du congrès de la Société française d'ophtalmologie qui aura lieu le jeudi 8 août et jours suivants à Paris, hôtel des Sociétés savantes, rue des Poitevins.

Dr DE WECKER. — Remaniement des procédés classiques de l'extraction simple.

Dr NUEL. — Des mouvements de la pupille.

Dr JAVAL. — Communication sur l'ophtalmométrie.

Dr ABADIE. — Des diverses formes cliniques de l'ophtalmie sympathique.

Dr DRANSART. — Contribution à la pathogénie de certaines amblyopies et atrophies du nerf optique d'origine rhumatismale.

Dr PARINAUD. — Traitement du strabisme.

Dr PARISOTTI. — Polyencéphalite aiguë primitive, étude anatomo-pathologique sur les altérations oculaires. — Traitement de la syphilis oculaire.

Dr MOTAIS. — Physiologie comparée de l'appareil moteur de l'œil.

Dr ROHMER. — Cholestéatome de l'orbite.

Dr CHIBRET. — Etude clinique de quelques affections synalgiques de l'œil ; leur traitement par le massage des points synalgésiques.

Dr GRANDCLÉMENT. — Traitement du kératocone par le tatouage de l'opacité du sommet du cône.

Dr TROUSSEAU. — Lupus et tuberculose oculaire.

Dr G. DE GRANDMONT. — Contribution à l'étiologie du décollement de la rétine.

Dr GAUPILLAT. — Grossesse et décollement de la rétine.

Dr VIGNES. — Ostéomes sous-conjonctivaux. — Instrument pour apprécier en clinique le sens lumineux.

Dr PÉTRESCO. — Quelques recherches sur l'usage topique de l'antipyrine en ophtalmologie.

Dr AGUILAR BLANCH. — La conjonctivite diphtéritique au point de vue du traitement.

Dr BOURGEOIS. — Résultats de quatre-vingts opérations de cataracte. — Appareil pour la désinfection par l'eau bouillante des instruments d'oculistique.

Dr PECHDO. — Une observation de phlegmon spontané de l'œil droit, suivi de résorption purulente. — Etude sur le larmoiement curable.

Dr KALT. — Etude anatomique et clinique sur deux cas de névrite optique.

Dr PARENTEAU. — Quelques mots au sujet de la prophylaxie de l'ophtalmie purulente des nouveau-nés.

Dr Bull. — Les variations de l'astigmatisme avec l'âge.

Dr Tscherning. — Position du cristallin dans l'œil humain.

Dr Dianoux. — Nouveau procédé de blépharoplastie.

Dr Gorecki. — Electrolyse du canal nasal.

Dr Landolt. — Une plaque destinée aux opérations sur les paupières. — Un tableau d'objets-types par l'examen de l'acuité visuelle et de l'astigmatisme.

Dr Suarez de Mendoza. — Suture de la cornée. — Notation de l'astigmatisme.

Dr Teillais. — De l'héméralopie. — Manifestation conjonctivale d'origine arthritique.

Dr Galezowski. — Du décollement de la rétine et de son traitement.

Dr Boé. — De l'énucléation dans la panophtalmie.

Les collègues qui désirent faire une communication et n'en ont pas encore adressé le titre sont priés de le faire au plus tôt. — Chaque membre de la Société recevra, vers le 15 juillet, la liste complète des communications, avec l'ordre des séances.

Une exposition d'instruments d'ophtalmologie (anciens et nouveaux) pour la partie chirurgicale et pour la partie optique aura lieu dans une salle spéciale, voisine de celle des séances.

Nous apprenons avec grand plaisir la nomination du Dr Briboria, fils, à la direction de l'Institut ophtalmique de Namur comme médecin en chef. Nous ne pouvons que lui adresser nos félicitations, car avec son travail et sa persévérance il arrivera à donner une grande impulsion à cet Institut.

Dr Galezowski.

Nous apprenons la transformation des *Annales médico-chirurgicales* qui prennent désormais le titre de : *Annales de thérapeutique médico-chirurgicales* sous la direction scientifique du Dr Constantin Paul.

Les échanges et toutes les communications concernant la rédaction doivent être adressés au Dr L. Duchastelet, rédacteur en chef, 11 *bis*, rue Portalis.

Le Gérant : Felix Alcan.

Motteroz. — Imprimeries réunies, B, rue Mignon, 2.

SUR L'HYALOIDE ET LA ZONE DE ZINN

PAR

Le Dr Edmond HACHE

Contrairement à l'opinion de Henle, d'Iwanoff et de Merkel, il est généralement admis que le corps vitré est limité par une membrane transparente, résistante, hyaline, l'*hyaloïde*, absolument distincte de la limitante interne de la rétine; mais on est loin d'être fixé sur la disposition qu'elle présente et sur les rapports qu'elle affecte avec les parties voisines.

L'opinion la plus répandue est que :

« L'hyaloïde, membrane très mince, délicate, à peine reconnaissable au microscope dans toute la portion située en arrière de l'orra-serrata devient plus épaisse à partir de ce point pour constituer le zone de Zinn... Dans cette dernière portion de son trajet, l'hyaloïde se divise en deux lames, l'une postérieure qui se confond avec la cristalloïde postérieure... l'autre antérieure, adhérente aux procès ciliaires, qui forme la zone de Zinn proprement dite et se fixe sur la capsule cristallinienne un peu en avant de la circonférence du cristallin. Ces deux lames circonscrivent un espace circulaire, prismatique, triangulaire, connu sous le nom de canal de Petit (Kölliker). »

Hannover (*Müllers Archiv*, 1845) décrit, à partir de l'orra-serrata, une disposition plus complexe encore. L'hyaloïde se diviserait successivement en trois feuillets limitant deux canaux circulaires : un antérieur, canal de Petit, et un postérieur appelé, depuis, canal de Hannover.

D'après Sappey le dédoublement de la membrane hyaloïde à sa partie antérieure ne saurait être admis ; sa face externe est lisse, très régulièrement étalée soit au niveau de la rétine, soit au niveau de la zone de Zinn, soit au niveau du cristallin. La zone de Zinn est une membrane distincte, de nature celluleuse, interposée à la portion ciliaire de la rétine et à la membrane hyaloïde. Le canal de Petit est limité en avant par la zone de Zinn en arrière par l'hyaloïde.

Schwalbe (Wecker et Landolt, 1886) n'admet pas non plus le dédoublement de l'hyaloïde; mais, pour lui, la zone de Zinn n'est que la partie antérieure de cette membrane épaissie et modifiée; elle limite en avant le canal de Petit dont la paroi postérieure est formée par la gélatine du corps vitré.

Aucune de ces opinions n'est l'expression de la réalité. Pour s'en assurer, il suffit d'opérer de la manière suivante :

Après avoir enlevé la cornée et la sclérotique, énucléé la lentille cristallinienne et détaché la choroïde de la rétine jusqu'à l'orra-serrata, on place le corps vitré muni de la zone ciliaire dans de l'eau contenant 5 p. 100 d'ammoniaque pendant un quart d'heure, ou dans l'eau salée à 10 p. 100 pendant quelques heures, ou encore dans une solution chromique à 1/10,000 pendant vingt-quatre à quarante-huit heures.

Les cellules d'origine octodermique interposées au corps vitré et à la choroïde sont dissoutes (ammoniaque) ou dissociées, et il est facile alors d'isoler complètement le corps vitré qui, après l'action de l'acide osmique à 1 ou 2 p. 100, de la gomme et de l'alcool, peut être examiné à plat ou sur des coupes méridiennes ou équatoriales.

On constate alors que l'hyaloïde, mince, transparente, à surface externe lisse en arrière de l'orra-serrata, se continue dans toute la zone ciliaire en conservant ses caractères de membrane délicate, mince, hyaline, mais sa surface est irrégulière, mamelonnée et parsemée de nombreuses dépressions limitées par des crêtes plus ou moins hautes qui, sur les coupes, apparaissent comme autant de dents. Ces dépressions ou logettes sont destinées à recevoir les extrémités internes des cellules cylindriques de la portion ciliaire de la rétine entre lesquelles s'insinuent les crêtes ou dents de l'hyaloïde.

Cette membrane se retrouve avec ces mêmes caractères à la surface du corps vitré dans toute l'étendue de la zone ciliaire, mais n'existe pas au niveau de la portion libre de la zone de Zinn. Elle se brise toujours plus ou moins exac-

tement au niveau du sommet des procès ciliaires; elle ne s'étend donc pas jusqu'à la cristalloïde, mais se réfléchit de dedans au dehors pour tapisser le bord libre des procès et du corps ciliaire, présentant ici encore des dépressions et des crêtes qui correspondent aux cellules de cette région.

Zone de Zinn. — Il résulte de ce qui précède que la zone de Zinn est en réalité en dedans de l'hyaloïde et fait partie intégrante du corps vitré.

J'ai établi précédemment (Académie des sciences, 11 juillet 1887) que le corps vitré chez l'adulte est constitué par un ensemble de lames connectives hygrométriques, anastomosées les unes avec les autres; à la surface, ces lames se fondent dans une couche périphérique plus épaisse, immédiatement sous-jacente à l'hyaloïde qui lui adhère intimement.

Dans la presque totalité de la masse vitrée, ces lames connectives et la couche périphérique sont constituées par une substance hyaline, transparente, dans laquelle je n'ai pu dénoter l'existence d'aucun élément figuré; mais dans la région de l'orra-serrata, on voit apparaître, noyés dans la substance hyaline des lames les plus périphériques, des faisceaux connectifs d'abord fins et rares, qui augmentent peu à peu de nombre et de volume en approchant de la surface et viennent se rendre avec les lames auxquelles ils appartiennent dans la couche sous-jacente à l'hyaloïde. Là, ces faisceaux, d'abord irrégulièrement disposés, ne tardent pas à s'orienter et à prendre pour la plupart une direction parallèle aux méridiens de l'œil. Enfin, un peu avant d'atteindre le sommet des procès ciliaires, les faisceaux les plus superficiels, parallèles entre eux, se réunissent sous forme de petits tendons aplatis, fréquemment anastomosés, qui vont s'insérer sur la cristalloïde non seulement au niveau de la circonférence de la lentille, mais sur une surface relativement étendue en arrière et en avant de cette circonférence.

Il résulte de ces faits que :

1° La limitante interne de la rétine n'existe plus à partir de l'orra-serrata;

2° L'hyaloïde ne présente aucune modification d'épaisseur, de structure ou de texture au niveau de la région ciliaire; elle ne subit aucune division et n'entre pas en rapport avec la cristalloïde mais se réfléchit au niveau du sommet des procès ciliaires pour se continuer sur leur bord libre, doublant ainsi toute la portion ciliaire de la rétine; elle apparaît donc comme une membrane hyaline, très mince, séparant le corps vitré, d'origine mésodermique, de la rétine (ectodermique), rappelant comme disposition et comme rôle la lame vitrée de la choroïde et la basale du derme;

3° La zone de Zinn appartient en réalité au corps vitré;

4° Les canaux de J.-L. Petit et de Hannover sont des produits artificiels dus à l'écartement des parties constituantes de la zone de Zinn.

Dr Hache.

(Travail du laboratoire d'histologie du Collège de France).

LEUCO-SARCOME DE LA CHOROIDE

EXAMEN ANATOMIQUE

PAR

Le Dr J. FONTAN
Professeur d'histologie à l'école de Toulon.

Œil énucléé pour cause de *tumeur du globe*, et qui m'a été remis par M. le Dr Galezowski. Le néoplasme faisait saillie dans la cavité orbitaire.

Macroscopie. — A l'œil nu, la tumeur occupe la région de l'équateur du côté externe du globe oculaire, et a son siège principal entre les insertions des deux obliques et du droit externe. Suivant un méridien passant par l'insertion du petit oblique, elle mesure 18 mill. de diamètre antéro-postérieur, et commence à 6 mill. du nerf optique, pour finir à 5 mill. de la cornée. Sur une coupe horizontale on voit que la ré-

tine est complètement décollée, même au niveau de la papille et elle est appendue à l'ora serrata (fig. 1). Elle a suivi le corps vitré dans son ratatinement, et faisant corps avec l'hyaloïde, elle limite une cavité qui a contenu l'humeur vitrée, et qui ne mesure que 8 à 10 mill. de profondeur.

Microscopie. — La *retine* n'a pas pris part à la dégénérescence néoplasique; elle a été avec l'*hyaloïde* l'objet d'une transformation fibreuse très intéressante, mais qui n'a point de rapport avec le sarcome, et que je ne fais que signaler dans cette courte analyse.

Choroïde. — Vers les confins de la tumeur, elle conserve encore son aspect lamelleux, et la pigmentation de son stroma est normale (fig. 2). Mais déjà la couche chorio-capillaire est farcie de cellules embryonnaires, rondes, régulières, à noyaux bien nets, et quelquefois multiples. La lame élastique interne et l'épithélium pigmentaire sous-rétinien n'existent plus. Sur une coupe faite plus près du centre de la tumeur, la choroïde ne possède plus de pigment (fig. 3). Là même où l'on retrouve encore des traces de stroma conjonctif, le pigment normal a totalement disparu. En plusieurs points, le néoplasme s'est entièrement substitué au tissu choroïdien, et il est uniquement formé de cellules embryonnaires rondes, plongées dans une faible quantité de substance fondamentale amorphe ou à peine grenue. On y voit un certain nombre de vaisseaux sans paroi. Au centre (fig. 4), la choroïde n'existe plus comme membrane pigmentée et lamelleuse; elle est remplacée par un néoplasme sarcomateux pur, globo-cellulaire, sans aucune trace de pigment, et qui forme des lobes bourgeonneant (*aa*) dans l'intérieur de l'œil. Cette masse néoplasique communique largement avec la partie extra-oculaire de la tumeur.

Sclérotique. — Vers les confins, là où la choroïde est simplement infiltrée d'éléments globo-cellulaires, la sclérotique est absolument saine; mais j'y ai rencontré un tronc vasculaire important, appartenant sans doute à un des *vasa vorticosa* (*d*, fig. 2), et qui sert de voie de propagation à la dégénérescence. On y voit en effet une gaine périvasculaire

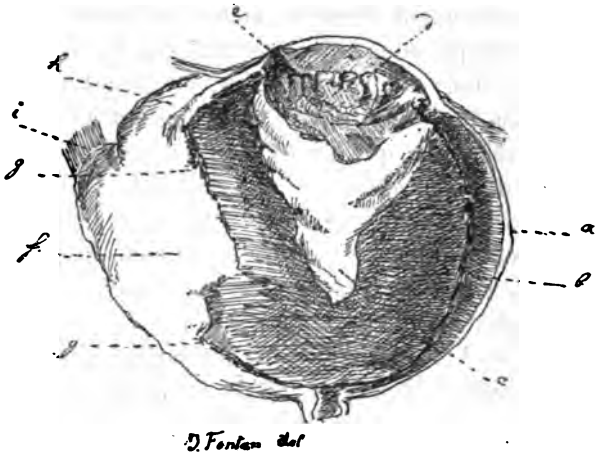

Fig. 1. — Coupe horizontale de l'œil.

a, Côté interne sain. — *b*, Choroïde décollée (phénomène cadavérique). — *c*, Rétine décollée et ratatinée, et formant avec l'hyaloïde une loge étroite et conique pour l'humeur vitrée. La loge cristallinienne est détruite. — *d*, Restes de l'iris. — *e*, Perforation ancienne de la cornée. — *f*, Tumeur englobant sclérotique et choroïde. — *gg*, Points où disparaît le pigment choroïdien. — *h*, Traînée intra-oculaire et sous-conjonctivale du sarcome. — *i*, Insertion du petit oblique en plein néoplasme.

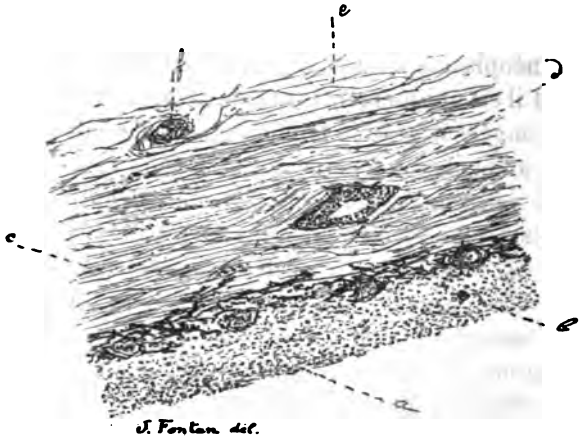

Fig. 2. — Sclérotique et choroïde.
Coupe antéro-postérieure. Région de l'équateur vers les confins du néoplasme.

a, Choroïde infiltrée de cellules sarcomateuses sphériques. — *b*, Le pigment choroïdien commence à se raréfier. — *c*, Sclérotique saine. — *d*, Tronc d'un des vasa-vorticosa. Entre le canal creusé dans la sclérotique et l'endothélium qui forme la paroi propre du vaisseau, on voit la gaine péri-vasculaire remplie de cellules sarcomateuses identiques à celles de la choroïde. — *e*, Tissu épiscléral sain. — *f*, Vaisseau du tissu épiscléral contenant de la matière sarcomateuse.

bien nette, limitée en dedans (vers le vaisseau) par un endothélium, et qui se trouve gorgée de matière sarcomateuse. Ce fait s'est répété de la façon la plus évidente dans une série de coupes, qui m'ont permis de suivre ce gros vaisseau avec sa traînée néoplasique, à travers une sclérotique entièrement saine.



Fig. 3. — Coupe antéro-postérieure. Région de l'équateur. Commencement de la tumeur.

a, Choroïde presque complètement envahie par du sarcome à cellules rondes. On ne trouve plus l'état lamelleux que dans quelques points de la couche externe. — *b*, Restes de la couche pigmentaire. — *c*, Portion interne de la sclérotique dense et à peu près saine. — *d*, Quelques petits groupes de cellules fusiformes disposés entre les faisceaux fibreux. — *e*, La sclérotique dans ses trois quarts externes est infiltrée de cellules fusiformes, tantôt disséminées... — *f*, Tantôt en amas formant de vrais foyers néoplasiques. — *g*, Vaisseau rempli de matière sarcomateuse. -- *h*, Tissu épiscléral lâche avec de petits groupes de cellules fusiformes.

Sur une coupe qui se rapproche du centre de la tumeur, on voit la sclérotique s'infiltrer de cellules fusiformes (*d*, *c*, *f*, fig. 3), réparties par petits groupes dans les interstices des faisceaux conjonctifs. Une bande interne de tissu sclérotical,

équivalente à un quart de l'épaisseur de cette membrane, est absolument indemne, et dans toutes les coupes, à quelque

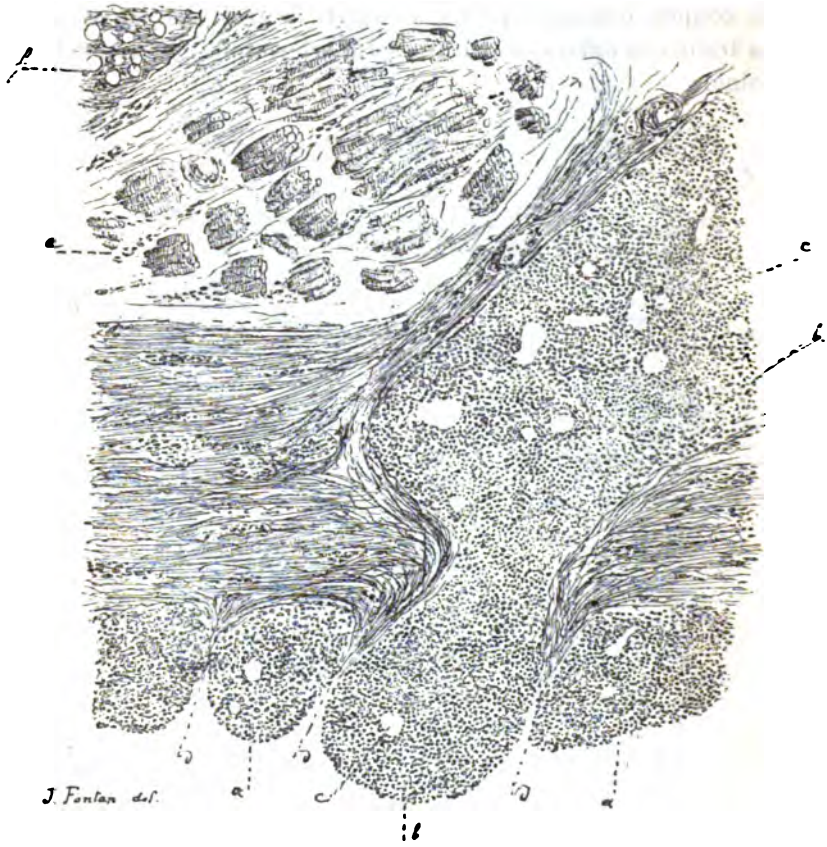

Fig. 4. — Coupe antéro-postérieure. Équateur. Centre de la tumeur.

a a, Tissu de sarcome globo-cellulaire qui s'est substitué à la choroïde. — *b*, Masse néoplasique bourgeonnant à l'intérieur de l'œil, se frayant un passage à travers la sclérotique, et se continuant en dehors de l'œil avec la traînée sous-conjonctivale. — *c c*, Vaisseaux jeunes, sans paroi, caractéristiques du sarcome. — *d d d*, Faisceaux fibreux de la sclérotique, déviés par le néoplasme, et qui semblent pénétrer la choroïde. — *e*, Muscle petit oblique entre les faisceaux duquel le tissu conjonctif est farci d'éléments fuso-cellulaires. — *f*, Cellules fusiformes dans le tissu cellulo-adipeux de l'orbite.

degré d'altération que fût parvenue la sclérotique, cette couche interne s'est toujours montrée relativement réfrac-

taire à l'invasion du mal. Au contraire, dans les mailles les plus externes, on observe un semis abondant de cellules à divers degrés de développement. Quelques-unes sont encore rondes comme dans la choroïde (*c*, fig. 5), mais le plus grand nombre est ovoïde ou fusiforme (*a*, fig. 5).

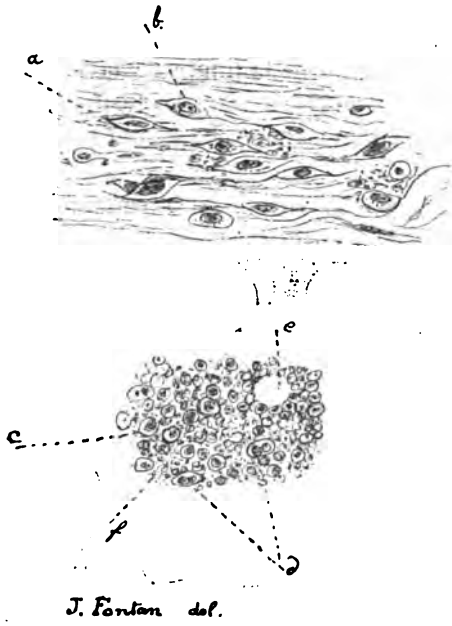

Fig. 5. — VARIÉTÉS DE CELLULES SARCOMATEUSES.

a, Cellules fusiformes nucléaires qui forment l'infiltration des parties fibreuses. — *b*, Quelques-unes paraissent anastomosées entre elles. — *c*, Cellules sphériques à noyau distinct, formant la masse embryonnaire proprement dite, infiltrant la choroïde et s'insinuant dans les gaines vasculaires. — *d*, Éléments ovoïdes, multinucléaires, rares. — *e*, Vaisseau nouveau sans paroi. — *f*, Masse intercellulaire, finement granuleuse.

Au centre du néoplasme, une coupe faite précisément au point d'insertion du muscle petit oblique montre que la fusion s'est faite entre la sclérotique et la choroïde, la deuxième membrane étant pénétrée par quelques faisceaux fibreux de la première (*d*,*d*, fig. 4). Toute l'épaisseur de la sclérotique est envahie par des dépôts de cellules fusiformes. En outre,

une masse néoplasique fusionnée avec celle précédemment décrite dans la choroïde, c'est-à-dire formée de substance embryonnaire, s'insinue sous l'insertion du muscle petit oblique, et envoie une traînée en avant, le long de la face externe de la sclérotique jusqu'au cul-de-sac conjonctival. Les cellules sarcomateuses s'infiltrent aussi dans les lames conjonctives qui séparent les faisceaux musculaires les uns des autres (*e*, fig. 4). Plus en dehors encore, le tissu lâche cellulo-adipeux qui forme la limite de la pièce anatomique (*f*, fig. 4), contient quelques cellules fusiformes, et les vaisseaux anciens de l'espace épiscléral sont tous gorgés de matière sarcomateuse.

Iris. Cornée. — La région cilio-iridienne n'offre rien à noter au point de vue du sarcome. Ces membranes sont du reste en trop mauvais état, pour pouvoir être étudiées avec fruit. La cornée offre sur son bord externe une perforation (*e*, fig. 1), qui paraît avoir été produite par un instrument tranchant et dont la cicatrisation ne s'est faite que dans les lames les plus antérieures. A ce niveau, on voit des tractus cicatriciels légers, recouverts par l'épithélium cornéen antérieur.

Résumé. — Sarcome blanc ayant débuté dans la choroïde et s'étant étendu à la sclérotique d'abord, par les gaines périvasculaires, puis par infiltration diffuse. Extension du néoplasme en dehors de l'œil jusque sous la conjonctive. Deux formes de cellules : rondes dans la choroïde et le tissu propre de la tumeur, fusiformes dans la sclérotique.

Dr J. Fontan,
Professeur d'histologie à l'École de Toulon.

NOTE SUR LES RÉSULTATS OBTENUS

DANS

CENT QUARANTE OPÉRATIONS DE CATARACTE

DE 1871 A 1888

par le Dr BAUDON (de Nice)
Membre correspondant de la Société de chirurgie.

Ces opérations ont été pratiquées sur 79 hommes et sur 61 femmes, depuis l'âge d'un an jusqu'à 87 ans et se décomposent ainsi :

	AU-DESSOUS de 50 ans.	De 50 à 60	De 60 à 70	De 70 à 80	De 80 à 90
Hommes..	6	12	31	23	7
Femmes..	2	10	28	19	2

Ces 140 opérations m'ont donné 13 insuccès, soit une moyenne de 9.30 p. 100.

Toutes ces opérations, à part 3 ou 4 faites par discision chez de jeunes sujets, ont été faites par kératotomie supérieure avec iridectomie.

Depuis quelques années, je pratique le lavage de l'œil et des voies lacrymales avec des solutions antiseptiques et cependant mes résultats ne sont pas meilleurs depuis ce temps, ils sont même moins bons, ce qu'il ne faudrait pas attribuer à la méthode antiseptique, mais à la nature des opérés, qui, tous de Nice ou des environs, sont particulièrement irritables, peu dociles et se conforment mal aux règles qu'on leur a imposées.

Quelques-uns même, par des médications intempestives, ont compromis des opérations qui semblaient devoir bien tourner, puisqu'elles avaient été régulièrement faites.

Les uns m'arrachaient les instruments pendant que je faisais l'opération, les autres se promenaient sans bandeau dans la semaine qui avait suivi l'opération. Enfin une de mes opérées, au lieu d'appliquer le collyre que je lui avais prescrit pour une iritis commençante, se lavait les yeux avec du vin chaud sucré.

Je regarde comme succès complets ou très bons les cas dans lesquels les opérés pouvaient lire avec des verres de 14 ou 15 dioptries; comme résultat assez bon, ceux dans lesquels ils ne pouvaient lire que les grosses lettres ou lire les heures à une pendule; comme médiocres, ceux où les opérés ne pouvaient que se conduire après l'opération.

Sous ce rapport mes 140 opérations ont donné :

Résultats très bons.....	107
— assez bons.....	17
— médiocres.....	3
— mauvais.....	13
	140

Parmi ces résultats mauvais, quelques-uns résultent d'iritis et de cataracte secondaire et auraient pu être corrigés par une opération subséquente; je ne l'ai pas faite. Deux opérés ont perdu la vue à la suite d'épanchement de sang énorme dans le corps vitré, l'un immédiatement après l'opération, l'autre vingt-quatre heures après, à la suite de vomissements incoercibles. Sur ces 140 opérations, j'ai opéré quelques mauvais yeux, qui fatalement devaient me donner de mauvais résultats. Le reste de mes insuccès est dû à la suppuration de l'œil. En somme, sur ces 13 insuccès, quelques-uns pouvaient être corrigés par une opération de cataracte secondaire; il ne reste donc, comme insuccès définitifs, que les deux cas d'hémorragie et les quelques cas de panophtalmie que j'ai signalés.

Sur ces 140 opérés, j'ai fait quatre fois la discision chez des sujets de 2 ans, 11 ans, 15 ans, 22 ans.

Chez l'enfant de 2 ans, atteint de cataracte congénitale

héréditaire[1], dont j'ai publié autrefois l'observation, j'ai dû faire 3 discisions, et cependant le résultat n'a pas été remarquable. Évidemment cette cataracte s'accompagnait de troubles de nutrition des parties profondes de l'œil.

Chez l'enfant de 11 ans, une seule discision a suffi.

Chez l'enfant de 15 ans, il a fallu quatre discisions, pour arriver à obtenir un champ pupillaire limpide.

J'ai fait aussi une discision chez un jeune homme de 22 ans et j'ai obtenu un bon résultat avec deux discisions. Je me suis dans ce cas décidé pour la discision, parce que la cataracte était molle et parce qu'il m'était difficile de surveiller le malade à cause de son éloignement. Le résultat, que j'ai obtenu, ne m'a pas fait regretter ce mode d'intervention, puisque j'ai obtenu un résultat parfait.

Mon opéré le plus âgé avait 85 ans; deux ans après, à 87 ans, il m'a demandé de lui opérer son second œil. Les deux opérations ont été suivies de succès. Cet homme est mort depuis, mais ayant eu une fin de vie heureuse, ce dont il me remerciait chaque fois qu'il me rencontrait.

J'ai employé pour la première fois la cocaïne en décembre 1884, chez un jeune homme de 15 ans, atteint de cataracte traumatique, avec synéchies postérieures. Ce garçon très remuant, irritable à l'excès, n'avait pu être endormi par le chloroforme et j'avais dû renoncer à l'opérer ce jour-là. Le lendemain, je lui insensibilisai l'œil avec la cocaïne et l'opération put être faite sans douleur.

L'opéré reconnut lui-même qu'il n'avait rien senti.

C'était au moment des premiers essais de la cocaïne et je doutais un peu des merveilleuses propriétés qu'on lui attribuait; mon expérience me démontra que ces propriétés n'avaient pas été surfaites.

J'ai signalé deux cas d'insuccès à la suite d'épanchement de sang dans le corps vitré; j'ai vu survenir cet accident chez un autre de mes opérés, mais celui-ci, plus heureux, vit

1. Chez cet enfant, la cataracte héréditaire avait commencé chez le grand-père et 13 membres de la famille en étaient atteints.

son épanchement disparaître rapidement et j'ai noté qu'il pouvait lire l'heure à une montre. C'était du reste un alcoolique, et il avait 80 ans.

Ces épanchements sont très douloureux et dans les deux cas qui se sont terminés par un insuccès, j'ai dû soulager mes malades avec les injections de morphine.

Ces trois opérés étaient athéromateux, ce qui n'étonnera guère, puisque la cataracte et la dégénérescence des artères sont un des attributs de la vieillesse.

Dr BAUDON.

UN CAS DE GLIOME DE LA RÉTINE[1]

PAR

Le docteur E. ROLLAND (de Toulouse).

Le gliome, le seul néoplasme susceptible de se développer dans la rétine (Knapp-Hirschberg), est une affection très rare.

En compulsant la littérature ophtalmologique, je n'ai trouvé qu'une soixantaine d'observations dues à des oculistes de tous les pays, et ayant l'occasion de voir un nombre considérable d'affections oculaires.

Telles quelles sont, ces observations suffisent pour bien établir les propositions suivantes :

1° Le gliome de la rétine ne s'observe que chez les enfants au-dessous de douze ans, et principalement chez les enfants de deux mois à quatre ans;

2° Les garçons sont atteints de gliome de la rétine plus fréquemment que les filles dans la proportion de 61 p. 100. (Hasner de Prague);

3° Le gliome de la rétine fait mourir tous les enfants qu'il atteint;

1. Mémoire lu à la Société de médecine et de chirurgie de Toulouse.

4° Le gliome est au début une maladie purement locale. Ce n'est que lentement que ses petites cellules se faufilent dans la choroïde, dans le nerf optique, dans l'orbite, dans la cavité crânienne, et plus tard dans les glandes lymphatiques, dans le foie, dans les reins et dans les os.

5° La guérison, sans récidive, cinq ans, et même vingt ans après l'extirpation de l'œil, faite à la première période de l'évolution gliomateuse, est un résultat possible;

6° Il vaut mieux, quand il y a récidive, s'abstenir de toute nouvelle intervention chirurgicale;

7° L'extirpation de l'œil gliomateux est blâmable quand il y a des phénomènes de généralisation gliomateuse;

8° Le gliome peut se développer successivement dans les deux yeux. Cette migration des cellules gliomateuses à l'autre œil survient dans un espace de temps indéterminé et dans la proportion de 18 p. 100 (Panas).

Toutes ces propositions sont pleines d'intérêt non seulement pour les médecins qui font de l'ophtalmologie leur étude de prédilection, mais encore pour tous les médecins justement préoccupés de leur réputation et du bonheur des familles dont ils ont la garde.

Dans le gliome de la rétine, la vue est compromise, mais la vie est en cause. C'est la promptitude avec laquelle le médecin habituel de la famille dépiste l'intrusion sournoise du gliome dans la rétine et conseille l'extirpation de l'œil soupçonné de gliome qui décide du sort du petit malade.

Si l'opération est conseillée et acceptée quand le mal est encore une affection purement locale, le malade est sauvé. Et c'est au médecin qui le premier a signalé le danger et posé nettement l'indication de l'énucléation immédiate, et non à celui qui la pratique à son appel, que la famille doit la meilleure part de sa reconnaissance.

Le diagnostic du gliome de la rétine à son début est d'autant plus difficile que le gliome n'entre pas bruyamment en scène.

II. — Avant de vous lire, messieurs, l'observation du malade qui est le pivot de cette communication, il me semble

qu'il n'est pas hors de propos de vous rappeler succinctement les symptômes qui, dans toutes les observations que j'ai étudiées, ont été, pour ceux qui les ont recueillies, *les signes révélateurs* de l'évolution gliomateuse.

C'est au milieu de l'apparence de santé la plus entière qu'ils ont dans tous les cas fait leur apparition. Les enfants jouissaient de l'appétit, du sommeil, de la gaieté, qui semblent chez tout le monde, et en particulier chez les enfants, qui n'ont d'autre préoccupation que celle de vivre, des gages de santé. L'œil n'était ni douloureux ni enflammé.

Les signes révélateurs de l'évolution gliomateuse qui se sont montrés isolés ou groupés ont été par ordre de fréquence les suivants :

1° Le reflet spécial, que tout le monde a observé dans l'œil du chat, la nuit, et auquel on donne, depuis Beer, le nom « d'œil de chat amaurotique de Beer ».

2° La constatation accidentelle de la cécité monoculaire;

3° Une inflammation externe de l'œil;

4° Un strabisme;

5° La dilatation de la pupille;

6° L'héméralopie;

7° La décoloration de l'iris;

8° Le nystagmus.

Dans les cas où l'apparition d'un ou de plusieurs de ces signes révélateurs a donné l'idée de pratiquer immédiatement l'examen ophtalmoscopique, il a été facile de voir une saillie circonscrite de la rétine, d'une couleur blanc jaunâtre, ou d'un blanc éclatant, sillonnée de vaisseaux nombreux, à marche tortueuse fort différente de celle des vaisseaux rétiniens normaux. Cette saillie ne s'est pas montrée habituellement lisse, comme limitée par une membrane unie et bien tendue, mais elle offrait au contraire le plus souvent une surface irrégulièrement bosselée. Quant aux vaisseaux, les uns étaient superficiels, les autres s'enfonçaient plus ou moins dans la masse (Warlomont).

III. Comme je vous dois, messieurs, toute la vérité sur

cette enquête, je suis obligé de reconnaître qu'à l'examen histologique de certains yeux énucléés après un tel concours de symptômes, on n'a pas toujours retrouvé les caractères propres au gliome de la rétine.

M. Poncet (de Cluny) dit (in *Arch. d'opht.*, t. II, p. 228, 1882) avoir reçu au moins une demi-douzaine de bulbes énucléés pour gliomes, et dans lesquels ce savant histologiste ne trouva qu'une irido-choroïdite avec décollement complet de la rétine placée derrière le cristallin et plissée en champignon.

Dikson (Critchett and Bonmann, in *The Lancet*, 4 mai 1854), croyant énucléer un gliome rétinien, extirpa un œil dans lequel M. Clarke trouva que le reflet jaune était le résultat de produits inflammatoires appliqués contre la capsule postérieure du cristallin.

M. Vassaux médecin oculiste à Amiens, rapporte (in *Arch. d'opht.*, t. III, n° 6, 1883) qu'un enfant de cinquante-quatre jours présentant de la mydriase, un reflet jaune trouble de la pupille, de l'hypertonie et des synéchies antérieures, et chez lequel l'ophtalmoscope avait montré une tumeur non mobile, ratatinée, vascularisée, coiffant la partie supérieure du cristallin transparent, on fit le diagnostic gliome et l'énucléation. A l'autopsie de l'œil extirpé, on vit plus tard que cette masse néoplasique avait son point de départ dans le bouquet terminal de l'artère hyaloïdienne, et que sa substance était composée de corps fibro-plastiques, séparés par de la matière amorphe, et disposés autour des capillaires à une seule tunique épithéliale. Contre la face interne de la rétine, dans les régions les plus externes du corps vitré, depuis la papille jusqu'à l'*orra-serrata*, se trouvaient de nombreux filaments, tortueux, granuleux et ayant dans leur cavité centrale des globules sanguins qui n'étaient qu'un reste de vaisseau hyaloïdien et n'empêchaient pas la rétine d'être normale.

M. le professeur Panas, dans ses remarquables leçons sur les *rétinites* rédigées par mon distingué confrère et ami M. Chevallereau, chirurgien oculiste à l'hôpital des Quinze-

Vingts, a cité également un cas dans lequel Desmares et lui diagnostiquèrent un gliome de la rétine chez un enfant de quatre ans, énucléèrent l'œil, et s'aperçurent à l'autopsie qu'il n'y avait qu'un décollement de la rétine.

Mais tous ces faits ne prouvent que les difficultés du diagnostic à la première période de l'évolution gliomateuse, la possibilité d'une erreur, mais non celle d'un préjudice bien réel, capable d'arrêter la main armée pour l'énucléation.

Jusqu'à cette heure, en effet, malgré les tentatives les plus nombreuses et les plus louables, un œil atteint d'un décollement de la rétine a été un œil irrémédiablement perdu.

Bien plus, il serait facile de prouver que la plupart des yeux dont la rétine s'est décollée pendant l'enfance à la suite d'un traumatisme, ont sympathisé peu à peu l'autre œil. J'ai eu, la semaine dernière encore, l'occasion de montrer à ceux qui suivent ma clinique deux preuves tristement vivantes de ce que j'avance.

Le préjudice que peut causer à un enfant l'énucléation d'un œil soupçonné de gliome, mais en réalité atteint d'un décollement de la rétine, est nul si l'enfant porte un œil artificiel qui empêche l'asymétrie de la face et le retrait disgracieux de l'orbite.

On pourrait même soutenir que cette énucléation préventive, faite par erreur, est profitable à l'enfant, puisqu'elle le met sûrement à l'abri d'une ophtalmie sympathique toujours à craindre quand un œil est atteint d'un décollement de la rétine.

Pour conseiller l'énucléation d'un œil soupçonné de gliome à la première période, il ne faut donc pas, — comme le demande M. Fouchard, médecin oculiste au Mans, dans sa monographie si complète sur le gliome de la rétine, — attendre que le diagnostic soit parfaitement établi et qu'il n'y ait plus le moindre doute. Car cette condition désirable, que l'on doit rechercher dans la mesure de ses forces, ne pourra jamais être complètement remplie à la première période du gliome de la rétine. Il restera toujours, quelque habitude que l'on ait de l'ophtalmoscope, une petite porte ouverte à la con-

fusion entre le néoplasme gliomateux et le décollement de la rétine. Mais si, dans les affaires criminelles, le doute doit profiter à l'accusé, en matière gliomateuse, si après un très sérieux examen, il subsiste encore un doute, il faut quand même énucléer l'œil soupçonné de gliome.

Il faut donc bien se garder d'attendre pour pratiquer l'énucléation sans laquelle le malade, s'il est atteint d'un gliome rétinien, périra fatalement, que *la marche ultérieure de ce gliome ait dissipé tous les doutes*, comme le conseillent Poulet et Bousquet dans leur *Traité de pathologie externe*, devenu à bon droit classique (t. II, p. 314, 1885).

Le chirurgien qui attendra la troisième période du gliome rétinien, pour se décider à pratiquer l'énucléation d'un œil soupçonné de gliome, éprouvera en face de son diagnostic rendu certain par sa temporisation, et par l'autopsie de son client, des regrets autrement cuisants que ceux que peut causer la contemplation histologique d'un œil atteint d'un décollement de la rétine, mais énucléé pour un gliome de la rétine.

Quoi qu'il en soit, messieurs, je ne veux pas prolonger outre mesure ce débat, et j'arrive à l'observation du malade, que je dois à l'obligeance de M. le Dr Ferras, médecin consultant à Luchon.

Elle est, comme vous en jugerez, typique. En écoutant sa lecture, vous suivrez pas à pas l'évolution du gliome rétinien telle qu'elle nous a été magistralement donnée par Sichel et par M. Knapp.

Le 6 avril 1889, M. et Mme X... présentent à ma consultation, sur le conseil de M. le Dr Ferras, un enfant du sexe masculin, âgé de trois ans et demi.

Cet enfant, maigre, strumeux, est en proie aux douleurs les plus vives, qui lui arrachent à chaque instant des cris.

Le mouchoir placé sur l'œil droit étant enlevé, nous apercevons un œil dont le volume est au moins le double de celui de son congénère, dur au toucher, immobile dans l'orbite qu'il remplit, faisant saillie au travers les paupières démesurément distendues et œdématiées.

La cornée est plate, terne, demi-opaque surtout à son

centre. Elle paraît appliquée contre l'iris moulé en quelque sorte dans son reste de concavité. Il est impossible de distinguer la pupille et à plus forte raison les milieux intérieurs de cet œil. La *sclérotique* est de teinte ardoisée et bosselée.

L'examen ophtalmoscopique de l'autre œil ne révèle rien d'anormal. Sa vision paraît intacte. L'enfant a seulement une grande répulsion pour une lumière un peu vive.

Le père et la mère de cet enfant, âgés de 40 ans environ, jouissent, la mère surtout, d'une bonne santé; ils ont cinq autres enfants en vie dont les yeux ne présentent aucune altération. Notre petit malade est le sixième.

L'aînée de ces six enfants, une fille, est, paraît-il, d'une intelligence au-dessous de la moyenne. Ils n'ont aucun souvenir d'avoir eu dans leurs ascendants, ou chez leurs parents, un malade atteint d'une affection cancéreuse ou d'aliénation mentale. Ils ne savent également à quelle cause attribuer l'affection oculaire de leur enfant.

Le père et la mère de l'enfant nous racontent que, le 2 *janvier* 1887, à neuf heures du soir, plusieurs personnes qui passaient chez eux la soirée s'aperçurent, non sans étonnement, que l'œil droit de cet enfant avait un *aspect brillant* que l'œil gauche ne possédait pas, et leur en firent la remarque. La santé générale de ce petit enfant était à ce moment-là très bonne, l'œil n'était ni douloureux ni enflammé. Seule, la présence d'une hernie congénitale inguinale droite leur avait donné quelques préoccupations.

Le lendemain de cette première constatation du reflet brillant de l'œil droit, les parents voulurent le rechercher à la clarté du jour. Ce fut en vain. Le soir du même jour, cette constatation redevint facile à la lueur de la lampe qui éclairait leur demeure. Il en fut de même pendant les trois mois suivants.

Pendant ces trois mois (du 2 janvier au mois d'avril), la cornée, la conjonctive, la sclérotique, les paupières ne présentent aucune différence avec celles de l'œil gauche. L'enfant avait sa gaieté habituelle, tétait bien, dormait de même, s'amusait et paraissait jouir de la vision binoculaire.

Au mois de mai 1887, l'enfant étant tenu assis sur une table, les parents firent la remarque que son œil droit brillait comme celui de leur chat, à ce moment-là couché au-dessous de la même table.

L'œil droit demeura sans présenter d'autres phénomènes que ce reflet brillant jusqu'au mois de mai 1888, c'est-à-dire

pendant *douze mois* environ. Les parents ne sentent pas encore le besoin de consulter un médecin.

En mai 1888, les parents et les amis qui fréquentent leur maison s'aperçoivent que la pupille se dilate, que l'œil change de couleur et augmente de volume. L'enfant ne se plaint pas encore, jouit d'un bon appétit, mais il maigrit.

Au mois d'août 1888, l'augmentation de volume de l'œil droit de leur enfant leur causant les plus vives inquiétudes, les parents conduisent leur enfant chez un médecin qui leur déclare que la vision de l'œil droit doit être abolie.

A cette date également, la conjonctive, jusqu'à ce moment indemne, commence à s'injecter. L'injection durait quelques jours, disparaissait, puis revenait de temps en temps. L'augmentation de volume de l'œil était de plus en plus sensible. La cornée devenait terne et perdait peu à peu sa transparence. L'enfant était en proie à des douleurs assez vives, se réveillait en sursaut la nuit, poussant des cris de douleur.

Du mois d'août au mois de janvier 1889, c'est-à-dire pendant cinq mois, l'œil continue à grossir. Les souffrances allaient également en augmentant.

Le 1er janvier 1889, la mère insiste sur cette date et sur cette heure qui ont laissé chez elle un cruel souvenir; l'enfant se réveille en criant : « Maman, maman, l'œil me fait trop de mal, je ne puis plus y tenir. »

A ce moment-là, la mère regarde l'œil et le trouve, dit-elle, rouge comme du sang. Cette injection disparaît progressivement.

1er *fevrier*. — Le 1er février, l'œil qui avait été jusqu'alors beaucoup plus gros que l'autre redevient, dans l'espace de huit jours, d'une égale dimension.

Les parents prennent cette diminution dans le volume de l'œil pour une amélioration. Un de leurs voisins, homme au savoir duquel les parents de l'enfant paraissent ajouter une grande confiance, leur dit même, ayant à son tour constaté la diminution du volume de cet œil, et son retour à une dimension normale : « Votre enfant à l'œil terne et privé de vision, il faut vous en consoler, et surtout bien vous garder de consulter pour cela un médecin; on vous conseillerait probablement une opération qui le ferait souffrir inutilement. »

Cependant, à ce moment-là, l'état général de l'enfant était pitoyable. Ce pauvre petit être était en proie à d'atroces douleurs. Il dépérissait à vue d'œil, refusait toute alimentation, même le bouillon et la viande pour lesquels il avait autrefois

une grande prédilection; il ne mangeait qu'un peu de sucre et des biscuits.

L'œil, redevenu de la dimension de l'autre, demeura tel jusqu'au 1er mars 1889. — A partir du 1er mars, dans l'espace de quelques jours, l'œil augmenta à nouveau de volume.

L'amaigrissement fait encore des progrès. Pendant le jour comme pendant la nuit, l'enfant fait entendre des cris de douleur ininterrompus. Surexcité par ses souffrances devenues atroces, ce malheureux enfant a des accès de rage, brise tout ce qu'il peut saisir, arrache les cheveux à sa mere, cherche à la mordre quand elle le prend dans ses bras pour le consoler. Il refuse tout aliment, et ne boit plus que quelques gorgées d'une infusion de tilleul. La distension de l'œil est extrême. Il paraît sur le point de se rompre.

Le lundi 1er *avril* 1889, M. le docteur Ferras, consulté, déclare qu'il n'y a plus de temps à perdre, qu'il faut sans retard extirper cet œil, et m'adresse ce malade dans ce but.

Ces commémoratifs entendus, l'inspection de l'œil de cet enfant, dont j'ai indiqué le résultat au début de cette observation, l'aspect cachectique, l'intensité des souffrances indiquent de la façon la plus nette que nous nous trouvons en présence d'une tumeur maligne intra-oculaire.

Ici le choix n'est pas difficile (*Die intra-ocularen Geschwülste*, 1867, Carlsruhe). Knapp a montré que les tumeurs intra-oculaires ne sont au nombre que de deux :

1° Le gliome de la rétine;

2° Le sarcome de la choroïde, qu'il subdivise en deux espèces : le sarcome blanc ou leuco-sarcome, et le sarcome noir ou mélano-sarcome.

D'autre part, nous savions que le gliome de la rétine est une maladie des enfants, et le sarcome de la choroïde une maladie des adultes. Nous fîmes donc le diagnostic de gliome de la rétine à la deuxième période.

Nous avons prié M. le professeur Tapie de bien vouloir faire l'examen de cet œil énucléé par nous. Dans quelque temps nous saurons si notre diagnostic, appuyé sur ces considérations cliniques, est conforme à la réponse de l'examen histologique[1].

Quelle devait être en pareil cas notre intervention? Evidemment celle conseillée par M. le docteur Ferras. Gliome de la rétine ou sarcome de la choroïde, tumeur maligne ou tu-

1. Nous publierons plus tard l'examen fait par M. le professeur Tapie qui confirme l'exactitude de notre diagnostic.

meur bénigne, cet œil distendu occasionnant de tels troubles dans la santé générale de cet enfant devait être énucléé.

L'enfant était voué à une mort certaine. Les parents le comprenaient eux-mêmes. La mère me disait : « Si vous ne pouvez l'empêcher de mourir, procurez-lui au moins, monsieur, une interruption à son long martyre. »

Nous procédâmes à l'énucléation assisté de M. le docteur Bonneau, chef de service à la Maternité, et de M. Marty, assistant de notre clinique.

M. le docteur Bonneau voulut bien se charger du chloroforme.

L'opération fut des plus régulières.

Etant admis que j'étais en présence d'un gliome de la rétine, je ne me contentai pas d'énucléer l'œil, je sectionnai le nerf optique jusqu'au trou optique et par surcroît de précautions je fis l'*évidement* de l'orbite. Je ne laissai que le périoste et la partie périphérique de la conjonctive bulbaire.

L'hémorragie assez abondante fut vite arrêtée par des injections froides d'acide borique à 4 p. 100. Je saupoudrai la cavité oculaire évidée et les paupières d'acide borique et j'appliquai un pansement rigoureusement antiseptique.

L'enfant fut porté au lit, et au bout d'un instant placé à sa demande sur les genoux de sa mère. Il était à ce moment-là 10 heures du matin. Le soir à 5 heures je le trouvai dans un état très satisfaisant. Le pansement était fortement maculé de sang, mais l'hémorragie était arrêtée.

A la grande satisfaction de ses parents, l'enfant avait déjà demandé du bouillon et en avait pris à plusieurs reprises.

Le lendemain matin, la mère me conta avec joie que l'enfant avait dormi sans se réveiller, calme comme il ne l'avait pas été depuis deux ans. L'enfant demanda à aller jouer au jardin, je l'y autorisai. L'appétit redevint immédiatement excellent, et, pour abréger ce récit, quatre jours après, la plaie orbitaire, en bon état de réparation, sans suppuration, permettait la sortie de cet enfant et son départ pour la ville où il habite avec ses parents.

Je ne conclue pas à une guérison radicale. Je constate le bénéfice immédiat de mon intervention qui est incontestable. S'il y a une récidive, je m'empresserai de la porter à votre connaissance.

Il me reste à envisager une dernière question, celle de la pose d'un œil artificiel. Habituellement, huit jours après une énucléation faite pour raison sympathique, je place un œil artificiel. J'évite ainsi le retrait des paupières et l'exagération

de l'enfoncement cadavérique de la paupière supérieure.

Ici, au contraire, j'ai donné le conseil d'attendre au moins un an. Le frottement de la pièce pourrait hâter la récidive, si l'avenir nous réserve cette triste éventualité.

Dr E. Rolland.

SOCIÉTÉ D'OPHTALMOLOGIE DE PARIS

Séance du 4 juin 1889.

Présidence de M. Chauvel.

M. Despagnet, secrétaire, lit le procès-verbal de la précédente séance qui est adopté.

M. Chauvel offre à la société la notice qu'il a lue à la Société de chirurgie sur la vie et les travaux de Giraud-Teulon.

M. le Président fait part à la Société d'une lettre de M. le ministre de l'intérieur annonçant l'ouverture d'un concours pour une place de médecin-adjoint à la clinique ophtalmologique des Quinze-Vingts.

M. Darier. — Messieurs, vous m'avez chargé de faire un rapport sur le travail que nous a adressé notre confrère M. Dransart de Somain, et qui a pour titre : **Traitement préventif et guérison de l'entropion des paupières, par les ligatures conjonctivo-cutanées ou ligatures verticales à bascule.**

Plutôt que de discuter théoriquement un procédé opératoire qui par sa simplicité même me paraît destiné à entrer dans la pratique journalière de la chirurgie oculaire, j'ai pensé qu'il serait plus profitable pour tous de le mettre en pratique et de porter un jugement, non sur de simples descriptions, mais sur des faits et des résultats dont vous pouvez vous rendre compte aujourd'hui par vous-mêmes. M. le Dr Abadie a bien voulu soumettre quatre malades atteints d'entropion à ce mode de traitement et les résultats ont été aussi parfaits qu'on peut le désirer. Les trois premiers atteints *d'entropion sénile* simple de la paupière inférieure sont aujourd'hui complètement guéris, sans aucune cicatrice, aucun délabrement de la paupière. La quatrième atteinte d'entropion consécutif à un trachome ancien a été considérablement améliorée.

J'ai moi-même opéré une cinquième malade chez laquelle une seule suture a amené le redressement complet de la paupière inférieure.

Le procédé opératoire qui a donné de si bons résultats à M. Dransart ne nous était point inconnu ; il avait été décrit par notre collègue M. Gillet de Grandmont, ici même, le 4 décembre 1888; et c'est après la lecture de ce travail que M. Dransart a eu l'occasion d'opérer plusieurs malades. M. Gillet de Grandmont a désigné son procédé sous le nom de *ligatures horizontales*. M. Dransart préfère celui de *ligatures verticales à bascule*. Peu importe le nom. Vous pouvez relire la description du procédé dans le travail de M. Gillet de Grandmont publié dans notre *Bulletin*.

C'est une opération des plus simples, pouvant se pratiquer sans aucun instrument spécial, sans autre anesthésique que la cocaïne en instillation et en injection sous-cutanée. Le malade, opéré presque sans douleur, peut s'en retourner chez lui sans aucun pansement et au bout de huit à quinze jours on lui enlève ses fils et il est complètement guéri.

Tout le mérite de ce procédé revient à M. Gillet de Grandmont. Les recherches de M. Dransart, ainsi qu'il le fait remarquer lui-même, étendent le champ de ce procédé à d'autres variétés d'entropions, elles démontrent la possibilité de l'appliquer à la guérison de la paupière supérieure.

C'est là ce qui constitue le propre de la communication. M. Dransart chez une ancienne granuleuse a réussi à obtenir le redressement des quatre paupières par le procédé des *ligatures conjonctivo-cutanées*.

Pour la paupière supérieure le procédé était assez difficile à mettre en pratique. M. Dransart y est arrivé assez simplement en retournant complètement la paupière supérieure et en faisant passer les aiguilles de bas en haut entre le cartilage tarse et la peau. Le résultat obtenu fut aussi beau que pour la paupière inférieure. Le cartilage de la paupière supérieure étant plus large, il est tout naturel que le mouvement de bascule produit par la traction des fils soit plus accentué que pour la paupière inférieure.

Je conclus, Messieurs, en vous recommandant très chaudement le procédé opératoire de M. Gillet de Grandmont que je crois appelé à être très fréquemment employé. Il ne remplacera pas les cautérisations linéaires au thermo-cautère dans les cas d'entropion avec altération profonde du cartilage tarse, mais il sera applicable à tous les cas légers d'entropion suite de trachome ; il pourra même être combiné avec d'autres procédés tels que : ablation d'un lambeau cutané, cautérisation linéaire, etc. Quant au procédé de Gaillard par les sutures, qui a rendu déjà beaucoup de services, il

sera complètement supplanté par les ligatures *conjonctivo-cutanées à bascule.*

M. PARINAUD. **Amblyopie hystéro-traumatique. Considérations sur la vision binoculaire et les amblyopies réflexes.** — Je voudrais, à l'occasion d'un cas qui s'est présenté dernièrement à ma clinique, appeler votre attention sur certaines particularités de l'amblyopie hystérique qui intéressent et le clinicien et le physiologiste, et les médecins légistes et les médecins militaires assez souvent appelés à se prononcer sur des faits de simulation. L'hystérie n'est plus la maladie de son nom, au sens étymologique du mot. Cette affection s'observe assez fréquemment chez l'homme. L'hystérie traumatique, étudiée dans ces dernières années par M. Charcot, constitue aujourd'hui un chapitre important de la pathologie nerveuse et une foule d'accidents, dont la nature avait été jusqu'ici plus ou moins méconnue, ont été rattachés à la grande névrose. Si le champ de l'hystérie en a pu être à la fois étendu et délimité, je crois que les troubles oculaires, si caractéristiques, y ont contribué pour une certaine part et la connaissance de ces symptômes s'impose aujourd'hui aux médecins aussi bien qu'aux oculistes.

Dup..., un homme de 28 ans, d'une constitution vigoureuse, s'est présenté à ma clinique le 1er mars dernier pour obtenir un certificat constatant qu'il avait perdu la vue de l'œil droit. La perte de la vision, d'après lui, se serait produite le 19 février à la suite d'un coup de fouet que lui aurait donné un cocher dans une dispute. Le cocher a été arrêté et il lui réclame des dommages-intérêts.

La paupière inférieure de l'œil droit offre une légère ecchymose et une éraillure superficielle de la peau. Le globe de l'œil ne présente aucune lésion ni superficielle, ni profonde. La papille, en particulier, est normale et un second examen pratiqué le 5 avril n'a révélé aucune modification du nerf optique. Les deux pupilles réagissent normalement à la lumière et à la convergence.

L'œil gauche étant fermé, le sujet déclare avoir la sensation d'un épais brouillard gris au travers duquel il ne distingue rien, pas même la flamme d'une lampe. Cependant, si je le fais regarder dans un stéréoscope, et si je lui montre un objet dans chaque compartiment, successivement et à son insu, je constate que l'objet est vu par chaque œil Du reste, sans prendre aucune précaution pour déjouer la simulation, si je place sur l'œil gauche qui est le bon, un prisme à base supérieure et que je fasse regarder un carré de papier, le sujet déclare qu'il voit deux carrés

de papier, et si je couvre l'œil droit, c'est l'image supérieure, celle qui correspond à cet œil, qui disparaît.

Donc, d'après ces épreuves, on devrait conclure à la simulation. Cependant cet individu se simule pas.

Poursuivant l'examen, je trouve que l'œil gauche n'est pas complètement sain. Il y a un *rétrécissement concentrique du champ visuel à* 50°. Pas de dyschromatopsie. Le champ visuel du rouge et celui du bleu sont même plus étendus que celui du blanc, particularité que j'ai souvent constatée dans l'amblyopie hystérique. Le malade accuse de la *micromégalopsie*, c'est-à-dire la sensation de rapetissement ou de grossissement d'un objet suivant qu'on l'éloigne ou le rapproche de l'œil, enfin de la *polyopie monoculaire* qui disparaît avec un verre sphérique approprié. Ces deux derniers symptômes sont liés à la contracture de l'accommodation qui adapte l'œil pour la distance de 20 cent. environ. A cette distance $V = \frac{1}{2}$. Le fond de l'œil est normal.

Ces particularités établissent, sans doute possible, la nature hystérique du trouble visuel (voir mon mémoire sur l'anesthésie de la rétine. *Annales d'oculistique*, 1886). J'ajouterai qu'il y a un certain degré d'anesthésie cutanée plus prononcée à droite et une anesthésie totale du pharynx qui permet d'enfoncer le doigt jusqu'au contact de l'épiglotte sans provoquer de mouvements de déglutition.

Ainsi, cet individu est manifestement hystérique. Or, en ce qui concerne l'amaurose hystérique monolatérale, j'ai constaté depuis longtemps, *qu'un œil qui ne voit pas dans la vision monoculaire, quand le congénère est fermé, peut voir dans la vision binoculaire, et particulièrement dans la vision stéréoscopique.* Permettez-moi d'entrer dans quelques détails sur ce fait et les conséquences qui en découlent.

Dans le cours de recherches que je faisais, il y a sept ans environ, sur le fusionnement binoculaire des couleurs, à l'aide du stéréoscope et des couleurs complémentaires obtenues par polarisation de la lumière, j'eus l'idée d'expérimenter sur des hystériques qui, d'un œil, voyaient bien le rouge et de l'autre ne voyaient pas le vert complémentaire. Avec ces deux couleurs, arrivant chacune dans un des compartiments du stéréoscope, les malades accusaient la sensation du blanc. En supprimant le rouge, je constatai d'ailleurs que, dans ces conditions, l'œil amblyope voyait parfaitement le vert.

Charcot et Féré avaient en outre fait l'observation suivante : un hystérique voyant le vert d'un œil et ne le distinguant pas de l'autre, si on place un prisme à base supérieure sur le bon œil, et qu'on présente un carré de papier vert, les deux images, au lieu

d'être l'une verte, l'autre grise, comme dans la vision de chaque œil séparement, sont vues toutes deux vertes.

Plus tard, j'ai constaté que des hystériques complètement amaurotiques d'un œil, l'autre étant fermé, voyaient positivement des deux yeux dans la vision binoculaire. J'ai varié les expériences en me servant du stéréoscope, d'un prisme placé sur un œil, avec un verre coloré pour bien distinguer l'image de chaque œil, les résultats ont été concordants et établissent nettement l'existence de la vision binoculaire. Chez certains malades, l'amaurose ne disparaît pas dans la vision binoculaire, soit que l'amblyopie soit trop prononcée dans l'autre œil, soit que la vision binoculaire n'existât pas ou existât imparfaitement avant la maladie nerveuse.

Le rétablissement de la vision ne porte que sur la vision centrale. Le champ visuel périphérique reste rétréci ou plutôt aboli, car la perception de l'index blanc ne s'étend pas au delà de huit à dix degrés du point de fixation.

L'acuité visuelle devient sensiblement égale à celle de l'autre œil, s'il n'y a pas de causes oculaires d'affaiblissement de la vision : on s'en assure avec le stéréoscope, ou en dédoublant à l'aide d'un prisme les caractères de Snellen. Les deux images paraissent également distinctes pourvu que le prisme ne soit pas trop fort, et elles cessent d'être distinguées en même temps. C'est ainsi que j'ai constaté chez le sujet dont je rapporte l'observation, que l'œil droit, qui ne distinguait pas la flamme d'une lampe dans la vision monoculaire, avait $V = \frac{1}{2}$, comme l'œil gauche dans la vision binoculaire.

Ces faits tendent à établir :

1° *Qu'il y a des centres cérébraux distincts pour la vision périphérique et la vision centrale.*

2° *En ce qui concerne la vision centrale : que dans la vision monoculaire, chaque œil est en rapport avec l'hémisphère opposé; que dans la vision binoculaire, les deux yeux se mettent en rapport avec un seul hémisphère qui peut être indifféremment le droit ou le gauche.*

Cela admis, les particularités que je viens de signaler, et qui paraissent étranges au premier abord, s'expliquent très naturellement.

On pense, avec juste raison, bien que la preuve matérielle ne puisse en être donnée, que dans l'hystérie la lésion ou le trouble dynamique, qui détermine les paralysies ou les anesthésies, siège dans les régions les plus élevées du cerveau, dans les couches corticales. C'est dans ce sens qu'on a pu appeler les paralysies hystériques des paralysies psychiques. Supposons l'hémisphère gauche malade et l'hémisphère droit sain. Dans la vision mono-

culaire les yeux affectant un rapport croisé, l'œil droit sera amblyope et l'œil gauche sain. Dans la vision binoculaire, les deux yeux pouvant se mettre en rapport avec l'hémisphère sain, l'amblyopie de l'œil droit disparaît. Inversement, si l'on pouvait mettre les deux yeux en rapport avec l'hémisphère malade, tous deux devraient devenir amblyopes. Or, il y a certains cas où l'on peut réaliser cette expérience, c'est lorsque l'amblyopie est double et la dyschromatopsie monolatérale. Répétant l'expérience de Charcot et Féré, j'ai observé plusieurs fois que les deux images du papier vert devenaient grises si au lieu de placer le prisme sur l'œil qui voit bien la couleur monoculairement, on le plaçait sur l'œil dyschromatope. Cette contre-épreuve m'a paru très concluante.

Ces rapports des yeux avec les hémisphères, en ce qui concerne la vision centrale, nous font entrevoir la nature de l'amblyopie des strabiques, et nous rendent compte également des causes qui s'opposent au rétablissement de la vision binoculaire après l'opération. L'amblyopie du strabisme qui altère la vision centrale et respecte, du moins pendant fort longtemps, la vision périphérique, résulte de la rupture, ou mieux, du défaut de développement des connexions qui unissent les yeux aux centres visuels pour la vision binoculaire. Dans le strabisme alternant, la connexion croisée existe pour chaque œil, mais la connexion bilatérale fait défaut. Ce n'est pas l'amblyopie par elle-même qui s'oppose au rétablissement de la vision binoculaire, après l'opération, car le rétablissement est aussi difficile et peut-être plus difficile dans le strabisme alternant, alors qu'il n'y a pas d'amblyopie. J'ai opéré, il y a peu de temps et le même jour, deux enfants atteints de strabisme alternant avec une acuité égale et sensiblement normale dans les deux yeux. Or, malgré une correction satisfaisante, il m'a été impossible de développer la perception de deux images en plaçant un prisme sur l'un des yeux. Ces enfants voyaient bien de chaque œil, mais, malgré le redressement des yeux, ne voyaient pas binoculairement. Il n'est pas impossible que dans les cas de ce genre, le rétablissement de la vision binoculaire soit plus difficile que dans le strabisme monolatéral avec un certain degré d'amblyopie, parce que la connexion croisée étant solidement établie, les yeux ont moins de tendance à utiliser la connexion bilatérale qui est imparfaitement développée.

Revenons à notre malade. J'ai démontré qu'il est hystérique, qu'il ne simule pas quant à l'existence d'une amaurose droite, l'œil gauche étant fermé, bien qu'il voie de chaque œil, dans la vision binoculaire. Une autre question reste à résoudre : Simule-t-il en ce qui concerne la cause de son amaurose qu'il rapporte à un traumatisme?

Ici je ne puis être aussi affirmatif. Il est possible que l'amaurose ait préexisté au traumatisme, mais ce que l'on peut dire aujourd'hui, grâce aux travaux de M. Charcot, c'est que la version de cet individu est parfaitement admissible. Non seulement le traumatisme peut développer des accidents locaux chez des individus déjà hystériques, mais il peut les provoquer sous forme d'anesthésies diverses, de paralysie d'un bras, de paraplégie, etc., sans qu'il y ait eu d'accidents hystériques antérieurs. Ces faits sont non seulement possibles, mais assez fréquents, surtout chez les hommes, à en juger par la rapidité avec laquelle ils se multiplient, depuis qu'ils sont connus.

J'ai déjà signalé dans mon mémoire sur l'*anesthésie de la rétine* un cas d'amblyopie survenue à la suite d'un traumatisme assez léger, ayant porté sur le dos du nez, et qui offrait tous les caractères de l'amblyopie hystérique. A cette occasion j'ai émis l'opinion que les amauroses ou amblyopies, dites réflexes, dont l'histoire est assez obscure, étaient probablement de nature hystérique. Un troisième cas que j'ai observé dernièrement à la Salpêtrière, et qui a fait l'objet d'une leçon de M. Charcot, confirme encore cette manière de voir.

Il est à remarquer, dans la production de ces amblyopies, comme d'ailleurs des autres accidents hystéro-traumatiques, que le traumatisme est parfois assez léger mais qu'il s'accompagne d'un ébranlement moral qui est un facteur important dans la pathogénie de ces accidents. Dans deux cas, c'est pendant une dispute que le traumatisme a eu lieu. Dans le troisième, le malade a reçu à la face un jet de flamme qui lui a causé dans la région de l'orbite une brûlure légère mais l'a vivement impressionné par la crainte d'avoir l'œil brûlé.

Ce ne sont pas seulement les excitations de la région orbitaire ou de la face qui peuvent être la cause déterminante de l'amblyopie hystérique. Les troubles visuels occasionnés par la présence de vers intestinaux paraissent être de même nature. Depuis que mon attention a été appelée sur cette question, j'en ai observé deux cas, chez des enfants, et j'ai pu m'assurer qu'ils étaient atteints d'amblyopie hystérique.

Le premier fait est celui d'un jeune garçon dont voici l'observation.

Abouc... 14 ans, vient me consulter en 1886 pour des troubles de la vue datant d'un an. Je constate chez lui un double rétrécissement du champ visuel avec contracture de l'accommodation et polyopie monoculaire qui caractérisent l'amblyopie hystérique. Le fond de l'œil, très pigmenté normalement, n'offre pas de lésion.

Le trouble visuel s'étant déclaré chez cet enfant peu de temps

après que l'on eut constaté chez lui l'existence d'un tænia, je pensai que la présence de l'helminthe dans l'intestin n'était pas étrangère à son amblyopie. L'enfant fut adressé à M. Laboulbène qui le débarrassa de son tænia en quelques heures. A partir de ce moment l'amblyopie disparut spontanément, et comme cet enfant est encore dans une pension de Paris, j'ai pu constater dernièrement qu'elle ne s'était pas reproduite.

Incontestablement, chez cet enfant, l'amblyopie avait été déterminée par le tænia, mais outre qu'elle offrait les caractères de l'amblyopie hystérique, il n'est pas sans intérêt de savoir que la mère et deux sœurs du petit malade avaient de grandes attaques, et qu'il avait eu, en même temps que son amblyopie, de l'aphonie qui a été traitée par M. Gougenheim par l'électricité, et qui était probablement de même nature.

Le second cas est celui d'une petite fille qui se fait soigner en ce moment à ma clinique. C'est une enfant qui n'a pas encore douze ans et qui n'est pas réglée. Elle a une double amblyopie hystérique très caractérisée et compliquée de *contracture de la convergence*, qui est à rapprocher de la paralysie de la convergence que j'ai le premier signalé. Or cette enfant est porteuse d'un tænia qui vraisemblablement n'est pas étranger au trouble visuel. Elle n'a pas eu jusqu'ici d'autre manifestation hystérique, mais sa mère a de grandes attaques. On n'a pas pu encore la débarrasser de son tænia.

Ainsi, en dehors des faits bien connus où un traumatisme périorbitaire détermine l'amaurose d'un œil par déchirure ou compression du nerf optique, lorsque la vue est altérée à la suite d'un traumatisme de ce genre, on devra rechercher si l'hystérie n'est pas en cause. Il est probable que les amblyopies et autres troubles oculaires, tels que le blépharospasme, que l'on explique par une action réflexe ayant son point de départ dans un traumatisme de la face, dans une lésion de la muqueuse nasale comme M. Trousseau nous en a signalé dernièrement des exemples, dans une dent malade, dans la présence de vers intestinaux, sont de nature hystérique et comparables aux autres accidents hystéro-traumatiques.

M. Abadie. — Je ne saurais admettre l'interprétation donnée par M. Parinaud aux faits qu'il vient de faire connaître. L'amaurose hystérique n'est pas contestable, et j'en ai vu des exemples très nets, après avoir employé tous les moyens dont on dispose pour déjouer la simulation. Dans ces cas, l'œil correspondant au côté hémianesthésique était réellement amaurotique, mais lorsque l'amaurose hystérique est unilatérale, elle est constante et persiste ainsi bien quand l'œil sain est libre que quand il est fermé,

et je comprends difficilement que M. Parinaud ait pu soutenir que la simple mise en jeu dans le stéréoscope de la vision binoculaire, rétablira la vision de l'œil amaurotique.

Dans ces cas d'amaurose unilatérale sans lésions, on ne saurait trop se méfier des simulateurs et souvent on aura la preuve au moyen des tableaux et des verres colorés qu'ils ne disent pas la vérité.

Je ne saurais souscrire davantage aux déductions anatomo-pathologiques, que M. Parinaud cherche à tirer de ces faits étranges dont l'interprétation reste tout au moins contestable. La caractéristique des phénomènes hystériques c'est d'être absolument fugaces, irréguliers, d'échapper à toute loi anatomique ou physiologique. Vouloir les utiliser pour arriver à connaître la disposition des fibres nerveuses optiques dans l'encéphale et le siège des centres psycho-visuels semble être une tentative téméraire frappée à l'avance de stérilité.

M. Meyer. — Le côté neuf de la communication de M. Parinaud n'est pas dans l'existence d'une amblyopie ou amaurose hystérique à la suite de traumatisme dont l'existence est indiscutable, ni dans l'éventualité d'une simulation à démasquer par les moyens à notre disposition, mais plutôt dans l'essai d'expliquer un fait qui ne repose pas sur les données physiologiques habituellement acceptées, qui par cela même a besoin d'être établi sans conteste. Il s'agit d'un malade qui déclare avoir perdu la vue d'un œil et chez lequel on constate cependant l'existence d'une vision binoculaire. M. Parinaud nous présente un schéma pour démontrer qu'un seul hémisphère cérébral préside à la vision centrale binoculaire; soit, mais encore faut-il que cet hémisphère prenne connaissance des impressions visuelles des deux yeux. Or l'œil muni d'un prisme ne peut toujours fournir qu'une seule image de l'objet fixé, et si son malade voit double, c'est que l'hémisphère a perçu aussi l'image provenant de l'autre œil. Par conséquent le malade voit avec chacun de ses yeux, et si M. Parinaud ajoute qu'un de ces yeux perd la faculté de voir au moment où l'on ferme l'autre, il serait utile d'en donner d'autres preuves que l'affirmation du malade. Ne peut-il y avoir des hallucinations négatives, — c'est-à-dire l'imagination d'être privé de la vision d'un œil, — comme il y a des hallucinations positives. Et puisque M. Parinaud vient de nous raconter que, dans l'intérêt de ses expériences, il a provoqué dernièrement par suggestion l'amblyopie d'un œil chez quelques personnes et que, d'autre part, des phénomènes analogues sont aussi attribués à l'auto-suggestion, je ne vois pas pourquoi on ne pourrait accuser un malade de provoquer de cette façon l'amaurose d'un œil dont il est affligé,

lorsque l'autre œil est fermé. En tous cas il possède la vision binoculaire lorsqu'il a les deux yeux ouverts, comme tout le monde dans la vision ordinaire.

M. Parinaud ajoute qu'en négligeant les faits pareils à ceux qu'il vient de nous exposer, nous courrons le danger d'erreurs grossières et préjudiciables au malade si nous le considérons comme un simulateur. Il me semble cependant qu'il serait autrement grave si nous déclarions que le malade a perdu la vue d'un œil, lorqu'il voit parfaitement bien de ses deux yeux quand il veut bien les ouvrir.

M. Vignes. — Je ne sais si j'ai bien compris M. Parinaud, mais il me semble que je lui ai entendu dire que son malade était amaurotique, qu'il voyait monoculairement. Or, M. Parinaud place verticalement au-devant de l'œil, le meilleur, un prisme et le sujet voit aussitôt deux objets à des hauteurs différentes : cette diplopie en hauteur ne peut se produire que si les deux fosses centrales sont impressionnées par deux images dont l'une est projetée dans la direction de la ligne visuelle, tandis que l'autre l'est dans le sens du sommet du prisme, et cela quel que soit l'état de sensibilité du reste du champ visuel. Jusqu'à ce moment j'ai considéré le procédé du prisme comme un moyen servant à décéler la simulation : il démontre d'une façon péremptoire que la vision binoculaire existe, car avec un œil amaurotique il ne peut y avoir de diplopie (j'exclus les cas de polyopie monoculaire).

M. Chauvel. — Je serais heureux de connaître les conducteurs qui permettent à la vision binoculaire de s'exercer avec un seul hémisphère cérébral; M. Parinaud voudrait-il nous les indiquer?

M. Gorecki. — L'explication physiologique que vient de donner M. Parinaud, me séduit beaucoup. Il résulte de ce qu'il a observé qu'un des hémisphères, et partant un des yeux, ne fonctionne que sous l'incitation de l'autre. Cet appui des deux hémisphères est analogue à celui qui a été signalé par les différents sens entre eux, l'ouïe, la vue et le toucher, le goût et l'odorat. De ce qu'un fait ne cadre pas sur les idées reçues, il ne s'ensuit pas qu'il faille l'éliminer de parti pris, aussi devons-nous prendre bonne note de celui qu'a observé M. Parinaud et le garder comme un premier jalon pour des recherches ultérieures.

M. Parent. — Comment M. Parinaud s'est-il aperçu que son malade ne voyait pas d'un œil? Quelles expériences a-t-il faites à ce sujet? C'est là une constatation très difficile?

M. Parinaud. — Je constate dans certaines objections qui me sont faites cette tendance à rejeter purement et simplement les faits qui sont contraires à nos idées et à nos théories. Il serait plus scientifique de les contrôler et ce serait aussi plus sage, car, en ne

tenant pas compte de faits tels que ceux que je vous ai signalés, on s'expose à commettre de graves erreurs.

Quoi qu'en pense M. Abadie, les troubles visuels de l'hystérie sont appelés à jeter la plus vive lumière sur le fonctionnement de l'appareil visuel, mais si nous voulons les juger d'après la conception plus ou moins étroite que nous nous faisons de cet appareil, il nous est impossible d'en saisir la signification. Comme exemple du peu de valeur qu'ont les faits de nature hystérique, M. Abadie nous cite celui d'un malade chez lequel il a observé une paralysie de l'élévation dans les deux yeux, et il fait remarquer qu'un pareil fait est en contradiction avec la disposition anatomique des nerfs. Notre distingué confrère pense-t-il que si les yeux s'élèvent en même temps, ce soit par un pur effet du hasard? Il y a certainement une disposition anatomique en rapport avec cette association du mouvement, et un centre qui y préside. C'est ce centre qui est intéressé dans le cas en question.

Effectivement, les troubles des mouvements oculaires, dans l'hystérie, se présentent presque toujours sous forme de paralysies ou de contractures des *mouvements associés*, ainsi que je l'ai dit dans un autre travail.

Pour ce qui concerne l'épreuve des verres colorés de Stilling, je ne la considère pas comme rigoureuse en elle-même et je crois qu'elle est particulièrement susceptible de nous induire en erreur chez ces malades dont je vous parle. Pour que la vision binoculaire s'exerce chez les malades, il faut qu'il y ait une certaine sollicitation partant du bon œil. S'il y a un degré assez prononcé d'amblyopie, dans l'œil qui n'est pas amaurotique, les épreuves du stéréoscope et du prisme peuvent être négatives, comme cela avait lieu chez un second malade dont je vous ai parlé. Or, dans l'épreuve de Stilling, lorsque vous placez sur le bon œil un verre coloré qui, pour bien neutraliser la couleur des lettres, doit être très saturé, et que vous montrez un tableau qui, du bon œil, doit être vu complétement noir si l'épreuve est bien faite, vous mettez cet œil dans les conditions de l'amblyopie. J'ajouterai que ces malades sont souvent dyschromatopes, ce qui complique encore les conditions de l'épreuve. En fait, certains malades, surtout ceux qui ont une excellente acuité dans le bon œil, peuvent lire les caractères colorés, d'autres ne peuvent pas, bien qu'ils aient la vision stéréoscopique et qu'un prisme placé sur le bon œil fasse apparaître la diplopie.

MM. Meyer et Vignes me disent: « Si ce malade voit deux images lorsqu'on place un prisme sur le bon œil, c'est que le cerveau reçoit deux impressions et que chaque œil en a transmis une. » Evidemment, et la discussion n'aurait pas d'objet sans cette contradiction

apparente qu'un œil qui fonctionne dans la vision binoculaire ne fonctionne plus dans la vision monoculaire.

Je reconnais avec M. Parent qu'il est difficile d'établir l'existence d'une amaurose monoculaire en dehors des affirmations du malade. Ma communication a précisément pour but de démontrer que les épreuves que nous faisons subir en pareille circonstance peuvent nous induire en erreur. En présence d'un cas isolé, le doute peut être permis, mais lorsque vingt, trente malades reproduisent le même symptôme avec les mêmes particularités qu'ils ne peuvent connaître, il serait puéril de voir chez tous ces malades des simulateurs. Or je vous le répète, à l'occasion d'un cas qui s'est présenté à moi récemment, je vous signale des observations qui remontent à plusieurs années et qui ont été plusieurs fois contrôlées.

Le fait que des individus atteints d'amaurose hystérique d'un œil, l'autre étant fermé, peuvent voir de cet œil dans la vision binoculaire et en particulier dans la vision stéréoscopique, est positif. Quant à l'explication que je vous ai donnée de ce fait en apparence paradoxal, elle est très vraisemblable parce qu'elle nous rend très bien compte du phénomène, qu'elle éclaire d'autres faits obscurs tels que l'amblyopie du strabisme et qu'on peut invoquer encore en sa faveur d'autres arguments. Mais je ne vous présente pas cette explication comme un dogme. Je la livre seulement à votre appréciation et si on en trouve une meilleure, je l'accepterai avec empressement. Je viens de vous tracer au tableau une figure grossière pour mieux faire comprendre ma pensée, mais M. Meyer aurait tort de croire que je la propose comme une réalité anatomique. Les connexions anatomiques qui unissent les yeux aux centres visuels sont infiniment plus compliquées qu'on ne le suppose; j'ai eu l'occasion de m'en expliquer autrefois, et je réponds à M. Chauvel que je n'ai pas la prétention de les connaître. Le fait que je vous cite me semble toutefois avoir dans la question une importance capitale. J'ai été amené à parler de suggestion dans la discussion; c'est en effet un moyen de contrôle très utile, mais j'ai toujours eu soin de séparer les faits cliniques des expériences d'hypnotisme dont il n'est question ni dans ma communication, ni dans aucune autre de mes publications.

On reprend la discussion sur la communication de M. Wecker: *les inflammations traumatiques de l'œil.*

M. Abadie. — La question soulevée par M. de Wecker est de la plus haute importance tant au point de vue de la pathologie générale que de la pathologie oculaire. Elle peut être ainsi posée: L'inflammation des tissus vivants est-elle toujours d'origine microbienne ?

En l'état actuel de la science nous ne pouvons nous prononcer encore d'une manière complète et absolue, mais nous devons reconnaître que nombre d'états pathologiques considérés jadis comme dyscrasiques sont de nature infectieuse.

M. Widal, dans une thèse des plus remarquables, vient de prouver que tous les accidents si variés et de modalités si diverses qu'on observe chez les femmes, à la suite de couches, reconnaissent tous une cause unique, l'introduction dans l'économie d'un streptocoque pyogène qui produit les lésions les plus variées selon son degré de virulence. La phlegmatia alba dolens qu'on a toujours considérée jusqu'ici comme occasionnée par une altération du sang mal définie, est une manifestation d'ordre infectieux et cela aussi bien dans la forme la plus bénigne que dans la forme la plus grave.

Les recherches récentes de Chauveau, de Bouchard, de Widal ont mis en lumière l'intervention d'un nouveau facteur qui joue un grand rôle dans la pathogénie des processus infectieux. Je veux parler du degré de virulence du microbe inoculé. Le même microbe, selon que la virulence sera exaltée ou amoindrie, donnera naissance à des états morbides en apparence fort éloignés les uns des autres et en réalité leur cause première commune est l'infection de l'organisme.

Ces notions nouvelles sur le degré de virulence des microbes nous expliquent d'une façon satisfaisante bien des faits restés jusqu'ici obscurs, énigmatiques et permettent de répondre à bien des objections.

C'est ainsi qu'il y a cinq ans, quand il soutenait au *Congrès* français d'ophtalmologie que les accidents de suppuration consécutifs à l'opération de la cataracte étaient dus à des microbes et qu'il fallait employer des antiseptiques, solutions phéniquées, boriquées ou autres, M. Meyer objectait que les microbes vivaient parfaitement dans toutes ces solutions antiseptiques. Ils y vivent, c'est possible, mais il y perdent leur virulence et ils deviennent inoffensifs pour l'organisme.

Je n'ignore pas que M. le professeur Bouchard, dont la compétence est si haute en pareille matière, admet que les processus morbides peuvent reconnaître aussi pour cause des altérations du système nerveux.

Je crois aussi que l'intervention du système nerveux joue un grand rôle, prépare pour ainsi dire le terrain, mais son influence seule ne peut suffire pour désorganiser les tissus ; il faut que les microbes s'en mêlent. Voyez ce qui se passe dans l'expérience célèbre de la section intra-cranienne du trijumeau. Si la cornée, bien qu'anesthésiée, est mise absolument à l'abri des germes infectieux, elle se conserve intacte.

Il me paraît qu'il n'est pas plus difficile d'interpréter la pathogénie des processus morbides qui paraissent être d'ordre chimique. Au début, ces processus sont irritatifs. Certaines substances introduites par exemple dans le tissu cellulaire sous-cutané, que ce soit l'acide urique sécrété à l'excès, que ce soit le poison irritant sécrété par certains microbes et injecté complètement débarrassé des germes qui l'ont produit, nous voyons se produire des troubles de nutrition irritatifs mais non destructifs. La désorganisation complète, la suppuration qui marque le dernier terme de l'inflammation, ne se produira que par l'apparition nouvelle de microbes qui rouvent dans ce terrain tout préparé par un processus irritatif des conditions tout à fait favorables à leur évolution.

C'est ainsi qu'il faut comprendre comment un enclavement irien ou capsulaire, un cristallin luxé peuvent être le point de départ d'accidents qui, irritatifs à leur origine, deviennent graves et infectieux par la suite.

Aussi, comme l'a dit le professeur Bouchard, il faut penser pathogéniquement, c'est-à-dire saisir l'ordre d'enchaînement des phénomènes pathologiques et leur opposer des moyens appropriés à chaque stade de leur évolution.

M. Guttierez-Ponce. — Comme M. de Wecker, je suis partisan de la théorie microbienne de l'inflammation; seulement, je crois que, pour bien expliquer le développement de ce processus, il faut tenir compte non seulement des micro-organismes extérieurs, suspendus dans l'air ainsi que dans les liquides avec lesquels une solution de continuité peut se trouver en contact, mais aussi des éléments morbigènes, constituant les diathèses, qui peuvent être contenus dans le sang et la lymphe. Ces derniers viennent également se mettre au contact des plaies ; et, de même que les autres, ils remplissent le rôle de véritables corps étrangers, contre lesquels la cellule vivante normale doit réagir avec plus ou moins d'activité et d'énergie selon les cas.

Permettez-moi de vous rappeler, à l'appui de cette opinion, les expériences de sir James Paget, le célèbre professeur du collège royal des chirurgiens de Londres, auquel j'ai l'honneur d'appartenir. Cet illustre maître, alors qu'il était chirurgien de l'hôpital Saint-Bartholomew, choisit une trentaine de malades auxquels il appliqua de petits vésicatoires volants, afin d'en recueillir la lymphe et l'examiner. Les résultats obtenus par ce moyen ont été remarquables, car, bien qu'à la simple vue tous ces matériaux offraient à peu près le même aspect, ils présentaient, au contraire, quand on les examinait au microscope, les différences les plus frappantes, et ces différences étaient en rapport avec la nature de la maladie et l'état du sujet examiné. C'est ainsi

qu'il a fini par pouvoir reconnaître, au simple examen microscopique de la lymphe, les caractères généraux de la maladie dont le sujet étaient atteint, et même prédire si, dans le cas où une inflammation viendrait à se déclarer chez ce malade, elle aurait de de la tendance à devenir plastique ou, au contraire, suppurative.

Si, donc, nous avons affaire à un sujet parfaitement sain, une antisepsie rigoureuse nous mettra certainement à l'abri de tout accident inflammatoire sérieux ; en tout cas, nous pourrons être sûrs de ne pas voir survenir de la suppuration. Par contre, si le sujet est diathésique, tous nos efforts pour prévenir l'arrivée des micro-organismes extérieurs au contact de la plaie n'empêcheront pas les éléments morbigènes, que le malade porte en lui-même, d'agir parfois d'une façon fâcheuse. Ne voyons-nous pas, en effet, que l'opération de la cataracte, par exemple, pratiquée, avec toutes les précautions voulues, chez un sujet syphilitique, provoque souvent une iritis offrant tous les caractères de l'iritis spécifique?

La conclusion pratique que nous devons en tirer, c'est qu'il faut tâcher de combattre partout le microbe, aussi bien en dedans qu'en dehors. Et pourtant, M. Parinaud nous disait, dans notre dernière séance, qu'il fallait reconnaître qu'on abusait de l'antisepsie et que déjà on revenait volontiers aux pansements simples. Cette opinion, dans la bouche d'un confrère aussi éminent, me semble dangereuse. Je serais plutôt d'avis de laisser à l'antisepsie suivre son cours, même si on en abusait. Elle nous conduit insensiblement à un excellent résultat, savoir, la consécration pratique de l'asepsie; de même que toutes nos recherches en thérapeutique nous emmènent de plus en plus à l'hygiène.

Pour terminer, Messieurs, je crois que nous devons savoir gré à M. de Wecker d'avoir soulevé une de ces questions que l'on a l'habitude de considérer comme étant déjà résolues, et qui ne le sont pas, un de ces problèmes, comme on en trouve beaucoup dans notre science, qui sont une source de perpétuelles études. L'inflammation est une de ces questions fondamentales; et nous ne faisons que gagner à rafraîchir le plus souvent possible les connaissances, que nous croyons posséder sur elle, afin d'en acquérir d'autres.

M. Vignes. — **Epicanthus héréditaire.** — J'ai opéré, avec l'aide de mon ami le Dr Artaut de Saint-Quentin, un homme de trente-six ans, atteint d'épicanthus compliqué d'étroitesse de la fente palpébrale, de ptosis, de cataracte pyramidale, toutes malformations binoculaires et d'origine congénitale. J'ai essayé de remédier à ces nombreuses anomalies par diverses opérations, que je ne décrirai pas. Mais je désire attirer votre attention sur l'histoire de ce malformé, tant à cause de l'intérêt tératologique qui

me semble s'y rattacher, que parce qu'elle complète une des observations d'épicanthus héréditaire sur lesquelles est basée la remarquable étude que Sichel nous a léguée.

Si vous voulez bien donner un coup d'œil à ces photographies, obtenues l'une en face et l'autre en profil, vous pourrez remarquer combien est considérablement agrandi l'espace qui existe entre les angles palpébraux internes droit et gauche. La région caronculaire est voilée par l'adhérence des paupières, et la surface cutanée située entre le nez et l'angle interne mesure une étendue vraiment extraordinaire. A ce niveau, existe un léger pli cutané en forme de bourrelet : il va d'une paupière à l'autre et donne à la peau un aspect plissé. Ce vestige de l'épicanthus, plus nettement accusé dans la première enfance, ressemble fort peu aux replis cutanés des figures qui accompagnent le travail de Sichel et à propos des quelles l'auteur s'est cru tenu à la remarque suivante : « La forme très régulièrement arrondie du pli cutané et son étendue me paraissent un peu exagérées ici : du moins je ne les ai jamais vues exactement telles dans ma pratique. »

Le ptosis est très accusé ; la paupière, entre le tarse et le sourcil, a un aspect uniforme, sans aucune ride et, dans cette région, est deux ou trois fois plus épaisse que normalement. Chez une fillette du sujet qui nous occupe, âgée de quelques mois, il y a encore exagération de cette épaisseur insolite et l'enfant ne parvient pas à ouvrir les yeux. Cet état peut être considéré comme une variété de ptosis adipeux.

L'étroitesse de la fente palpébrale est telle que l'ouverture maxima que l'on peut lui donner ne met pas entièrement à jour la surface cornéenne.

Cette angustie, jointe au ptosis et aux troubles cristalliniens, apporte une gêne considérable à la vision, qui ne peut s'exercer qu'alors que la tête est fortement rejetée en arrière, pendant que le menton se relève en avant et à gauche, car l'œil de ce côté est entièrement exclu de la vision.

Contrairement à ce qu'on observe habituellement chez les personnes affectées de semblables vices de conformation, la racine du nez, dont le dos se limite par une arrête assez vive, n'est pas très aplatie.

Pas d'anomalies fonctionnelles du sac et des conduits lacrymaux. La largeur des cavités orbitraires est diminuée, surtout par refoulement en bas et en dedans du frontal au niveau de la queue du sourcil : il est facile d'en faire la constatation sur les photographies.

Les globes oculaires profondément situés dans l'orbite m'ont paru de dimensions raccourcies dans leurs différents diamètres.

Après dilatation par l'atropine, l'acuité visuelle est, à droite, de deux dixièmes, et de quelques centièmes à gauche.

Le grand-père de mon opéré a été observé par Sichel : son observation est la première de son mémoire. Comme elle est fort courte, je vais vous la relire :

« Observation I. Dans l'été de 1845, M. T., d'Orléans, se présente à notre consultation avec un epicanthus congénital compliqué de ptosis. Il a cinq fils et une fille qui sont affectés de la même maladie; cinq autres, un garçon et quatre filles, ont, dit-il, de grands yeux exempts de toute difformité. La fille de l'un de ces fils est atteinte de la même affection. L'un des fils, que j'ai vu, offre le ptosis et l'étroitesse des fentes palpébrales à un degré beaucoup plus avancé que l'épicanthus qui se réduit à un pli fort court et peu élevé de haut en bas, mais s'étendant très loin du nez. Il a en même temps du strabisme convergent plus prononcé d'un côté, mais il est dificile de décider quel œil fut primitivement le plus dévié. Le pli constitutif de l'épicanthus devient facilement le siège d'une érosion par suite d'une conjonctivite catarrhale à laquelle le malade est sujet; cette érosion forme presque une fissure à la partie supérieure de la valvule anormale.

« Les membres de cette famille ne sauraient guérir de cette difformité congénitale sans l'opération du ptosis, affection très prononcée chez eux. La simple opération d'épicanthus ne suffirait pas, attendu que chez eux l'épicanthus est moins développé que l'abaissement de la paupière supérieure symptomatique de l'allongement de ses téguments. »

Je n'ai pas réuni tous les documents relatifs à cette famille, dont les descendants sont dispersés au quatre points cardinaux de notre pays, mais je puis encore vous soumettre la photographie de l'un deux, porteur des anomalies que j'ai observées chez son neveu. Cet homme a eu cinq enfants dont un garçon malformé, deux garçons exempts, un garçon et une fille affectés comme le premier.

Son frère, anormalement conformé, a deux enfants : celui dont je viens de décrire les vices tératologiques et une fille que j'ai pu examiner à ma clinique : elle n'a ni épicanthus, ni blépharophimosis, mais la région de la racine du nez et des angles internes rappelle la difformité du frère.

Je passe maintenant à la descendance de mon opéré : de son mariage avec une jeune femme aux paupières largement fendues et aux globes saillants sont nés trois enfants :

1° Une fille dont les traits sont la reproduction de ceux de la mère : elle est exempte de la tare héréditaire paternelle.

2° Un garçon chez lequel existe déjà un aspect particulier de la

racine du nez quelque peu analogue à l'anomalie ancestrale.

3° Une fillette, dont j'ai déjà parlé, atteinte d'épicanthus, d'étroitesse de la fente palpébrale et de ptosis.

Je ne veux pas prolonger cette communication, ni entrer dans toutes les considérations que comporte mon observation. Cependant, comme on a cherché a établir une relation entre la genèse de la cataracte congénitale et la tuberculose, je dois ne pas omettre de dire que T. est porteur de lésions bacillaires au sommet d'un de ses poumons. Mais avec nos connaissances sur cette maladie essentiellement parasitaire, je fais volontiers table rase de cette conception et, dans le cas actuel, je considère les cataractes de cet homme, qui présente à un si haut degré de développement les malformations de ses ascendants, dont les cristallins toutefois étaient transparents, comme un stigmate de plus profonde dégénérescence.

La séance est levée.

BIBLIOGRAPHIE

ET REVUE DES JOURNAUX

Du traitement de la blennorrhée du sac lacrymal chez les nouveau-nés. *Zur Behandlung der Thränensackblennorrhe bei Neugebornen*, par le Dr Léopold Weiss (*Klinische Monatsblätter für Augenheilkunde*, janvier 1889). — L'auteur préconise comme traitement les lavages soigneux de l'œil, l'emploi des astringents, le traitement des complications de la muqueuse nasale et le sondage avec des sondes coniques à travers les points lacrymaux, simplement dilatés et non incisés. Les sondes qu'il employa correspondent au calibre 3 et 4 de Bowmann. Il donne des observations à l'appui.

Dr Boucher.

De quelques reflexes ayant leur point de départ à la surface de la conjonctive et de la cornée, par le Dr Feilchenfeld. *Ueber einige von der Oberflüge der Conjunctiva und Cornea ausgelöste Reflexe.* (*Klinische Monatsblätter fur Augenheilkunde*, janvier 1889.) — Lorsqu'on lave les culs-de-sac ou qu'on instille des collyres, il se produit souvent certaines reflexes, surtout chez les enfants, les femmes et les personnes impression-

nables. Ce sont des arrêts de la respiration durant 5 secondes environ, suivi d'une respiration profonde et saccadée, des mouvements de déglutition ou des éternuements. L'auteur les attribue avec raison à une excitation des branches terminales du trijumeau.

Dr Boucher.

Détermination de la cécité aux couleurs. *Zur Prüfung auf Farbenblindheit*, par le Dr Grossmann (*Klinische Monatsblätter fur Augenheilkunde*, janvier, 1889). — Description d'un nouvel appareil destiné à permettre cette détermination soit à la lumière artificielle, soit à celle du jour.

Dr Boucher.

Des anastomoses des vaisseaux ciliaires postérieurs avec les vaisseaux postérieurs du nerf optique et de la rétine. *Ueber die Anastomosen der hinteren Ciliargefässe mit denen des Opticus und der Retina*, par le Dr Rumschewitsch (*Klinische Monatsblätter fur Augenheilkunde*, février, 1889). — L'auteur décrit dans cet article une anastomose veineuse cilio-rétinienne formée par la veine nasale supérieure.

Dr Boucher.

Kératite bulleuse d'un œil dans la chambre antérieure duquel deux cils sont restés treize ans sans déterminer aucune réaction. *Keraltitis bullosa an einem Auge, in dessen vorderer Kammer zwei Cilien 13 Jahre ohne Reaction verweilt hatten*, par le Dr Meyer. (*Centralblatt fur praktische Angenheilkunde*, janvier, 1889). — Une femme de 38 ans fut blessée il y a 14 ans à l'œil droit par un éclat de bois. A la suite de cette blessure on constata dans son œil la présence de deux cils qu'un médecin de Coïmbre essaya inutilement d'extraire. La malade conserva pendant les 13 ans qui suivirent, ses cils, sans que sa vue fut troublée et sans qu'il en résultât d'inconvénients. A plusieurs reprises les médecins purent constater que ces cils étaient identiques comme forme et comme coloration avec ceux de la jeune femme. Il y a un an survint la première forme de kératite bulleuse qui se reproduisit à des intervalles de plus en plus rapprochés.

Au moment de l'examen, le 7 octobre 1888, l'état était le suivant : l'œil droit n'est pas rouge, la cornée est trouble, tachetée et recouverte par places, dans sa moitié inférieure, de fines bulles. Il ne reste aucune trace du traumatisme. On voit partir du bord supérieur de la pupille et venant au-dessous de l'iris, deux fils blancs qui descendent en bas et en avant. Le plus long et le plus gros des deux s'avance sur la face antéro-inférieure de l'iris. V =

compte les doigts à 1m,50. L'extrémité supérieure du fil le plus court se recourbe en avant et pénètre à travers toute l'épaisseur de la cornée à la surface de laquelle on voit un point de blanc qui est sa terminaison. Deux figures, dans le texte de l'observation, représentent l'aspect de l'œil. On attribua le développement de la kératite bulleuse à la présence des cils et on pratiqua l'extraction. Après avoir chloroformé la malade et provoqué la contraction de l'iris, on fit une incision avec le couteau triangulaire à la partie interne de la cornée. Puis par l'ouverture on alla saisir les cils avec une pince à griffe. L'opération se fit sans difficulté. La guérison fut rapidement obtenue, malgré un petit enclavement de l'iris qui céda rapidement à l'emploi de l'éserine. La kératite bulleuse se reproduisit cependant encore à plusieurs reprises.

L'auteur fait suivre cette intéressante observation de remarques. Il attribue la décoloration des cils à l'action prolongée des sels de soude contenus dans le liquide de la chambre antérieure et la production de la kératite bulleuse à la lésion de la membrane de Decemet produite par les cils. On contrôla par un examen microscopique, la nature de ces deux fils blancs qui furent reconnus bien évidemment pour des productions pileuses.

Dr Boucher.

Rupture de la choroïde pseudo-cysticerque dans le corps vitré et nystagmus de l'œil droit. Hippus. *Ruptur der Aderhaut Pseudo-Cysticercus im Glaskörper und Nystagmus des rechten Auges. Hippus*, par le Dr Georges Ludwig, médecin de régiment. (*Centralblatt für praktische Augenheilkunde*, février, 1889). — Un homme de 23 ans avait reçu à l'âge de 12 ans un violent coup de rateau en bois, sur l'œil droit, à la suite duquel il fut trois mois dans le délire. Lorsqu'il fut guéri, il avait perdu la vision de cet œil et éprouvait des spasmes qu'il cherchait à arrêter en mettant les doigts sur les paupières fermées. En novembre 1888 il fut envoyé à l'hôpital militaire pour qu'on constatât l'existence de son affection oculaire et qu'on statuât sur son aptitude à faire partie de la landwehr. En l'examinant on trouva des cicatrices cutanées des paupières et une tache de la cornée, dans le corps vitré un corps arrondi tenant par une sorte de pédicule au nerf optique ressemblant beaucoup à un cysticerque enkysté, mais qu'on reconnut être formé par les résidus des produits inflammatoires et hémorragiques du corps vitré, à la suite de la blessure. On trouva en outre une rupture de la choroïde. L'œil était agité par des oscillations verticales irrégulières et inégales, et la pupille présentait les symptômes décrits sous le nom de hippus. Ces deux dernières lésions paraissent à l'auteur d'être origine cérébrale et la consé-

quence d'une méningite qui se développa à la suite du coup reçu par le malade.

Dr BOUCHER.

Raccourcissement des muscles droits par résection et contraction des tendons. *Tendon resection and tendon contraction for shorterring the recti musctes*, par G. STEVENS (*New-York medical Journal*, 30 mars 1889.) — L'auteur procède de la façon suivante pour la *résection tendineuse*. Avec des ciseaux à extrémités étroites dont il se sert pour la ténotomie sous-conjonctivale, il fait à la conjonctive une ouverture de moins de 1 millimètre d'étendue à environ 1 millimètre arrière de l'insertion du tendon, et exactement sur sa partie centrale. Cette ouverture sera aussi petite que possible et suffisante seulement pour mettre à jour une petite portion de la surface du tendon. Une fine pince est alors introduite, fermée, à travers la petite plaie et poussée légèrement en arrière. Lorsqu'on écarte les doigts, les branches s'écartent, exercent une pression sur les tissus élastiques qui les entourent, augmentant ainsi temporairement les dimensions de la plaie, et permettant à l'opérateur de pincer un pli du tendon à quelque distance de son insertion. Le tendon est divisé avec soin transversalement un peu en avant de l'insertion de la pince; on conduit la section de chaque côté comme dans le cas de ténotomie graduée jusqu'à ce que le bord du tendon ait été atteint; on doit ménager ce bord.

Avec un crochet à traction fin et aigu, on attire alors la lèvre postérieure de la section faite au tendon en avant, à travers l'ouverture faite à la conjonctive qui permet cette manœuvre sans se déchirer. Tandis que le tendon est ainsi attiré en avant, on introduit une fine aiguille spéciale ou divulseur que l'on pousse en arrière de la plaie et qui libère le tendon de toutes les connexions avec les tissus voisins.

Cette libération du tendon permet de l'attirer en avant sans produire le moindre pli conjonctival qui se produirait certainement autrement avec un fort raccourcissement du tendon. Le tendon étant ainsi attiré en avant dans une longueur égale à la quantité que l'on désire réséquer par des tractions faites soit à l'aide du crochet à traction, soit à l'aide de la fine pince à fixation qui peut remplacer le crochet, en évitant le plus possible d'élargir la plaie conjonctivale, on fait une section partant de chaque extrémité de la section transversale et aboutissant en arrière juste derrière l'insertion de la pince. De cette façon on enlève un lambeau tendineux à peu près triangulaire. Tirant ensuite sur la pince qui saisit le haut ou sommet du triangle, l'aiguille armée d'un fil de soie (n° 000,000) est passée en arrière de ce sommet quand la section du

triangle est terminée. L'aiguille est passée ensuite à travers l'extrémité cornéenne du tendon et la lèvre de la plaie conjonctivale dans une étendue ne dépassant pas 1 millimètre, puis on serre et on consolide la suture.

La pince à fixation a pour objet de maintenir un pli exactement sur la partie médiane du tendon. Sans cette précaution, il serait difficile de placer l'angle de la partie réséquée exactement sur la ligne médiane. On peut le faire approximativement, sans se servir de la pince à fixation ou bien si elle a lâché prise en passant un crochet mince au-dessous du tendon, quand la résection est terminée, en veillant sur sa direction et attirant ainsi un angle en avant. Il vaut mieux cependant s'assurer de ce premier point dès le début puisqu'il est possible d'agir avec précision.

Pendant les différents temps de l'opération, on évitera autant que possible d'élargir la petite plaie conjonctivale. Pour la longueur de tendon à réséquer, le chirurgien examinera avant la position relative des yeux, et la distance de la base au sommet de la section tendineuse représentera à peu près l'étendue de la rotation de l'œil.

La résection tendineuse est utile lorsque la différence dans la position relative des yeux est considérable. Dans les cas légers, la contraction tendineuse sera applicable.

Pour pratiquer *la contraction tendineuse* on fait la même incision conjonctivale que précédemment. On attire le tendon en avant à travers la plaie et on le sectionne transversalement vers chaque bord. Le fin crochet à traction est alors introduit au-dessous du tendon qu'il attire en avant. On passe l'aiguille à travers le tendon, aussi loin que cela est nécessaire. Si on la pousse assez loin pour laisser une certaine longueur de tendon qui ferait saillie en avant, on peut raser cette partie avec des ciseaux de façon à laisser un léger bord. L'aiguille est alors passée à travers la lèvre antérieure du tendon et on fait la suture. Il va sans dire, qu'avant de suturer, dans tous les cas, on s'assurera de l'effet produit et qu'on diminuera ou qu'on augmentera l'action si cela est nécessaire.

Après ces opérations, la réunion se fait par première intention, aussi faut-il prévoir peu de changements dans l'effet produit, quoique par suite de l'élasticité des parties comprises dans la suture, on ait temporairement un excès de correction. Les fils seront enlevés après cinq ou six jours, et peu de semaines après, il ne paraîtra aucune trace pouvant révéler qu'une opération a été faite.

Dans la plupart des cas de strabisme divergent ou convergent ordinaire, la résection tendineuse peut être combinée avec une ténotomie modérée de l'un ou des deux yeux. Après un relâchement modéré du tendon trop court par une faible ténotomie, la résection

du tendon du muscle opposé produira un supplément d'effet, e maintiendra une tension à peu près uniforme des deux muscle opposés, qui n'existera pas après un grand reculement du tendon ou après un avancement sans ténotomie.

Dans un certain nombre de cas d'hétérophorie, paraissant résulter d'une faiblesse dans l'action des muscles plutôt que d'un excès d'action des muscles opposés, la résection tendineuse conserve mieux l'action des muscles droits que ne le fait la ténotomie. Dans les hauts dégrés de strabisme, il est avantageux de combiner la résection tendineuse à la ténotomie et il vaut mieux toucher aux quatre muscles que de faire seulement une ténotomie excessive.

Vient ensuite la description des instruments employés par l'auteur avec figures à l'appui.

Dr Belliard.

Opération du symblepharon par transplantation de muqueuse labiale. *Ou an operation for symblepharon by transplantation of mucous membrane from the lip*, par Meighan, de Glascow (*Britsh Medical*, 30 mars 1889). — L'auteur décrit ainsi son *mode d'opération*. L'opération est longue et demande à être soignée; cependant à moins que le malade ne soit très timoré, on ne donnera pas le chloroforme, si ce n'est peut-être lorsqu'on séparera le globe de l'œil de la paupière, ce qui est douloureux; mais les instillations de cocaïne à 4 p. 100 pendant que l'on pratique les incisions, rendent l'opération moins douloureuse. On commence par séparer la paupière du globe de l'œil jusqu'à ce que ce dernier puisse se mouvoir librement dans toutes les directions. La division faite, et l'hémorragie arrêtée, la surface cruentée du globe sera recouverte par des lambeaux de conjonctive pris soit dans le voisinage immédiat, soit sur les côtés du globe de l'œil. On estime ensuite l'étendue de la surface palpébrale à recouvrir et on trace sur la muqueuse de la lèvre inférieure au-dessous de l'angle de la bouche un lambeau de même forme, mais environ un tiers plus étendu, à cause de la rétraction consécutive. Ce lambeau sera disséqué convenablement avec des ciseaux, et soigneusement débarrasé des glandes labiales, de la graisse et du tissu sous-muqueux, il sera ensuite appliqué avec soin sur la surface cruentée de la paupière et fixé à l'aide de quelques points de suture. Pendant l'opération, on se servira d'une solution de bichlorure de mercure à 1 p. 5,000. Après l'opération les paupières sont fermées et recouvertes de lint boraté; on ne les ouvrira que vingt-quatre ou 48 heures plus tard.

Dans quatre observations qu'il rapporte, l'auteur a obtenu de bons résultats et il juge qu'on peut avoir recours à ce procédé, dans les

cas où le symblepharon occupe un tiers ou plus de la surface palpébrale, et surtout dans les cas ou les culs-de-sac sont atteints et dans ceux où l'on ne peut utiliser que peu de conjonctive. Dans quelques cas où il a essayé la conjonctive humaine ou la conjonctive du lapin, il n'a pas obtenu de résultats satisfaisants.

Dr BELLIARD.

Observations montrant l'influence des verres convexes pour la correction du strabisme convergent chez les jeunes enfants sans ténotomie. *Cases illustrating the influence of convex glasses in correcting ihe convergent squint of young children, mostly withoui tenotomy*, par POMEROY (*New-York Medical Journal*, 20 avril 1889.) — L'auteur rapporte dix-sept observations dans lesquelles, chez les enfants de deux à dix ans atteints de strabisme convergent, il a obtenu une guérison en prescrivant des verres convexes. Il détermine à l'aide de l'ophtalmoscope et après avoir instillé de l'atropine, l'état réel de la réfraction et prescrit le port constant des verres convexes corrigeant totament l'hypermétropie ainsi trouvée. Il semble résulter de ces observations que l'hypermétropie totale doive être corrigée; car, dans un cas, la guérison n'a pu être obtenue qu'après une complète neutralisation de ce vice de réfraction. L'atropine n'a pas donné à l'auteur des résultats aussi satisfaisants que la correction de l'amétropie par les verres.

Dr BELLIARD.

De l'hérédité de la myopie (communication à l'Académie). — M. Motais, d'Angers, a étudié avec soin l'influence de l'hérédité sur la myopie; il pense qu'il y a là un danger sur lequel on ne saurait trop attirer l'attention des hygiénistes. Il formule ainsi qu'il suit les conclusions auxquelles il est arrivé après de nombreuses recherches :

« J'ai examiné, dit-il, directement les familles de 330 jeunes gens myopes et suis arrivé aux conclusions suivantes :

1° L'influence héréditaire de la myopie est manifeste.

2° Elle existe dans 216 familles sur 330, soit dans 65 p. 100 des cas.

3° La myopie héréditaire se distingue de la myopie acquise par :

a. Son apparition plus précoce;

b. Son développement plus rapide ;

c. La moyenne plus élevée de son degré;

d. Par des complications plus fréquentes et plus étendues.

En somme, la myopie héréditaire est plus grave que la myopie acquise.

4° La myopie est, en général, transmise par le père à la fille

(86 p. 100) et par la mère au fils (79 p. 100). La myopie héréditaire est donc divisée, au point de vue sexuel.

5° Les principales conditions qui favorisent la transmission héréditaire de la myopie sont :

a. Avant tout l'application de la vue dans un milieu hygiénique défavorable, soit à l'école, soit à la maison paternelle;

b. L'astigmatisme d'un certain degré (au-dessus de 0,75) 14 p. 100;

c. La microsémie (abaissement de la voûte orbitaire) 16 p. 100.

6° La conclusion de la démonstration précise de la myopie héréditaire dans une proportion élevée (6 p. 100) et de sa gravité doit être d'imposer à tous ceux qui dirigent l'éducation des enfants une hygiène scolaire plus rigoureuse, tant à l'école qu'à la maison paternelle.

Blépharoplastie. — Dans la même séance de l'Académie, M. Dianoux a déposé une note sur un procédé de blépharoplastie applicable au cas où les procédés connus ne peuvent suffire. « Ce procédé que j'appelle blépharoplastie à pont, dit M. Dianoux, consiste à rendre les nouvelles paupières, reconstituées, comme dans la méthode de simple blépharoplastie, indépendantes du tissu dont on les a séparées, pendant tout le temps que dure le processus de rétractation de la cicatrice. L'opération comprend deux phases séparées par un intervalle de plusieurs mois, si l'on n'a pas fait la greffe ou si celle-ci a échoué :

Première phase. — On fait, avec le bistouri, dans toute l'épaisseur du tissu cicatriciel, une incision curviligne commençant à 5 millimètres environ de la commissure interne des paupières dans le plan vertical, passant par son sommet pour se terminer à semblable distance de la commissure externe; elle circonscrit, entre elle et le bord ciliaire, une hauteur de tissu suffisante pour la nouvelle paupière. Une seconde incision inscrite dans la précédente, divise la conjonctivite dans la ligne qu'occupe ou doit occuper le fond du cul-de-sac. Si l'on fait la blépharoraphie, on procède alors à l'avivement du bord ciliaire, puis le lambeau cutané ou plutôt cicatriciel est disséqué, en lui donnant l'épaisseur nécessaire, et remonté ou abaissé jusqu'à occuper une situation convenable, c'est-à-dire une ligne horizontale passant par les missures. On fait ensuite la suture des bords ciliaires l'un à l'autre pour joindre les deux paupières en une seule. On procède, en dernier lieu, au point spécial de l'opération qui consiste à souder très soigneusement et très exactement le bord libre de la paupière avec le bord conjonctival rendu libre par la deuxième incision et disséqué dans l'étendue suffisante. C'est de la bonne exécution de cette suture que dépend

le succès. On panse en plaçant une lame de protective entre le bord périphérique palpébral et le tissu de la face d'où il a été détaché, puis on applique une autre lame plus grande de protective sur l'ensemble des paupières.

Deuxième phase. — Quand la cicatrisation de la face est définitive et qu'il n'y a plus de rétraction à redouter, soit quatre ou cinq mois au moins après la première intervention, on fait l'avivement du bord périphérique palpébral, et on l'insère dans une rainure ouverte au bistouri, dans la face, au point convenable pour restituer à la paupière une situation favorable et un fonctionnement normal. Quelques points de sutures le fixent et sont enlevés aussitôt que possible.

Pour la paupière supérieure, il y a lieu de tenir compte du releveur, son tendon doit être recherché avec le crochet à strabisme, détaché, puis suturé près du bord orbitaire et, lors de la seconde phase, on le détache à nouveau et on l'insère dans la paupière dédoublée à cet effet.

Mélano-sarcome de l'iris et de la choroïde. — M. Moriez présente à la Société de médecine de Nice un œil qu'il a énucléé, le 28 novembre dernier, sur un mineur âgé de 60 ans. Ce malade, vu il y a six ou huit mois, présentait à ce moment sur l'iris une tache noire, indolore, sans altération de l'acuité visuelle. Le traitement antisyphilitique, administré par précaution, n'empêcha pas la tumeur d'augmenter. M. Moriez, croyant à un sarcome, voulait faire l'énucléation de l'œil; mais, sur l'hypothèse d'un cysticerque de l'iris, émise par M. Courserant, le malade fut gardé en observation. Au bout de deux mois, la tumeur ayant gagné la sclérotique, sa nature maligne n'était plus douteuse et l'œil fut énucléé. La tumeur avait envahi la choroïde; le nerf optique était intact; il s'agissait d'un mélano-sarcome.

Cette observation est intéressante en raison du point de départ iridien de la tumeur, fait qui est des plus rares. Une observation de Hirschberg est la reproduction exacte de celle-ci; mais la tumeur a été enlevée plus tôt. M. Moriez, sur une série de 1,500 affections oculaires environ, n'en a vu qu'un seul cas.

On doit s'attendre à une récidive; celle-ci se produit soit sur place, soit, presque toujours, dans le foie, quelquefois dans l'estomac, exceptionnellement dans les ganglions lymphatiques. C'est dans les deux premières années que la récidive est surtout à craindre; le pronostic de ces tumeurs mélaniques est des plus graves; après énucléation, la proportion des guérisons n'est guère que de 6 p. 100, tandis qu'elle est de 29 à 30 p. 100 pour les carcinomes en général. (*Écho médical de Toulouse.*) Dr GALEZOWSKI.

Des épithéliums sécréteurs des humeurs de l'œil. — M. Ranvier, au nom de M. Boucheron, présente une note sur ce sujet.

Le névro-épithélium terminal des organes des sens est partout accompagné d'un épithélium sécréteur qui procède de la même origine.

Ainsi, pour le sens du tact, l'épithélium primitif et indifférent de l'embryon se différencie, d'une part, en névro-épithélium du tact, en épithélium sécréteur de la sueur et du sébum, en épithélium de recouvrement, l'épiderme.

Pour le nez, la différenciation de l'épithélium primitif produit le névro-épithélium de l'odorat, l'épithélium mucipare des fosses nasales.

A la langue, de même, l'épithélium embryonnaire devient, par différenciation, le névro-épithélium du goût, l'épithélium sécréteur de la salive et l'épithélium de recouvrement des papilles cornées de la langue.

C'est aussi la même différenciation pour l'oreille, où se forment, aux dépens de l'épithélium primitif, un névro-épithélium cilié, des cellules sécrétantes de l'endolymphe, épithélium vasculaire de la *stria vascularis*, et de l'épithélium indifférent des membranes de Reissner, des sacs et des canaux.

Il en est enfin de même pour l'œil, où, par différenciation de l'épithélium de la vésicule oculaire primitive, se produit le névro-épithélium de la rétine et ses dépendances, l'épithélium sécréteur du pourpre, épithélium choroïdien, et enfin l'épithélium des procès ciliaires et de l'iris qui sécrète les liquides de l'humeur aqueuse et de l'humeur vitrée.

Les matériaux de ces sécrétions parasensorielles sont fournis par des vaisseaux plus ou moins spécialisés, et la sécrétion est régie par des nerfs sécréteurs et vaso-moteurs qui sont aussi plus ou moins distincts.

Il suffit de rappeler la corde du tympan qui en est le type.

Le premier et le plus remarquable exemple de sécrétion épithéliale dans l'œil a été démontré par Boll, de Rome, qui a découvert le pourpre visuel, produit de l'épithélium choroïdien.

En suivant cette voie, nous avons fait, dès 1883, une étude assez détaillée des autres épithéliums sécréteurs de l'œil sous le titre suivant : Épithélium aquipare et vitréipare des procès ciliaires.

La démonstration, que les liquides de l'humeur aqueuse et le liquide du corps vitré sont des liquides de sécrétion et non du simple plasma, se base, entre autres, et en attendant un réactif spécial introuvé, sur les qualités différentes de ces liquides.

Ainsi l'humeur aqueuse se distingue du plasma sanguin, par son

action destructive des leucocytes, comme l'a si bien établi Ranvier; par sa puissance également destructive des cellules du cristallin, quand la capsule est ouverte; même action destructive sur la cornée quand la membrane vitreuse de Descemet est ouverte.

Par conséquent, l'humeur aqueuse est toute différente du plasma sanguin, qui, lui, est conservateur des cellules. Comme, d'autre part, entre les vaisseaux et le sac de l'humeur aqueuse, il n'existe que l'épithélium des procès, c'est bien à cet épithélium que revient la sélection des principes spéciaux constituant l'humeur aqueuse.

Ces mêmes considérations s'appliquent au corps vitré, si l'on se souvient bien qu'il y a lieu de séparer le liquide vitré d'avec la trame conjonctive, et que tout ce qui précède a rapport au liquide vitré.

Il nous sera permis d'insister à nouveau sur ce fait. Il paraît avoir échappé à M. Nicati, qui a omis de le rappeler, dans sa Note du 22 avril sur le même sujet. Son travail d'ailleurs ne fait que confirmer ce que nous avons cherché à établir, le rôle sécréteur des épithéliums des procès ciliaires sur les humeurs de l'œil. (*Bulletin médical*, 12 mai 1889.) Dr GALEZOWSKI.

Conjonctivite due à la cocaïne. — Chez trois malades soumis pendant une période de deux à quatre mois aux instillations de cocaïne, M. le Dr Kipp, de Newark, a observé une forme particulière de conjonctivite.

Les malades accusaient principalement une sensation de brûlure et de picotement et une légère sensibilité à la lumière. Les paupières légèrement gonflées et excoriées à leurs angles n'étaient pas rouges. Les sécrétions abondantes se présentaient sous forme de liquide visqueux clair. La conjonctive palpébrale était gonflée, de couleur rouge jaunâtre, et sa surface presque tout entière était parsemée de petites élévations translucides (follicules) ayant à peu près les dimensions de grains de sagou. Les follicules étaient plus nombreux en arrière des tarses. Cet état rappelle tout à fait la conjonctivite due à l'usage prolongé de l'atropine, sauf la différence de coloration qui était ici rouge jaunâtre au lieu d'être rouge vif comme dans le cas de conjonctivite atropinique.

Les deux paupières étaient également affectées, et les deux yeux présentaient le même aspect. La cessation du collyre à la cocaïne et l'instillation, deux fois par jour, d'un collyre à 1/20 p. 100 de sulfate de zinc firent disparaître cette conjonctivite dans l'espace de six semaines. (*Rev. d'Ophtal.*) F. DESPAGNET.

Les inflammations du bord des paupières. — Fuchs distingue deux formes de blépharite, la forme squameuse et la forme ulcé-

reuse. Il considère la première comme une séborrhée, et la seconde comme un eczéma qui, en raison de la présence des cils, s'accompagne de suppuration des follicules pileux. Comme suites de la blépharite, on doit compter le catarrhe chronique de la conjonctive, le madarosis, le trichiasis, le tylosis et l'ectropion.

Comme causes générales du développement de la blépharite, il considère les affections constitutionnelles : anémie, scrofulose et tuberculose, et comme causes locales, la conjonctivite chronique et le larmoiement (ophtalmie scrofuleuse, affections des voies lacrymales, occlusion incomplète des paupières, etc.).

La thérapeutique de la blépharite doit remonter à la cause : améliorer la constitution du patient et les conditions hygiéniques où il vit. On doit combattre autant que possible les causes locales. Fusch recommande la pommade au précipité blanc avec l'ung. emolliens à 1 ou 2 p. 100.

L'orgelet peut être externe ou interne. Le premier procède de l'inflammation d'une glande, le second vient d'une glande de Méibomius. On doit les considérer comme de l'acné palpébral. Le chalazion n'a de commun avec ce dernier que le siège ; le processus intime en est tout différent. Le chalazion développé consiste en un tissu spongieux analogue au tissu de granulation, dans lequel on rencontre des cellules géantes. Au centre de ce tissu granuleux se voient les restes du contenu épaissi des aciniglandulaires, dont les parois ont disparu totalement. A la périphérie, le chalazion possède une paroi de tissu conjonctif, constituée par l'épaississement et le refoulement du tissu voisin. Par une sorte de ramollissement muqueux, les parties centrales du tissu granuleux dégénèrent, de telle sorte qu'au milieu se forme une cavité remplie d'un liquide louche.

L'examen histologique montre une analogie entre le chalazion et l'acné rosacé de la peau. Le chalazion se développe surtout chez les sujets âgés.

Le traitement du chalazion consiste dans l'incision et le curettage du tissu granuleux. (*La Pratique médicale*, N° 21.)

F. DESPAGNET.

Résultats du traitement, par la suspension, du tabes et d'autres maladies nerveuses. — MM. Eulenburg et Mendel viennent de publier dans le *Neurologisches Centralblatt*, *n°* 11, 1889, un travail sur la suspension dans le tabes.

Dans le courant de trois ou quatre mois, Eulenburg et Mendel ont traité par la suspension, à la policlinique des maladies nerveuses de Berlin, un certain nombre de malades, 31 hommes et 9 femmes. Ils ont fait ainsi 675 suspensions, ce qui représente

une moyenne d'environ 25 suspensions pour chaque malade. Le minimum a été de 2, le maximum de 60. Les suspensions se faisaient trois fois par semaine; chez les malades qui s'y habituaient, on faisait une suspension par jour. La durée de la suspension était d'une minute, on allait jusqu'à 3 ou même 4 chez ceux qui pouvaient le supporter, on s'arrêtait à 1/2 ou à 3/4 de minutes chez ceux qui étaient plus susceptibles.

Les 40 malades se répartissaient ainsi. Tabes : 34 (29 hommes et 5 femmes); scléroses en plaques : 1 (femme); myélite chronique : 1 (homme); névrose traumatique : 1 (homme); paralysie agitante : 3 (femmes). La suspension a donné peu de résultats en dehors du tabes.

Les tabétiques étaient d'anciens malades traités depuis longtemps à la policlinique par diverses méthodes, ce qui permet de comparer l'action de la suspension à celle des autres modes de traitement. Sur les 34 malades, quelques-uns n'ont pas été suivis assez longtemps, 5 parce qu'ils ont refusé de continuer à se laisser suspendre, 6 n'ayant pas été améliorés ont été remis au traitement par l'électricité, 2 ont quitté la policlinique améliorés. Il reste 21 cas qui ont été régulièrement observés. Sur ce nombre, 4 ou 5 ont été très améliorés, 11 ou 12 améliorés en partie, 5 n'ont presque pas été modifiés. En tout cas, l'amélioration n'a porté que sur les symptômes et non sur la maladie elle-même.

Les divers symptômes du tabes ont été améliorés dans les proportions suivantes :

Le sommeil et l'état général ont été améliorés 16 fois au moins sur 34 cas; le signe de Romberg et les troubles vésicaux, chacun 14 fois; par contre, dans un cas d'incontinence, il y a eu aggravation, les troubles douloureux, en particulier les douleurs fulgurantes, ont été améliorés 10 fois, la motilité (locomotion) 9 fois, les paresthésies 5 fois, les anesthésies 3 fois, l'impuissance 3 fois (sur 23 tabétiques (hommes). On n'a observé qu'une fois des crises gastriques qui ont été améliorées, de même des céphalalgies assez nombreuses ont été soulagées, une fois pourtant elles avaient débuté pendant le traitement; *enfin, dans un cas, l'amblyopie a été améliorée, quoiqu'elle fût due à une atrophie des nerfs optiques.*

En résumé, la suspension constitue un mode de traitement de l'ataxie que l'on peut mettre, d'après les auteurs, sur le même rang que les autres (hydrothérapie, électricité, etc.) mais peut-être pas au-dessus d'eux. Comment la suspension agit-elle? On peut admettre, avec Motchoutkowsky, qu'elle détermine une élongation de la moelle, et peut-être aussi une distension des vaisseaux et une élévation de la pression artérielle. Peut-être faut-il, en outre, tenir compte d'un effet moral. (*Bulletin médical.*) F. DESPAGNET.

THÉRAPEUTIQUE. — FORMULES.

Sur l'action somnifère du sulfonal. — *La Revue de Thérapeutique* rapporte d'après *Berliner klin. Wochenschrift*, 1889, n° 7 et n° 11, les résultats de recherches de MM. Kisch et Wolff sur l'action somnifère du sulfonal. Une dose de 0gr 50 à 1 gramme de sulfonal a produit l'effet somnifère voulu au bout de 1/2 à 2 1/2 heures.

M. Wolff a rendu compte des essais qui ont été faits, à la clinique du professeur Leube, avec le sulfonal. Le nombre des essais a été de soixante-dix. Il s'est fait voir que la dose de sulfonal, nécessaire pour produire une action somnifère, varie suivant les circonstances individuelles. D'une façon générale, cette dose peut être fixée à 2 grammes. Chez les personnes faibles, nerveuses, chez les femmes notamment, une dose de 1 gramme suffit dans la plupart des cas. Le temps qui s'est écoulé entre l'ingestion du médicament et la production de l'effet somnifère a varié entre un quart d'heure et deux heures. La durée moyenne de l'état somnifère a été de sept heures.

L'administration du sulfonal n'a d'autres suites désagréables qu'un peu de somnolence le lendemain, et une sensation passagère de vertige. Le cœur, le pouls, la respiration ne sont pas influencés, il n'y a jamais eu de troubles digestifs, pas d'albuminurie.

M. Wolff constate que le sulfonal a bien, sur les autres somnifères, les avantages qu'on lui a attribués. Ce médicament procure un sommeil naturel; son usage même prolongé n'entraîne pas l'accoutumance. Le médicament est bien supporté par les voies digestives. Il n'exerce pas d'influence délétère sur la circulation et la respiration.

Dr Galezowski.

Le naphtol avec collodion en chirurgie, par le docteur Poirson (à Izeaux). — L'auteur recommande le naphtol avec collodion, qui peut rendre service dans la chirurgie en général, et dans les plaies de la tempe, du front et de la joue, et peut-être, par conséquent, rendre service dans maintes circonstances; voici la formule :

Naphtol B..... 0 gr. 75

Faites dissoudre dans :

Alcool camphré..... 1 gr.

Puis agiter avec

Collodion riciné..... 10 gr

C'est après de nombreux tâtonnements qu'il a obtenu ces proportions, qui donnent un collodion plus fixe que le collodion riciné ordinaire, plus maniable et très adhérent, réalisant ainsi un pansement occlusif aseptique et antiseptique, qui peut servir pour protéger et panser tout à la fois, des crevasses, des exulcérations superficielles, des ouvertures de ponction, des plaies suturées de peu d'étendue du cuir chevelu ou de la face et partout au voisinage de l'orbite avec d'excellents résultats, et plus particulièrement dans l'érésipèle et pour faire avorter ou panser des pustules de variole. (*Revue de Thérapeutique.*)

Dr Galezowski.

NOUVELLES

Clinique nationale ophtalmologique des quinze-vingts. — Un concours pour une place de médecin-adjoint aura lieu en octobre prochain.

Le jury est ainsi composé : MM. Perrin, président de l'Académie de médecine, président; Panas, professeur d'ophtalmologie à la Faculté de médecine; Gariel, professeur de physique à la Faculté de médecine; Chauvel, président de la Société d'ophtalmologie de Paris; Trousseau, médecin de la clinique ophtalmologique des Quinze-Vingts.

INDEX BIBLIOGRAPHIQUE[1]

ANNÉE 1889 — Ier SEMESTRE.

A. — Traités généraux. — Comptes rendus. — Observations.

Barde. Hôpital ophtalmique à Genève (Rapport). *Genève*, Georg, éd. — Bjerrum. Observations cliniques. *Nordisk. Opht. Tidsskrift*, II, 1, p. 6. — Coppez. Compte rendu annuel (1888) de la clinique ophtalmologique de l'hôpital Saint-Jean. *La Clinique*, 2 mai. — Delobel. Observations cliniques. *Rec. d'opht.*, févr.

1. La plus grande partie de cet index a été empruntée aux Archives d'ophtalmologie.

— LEPLAT (voir NUEL). — NUEL. Observations cliniques. *Ann. d'ocul.*, mars-avril. — PENNOW. Exécution ambulatoire des opérations oculaires. *Congrès opht. russe*, in *Arch. russe d'opht.*, janv.-févr.

B. — Rapports de l'ophtalmologie avec la pathologie générale.

ANDERSON. Ocular and nervous affections in diabetes and allied conditions. *The Opht. Review*, avril. — VAN DEN BERGH. Cécité soudaine et absolue pendant quarante-huit heures, après de violents efforts de vomissements. *Clinique*, 25 avril. — BOUCHER. Rougeole; amblyopie d'origine cérébrale. *Bull. de la Soc. d'opht. de Paris*, I, 1, p. 63. — GUIGNET. Affections périodiques ou intermittentes des yeux. *Rec. d'opht.*, févr. — DESPAGNET. Troubles de nutrition des cornées des deux yeux à la suite d'une fièvre gastrique. *Bull. de la Soc. d'opht. de Paris*, I, 1, p. 2. — DUCAMP. Des manifestations ophtalmoscopiques de la méningite tuberculeuse. *Th. Montpellier*, 1888. — EDMUNDS. Retinal changes in chronic alcoholism. *Opht. Soc. of the U. Kingdom*, mars. — GOULD. Concerning reflex neuroses due to eye strain. *The med. and. Surg. reporter*, 9 févr. et 9 mars. — GOULD, Dreams, sleep, consciousness. *The open Court*, 24 et 31 janv. — HOWARD. Case of bilateral ophtalmoplegia externa and interna associated with tabes dorsalis, bulbar paralysis and loss of vision and hearing. *Amer. Journ. of med. Sc.*, mars. — J. HUTCHINSON. Arterial aneurysm pressing on the optic commissure, causing distension of optic sheaths. œdema of retinæ, etc. *Opht. Soc. of the U. Kingdom*, mars. — KUNN. Ein Fall von Mydriasis spastica und Neuroretinitis bei Tetanie. *Wiener klin. Woch*, II, n° 12. LANNEGRACE. Influence des lésions corticales sur la vue. *Arch. de méd. exper. et d'anat. path.*, janv. et mars. — LAWFORD (voir EDMUNDS). — LEAL. Influencia do paludismo sobre o orgão da visão. *Bol. de Sociedade de med. e Cirurgia do Rio de Janeiro*, déc. 1888. NEUSCHUELER. Un caso di odontalgia dipendente di astenopia muscolare. *Bollet. d'ocul.*, 1er mars. — SANGUINET. Etude sur la syphilis héréditaire de l'œil. *Th. Paris*, 1889. — TROUSSEAU. L'œil tabétique. *Union méd.*, 9 mars. — UHTHOFF. De l'amblyopie compliquant la sclérose en plaques. *Soc. de méd. de Berlin*, 1er mai.

C. — Thérapeutique. — Instruments.

ABADIE. Accident mortel survenu à la suite d'une injection hypodermique de cocaïne. *Bull. de la Soc. d'oph. de Paris*, I, 1, p. 26. — BRUDENELL CARTER. On the operation of opening the sheath of

the optic nerve for the relief of presure. *Brit med. J.*, fév. — CRAWFORD RENTON. On the value of the cautery in the treatment of ulceration of the cornea. *Brit. med. J.*, fév. — DEHENNE. De quelques modifications apportées à la pratique de l'iridectomie dans certains cas déterminés de glaucome. *Bull. de la Soc. d'opht. de Paris*, I, 1, p. 76. — DORET. Des contre-indications des myotiques dans les ulcères à hypopyon. *Th.*, *Paris* 1880. — FELSER. Le trichlorure. *Congrès opht. russe*, in *Arch. russe d'opht.*, janv.-fév. — FISCHER. Zweifach Jodqueck silber und Jokalium als intramusculäre Einspritzung. *Klin. mon. f. Augenh.*, mars. — FOWLER The use of phytolacia decandra in ophtalmic practice. *Journ. of opht., otol. and laryng.*, I, 1, p. 58. — GILLET DE GRANDMONT. Des inconvénients de la liqueur de Van Swieten, injectée dans la chambre antérieure. *Bull. de la Soc. d'opht. de Paris*, I, 1, p. 30. — GORDON. Traitement des ulcères de la cornée par la cautérisation ignée. *Congrès opht. russe*, in *Arch. russes d'opht.*, janv.-fév. — JAKSON. A new knife for the extraction of cataract. *Americ. J. of med. soc.*, mars. — LINNELL. Clinical verifications of some of the remedies less frequently used in ophtalmic practice. *Jour. of opht., otol. and laryng.*, I, 1, p. 99. — MUGNIÉRY. Lavages intra-oculaires après l'extraction de la cataracte. *Th.*, *Lyon*, 1889. — NOISCHEWSKI. Emploi de l'électricité en ophtalmologie, *Congrès opht. russe*, in *Arch. russes d'opht.*, janv.-févr. — PHILLIPS. The électro-magnet. *Journ. of opht., otol. and laryng.*, I, 1, p. 72. — REICH. Eine werkwürdige Atropinwirkung. *Centralbl. f. prakt. Augenh.*, avril. — ROLLAND. Collyres astringents et caustiques. *Rec. d'opht.*, mars. — SATTLER. Nota intorno all'uso della cocaina in soluzioni deboli di sublimato. *Ann. di ottalm.*, an. XVII, p. 6. — SCHRŒDER. Nouvelle méthode de traitement chirurgical des granulations. *Congrès opht. russe* in *Arch. russes d'opht.*, janv.-févr. — TREITEL. Ueber die Behandlung der conjonctivitis granulosa mittelst partieller Excision der Bindehaut. *Therap. monatsh.*, févr. et mars. — VALUDE. Du naphtol dans les ophtalmies purulentes. *Bull. de la Soc. d'opht. de Paris*, I, 1, p. 6. — VIGNES. De l'emploi du naphtol en thérapeutique oculaire, *Bull. de la Soc. d'opht. de Paris*, I, 1, p. 98. — DE VRIESE. L'éphédrine et la pseudo-éphédrine. Nouveaux mydriatiques. *Ann. d'ocul.*, mars-avril. — WILLIAMS. On three cases of conical cornea treated by the actual cautery. *Brit. med. J.*, fév.

D. — Anatomie et Embryologie.

ALEXANDER. Ueber die Lymphkapillaren der chorioidea. *Arch. f. Anat. u. Phys.*, 1-2. — BOUCHERON. Des épitheliums sécréteurs

des humeurs de l'œil. *Bull. de l'Acad. des sc.*, 7 mai. — BRAAM HOUCKGEEST. De musculus obliquus superior. *Feestbundel aan F. C. Donders.*, p. 231. — DARAIGNEZ et LABOUCLE. Etude anatomique sur le nerf nasal externe et l'opération de Badal. *Arch. d'opht.*, mars-avril. — DARKSCHEWITSCH. Ueber der Oberen kern der Nervus oculomotorius. *Arch. f. Anat. u. Physiol.*, 1-3. — GUAITA. Sulla distinzione ottalmoscopica del pigmento retinico e coroideale e sulla patogenesi della emeralopia. *Ann. di ottalm.*, an. XVII, f. 6. — LABOUCLE (voir DARAIGNEZ). — PETERS. Ueber die Regeneration des Endothelsder cornea. *Arch. f. Mikrosk. Anat.*, XXXIII, 1. — RICHER. Pathologisch-anatomisches und klinisches über die optischen Leitungsbahnen der menschlichen Gehirns. *Archiv. f. Psych. und Nervenkrankh.*, XX, 2, p. 505. — SCHLOESSER Ueber die Lymphabahnen der Linse. *Münchener med. Voch.*, n° 7. — TEPLIASCHIN. Mensuration de la fente palpébrale chez différentes peuplades russes. *Congrès opht. russe*, in *Arch. russes d'opht.*, janv.-fév.

E. — Physiologie.

ANGELUCCI. Recherches sur la fonction visuelle de la rétine et du cerveau. *Rec. d'opht.*, avril. — RAMPOL. Sopra un fenomeno subbiettivo della visione. *Ann. di ottalm.*, an. XVII, f. 6.

F. — Réfraction et accommodation. — Muscles et nerfs.

ANGELL. On the use of atropia in the correction of optical defects by glasses. *Journ. of opht., otology and laryng.*, I, 1, p. 45. — BONVIN. Acute abcomodatie kramp. *Feestbundel aan F. C. Donders*, p. 171. — CARMONA Y VALLE. Anomalias de la refraccion. *Rev. méd. de Mexico*, 1er et 7 fév. — CHAUVEL. — Myopie et astigmatisme. *Bull. de la Soc. d'opht. de Paris*, I, 1, p. 23. — DOYER. De Brillen Kwestie. *Feestbundel aan. F. C. Donders*, p. 60. — FERGUS. The etiology of strabismus. *Glascow med. J.*, avril. — FERRI. Paralisi del VI paio da Trauma sul capo. *Ann. di ottalm.*, an. XVII, f. 6. — FICK. Ueber die factoren der Sehachsen convergenz. *Corresp.-Blatt. f. Schweizer aertze*, 1889, — GRAUER. Ex Tilfaelde of ophtalmologia exterior perfecta bilateralis congenita. *Nordisk. opht. Tidsskrift*, II, 1, p. 1. — HAMBURGER. Staafjesrood in monochromatische licht. *Feestbundel aan. F.-C. Donders*, p. 501. — LESZYNSKY. Bilateral blepharospam with divergent strabismus, cured after division of the external rectus muscle. Subsequent restoration of stereoscopic vision. *The N. Y. med. J.*, 18 mai. — LEWRENTIN. Myopie scolaire. *Congrès opht. russe*, in *Arch.*

russes d'opht., janv.-fév. — LIPPINCOTT. On the binocular meta. morphopsia produced by correcting glasses. *Arch. of opht.*, mars. — MACNAMARA. Abstract of clinical lectures on the use of glasses in hypermetropic children. *Brit. med. J.*, fév. — MOFFAT. Occasionel and constant use of cylindrical glasses. *Journ. of opht., otol. and laryng.*, I, 1, p. 86. — MOLL. Over aswezigheid von rolbeweging bijzijdelingsche blickrichting. *Feestbundel aan. F.-C. Donders*, p. 1. — MULDER. Ous ordeel over verticaal, bij neiring von het hoofd naar rechts en links. *Feestbundel aan. F.-C. Donders*, p. 340. — MUELLER. Brillengläser und Hornautlinsen. *Th., Kiel*, 1889. — NENIMIN. Différence de l'M ou de l'H désignés monoculairement ou binoculairement. *Congrès opht. russe*, in *Arch. russes d'opht.*, janv.-fév. — POMEROY. Cases illustrating the influence of convex glasses in correcting the convergent squint of young children, mostly without tenotomy. *The N. Y. med. J.*, 20 avril. — RANDALL. The curvilinear reflection of weissas a prodromal sign of myopa. *Med. news*, p. 152. — SCHUBERT. Ueber Heftlage und Schriftrichtung. *Zeitschrift f. Schulgesundheitspflege*, 1889, n° 2. — SNEELEN. Skiascopie. *Nederl. Tijds v. Geneesk.*, 9 fév. — SPIL. Mensurations de l'astigmatisme avec l'ophtalmomètre de Javal-Schiötz. *Nederl. Tijds. v. Geneesk.*, 30 mars. — STERLING. Prisms versus tonotomy. *Journ. of opht., otol. and laryng.*, I, 1, p. 76. — STEVENS. Tendon resection and tendon contraction for shortening the recti muscles. *New York med. J.*, 30 mars. — STRAUB. Bijdrage tot de kennis von het glasachtig lichaam. *Feestbundel aan. F.-C. Donders*, p. 116. — THOMPSON. A case of ocular palsy. *Brit. med. J.*, n° 1471, p. 527. — WESTPHAL. Progressive Augenmuskel Lähmung. *Münchener med. Woch.*, n° 4. — WINTERNITZ. Ein Diagramm zur Orientirung der functionstörungen der Augenmusken. *Wiener klin. Woch.*, n° 11, p. 211.

G. — Globe de l'œil. — Blessures. — Corps étrangers et parasites.

BARRENECHEA. Beiträge zur Geschwulstlehe des Auges. *Centralbl. prakt. Augenh.*, avril. — BUFFUM. Ocular neoplasms. *Journ. of opht., otol. and laryng.*, I, 1, p. 35. — CLARK. Isolated rupture of iris and choroïd by a rebounding rifle ball. *Arch. of opht.*, mars. — CZERMAK. Ueber Quetschung des Augapfels mit Bluterguss in die vordere Kammer durch Berstung des Schlemm'schen Canales. *Klin. Mon. f. Augenh.*, avril. — DEHENNE. Corps étranger resté dans l'œil. *Bull. de la Soc. d'opht. de Paris.* I, 1, p. 89. — DOBBERKE. Perioculair neoplasma in conjunctiva en orbitaal

œlweefsel. *Feestbundel aan F.-C. Donders*, p. 522. — DOOREMAAL. En geval von luxatio bulbi. *Feestbundel aan F.-C. Donders*, p. 41. — VAN DUYSE. Observation de Cryptophtalmos. *Klin. Mon. f. Augenh.*, mars. — FUCHS. Un cas de cryptophtalmie. *Soc. império-royale des méd. de Vienne*, avril. — GROSSMANN. De l'ossification dans l'œil. *Arch. d'opht.*, mars-avril. — HIRSCHBERG. Exophtalmie pulsatile. *Soc. de méd. de Berlin*, mars. — KRETSCHMER. Schussverletzung des Auges, Aneurysma spurium der Arteria orbitalis oder Verwundung der Carotis in Sinus cavernosus. *Centrlbl. f. prakt. Augenh.*, avril. — LUBINSKI. Action de la lumière électrique sur l'œil. *Congrès opht. russe*, in *Arch. russes d'opht.*, janv.-févr. — MAKLAKOFF. L'influence de la lumière voltaïque sur les téguments du corps humain. *Arch. d'opht.*, mars-avril. — TROMPETTER. — Ein Fall von Beseitigung eines Stahlsplitters aus dem Auge mit dem Electromagneten. *Klin. Mon. f. Augenh.*, mars. — WIDMARK. De l'influence de la lumière sur les parties antérieures de l'œil. *Nord. med. Arkiv*, 1889. — WIDMARK. Influence de la lumière sur la peau. *Stockholm*, 1889.

II. — Paupières. — Appareil lacrymal. — Orbite.

ALT. Cases of congenital tumor. *The amer. J. of opht.*, fév. — ALT. — Two cases of orbital sarcoma in children. *The amer. J. of opht.*, févr. — BERRY. Nose on a congenital defect (? coloboma) of the lower lid. *The roy. London opht. hos. rep.*, janv. — CHODIN. Traitement de l'entropion cicatriciel par la transplantation de muqueuse. *Congrès opht. russe* in *Arch. russes d'opht.*, janv.-fév. — GAYET. De l'entropion. *Prov. méd.*, févr. — GILLET DE GRANDMONT. Opération de l'entropion fonctionnel. *Bull. de la Soc. d'opht. de Paris*, I, 1, p. 96. — GIRAUD. Du blépharospasme et de son traitement. *Th., Lyon*, 1889. — LEAL. Sobre um caso de symblepharo. *Bol. da Sociedade de med. e cirurgia do Rio de Janeiro*, déc. 1888. — TREACHER COLLINS. Two cases of orbital cellulitis, with necrosis of the horizontal plate of the frontal bone, accompanied by cerebral abcess. *The roy. London opht. hosp. rep.*, janv. — USSEL. Le fibrome dans l'orbite. *Th., Bordeaux*, 1888. — VALUDE. Essais de tuberculisation expérimentale du sac lacrymal. *Arch. d'opht.*, mars-avril. — WEEKS. A case of restoration of the integument of the upper lid by transplanting a flap without a pedicle. *Arch. of opht.*, mars. — WEEKS. A case of epibulbor echinococcus with a review of the literature on echinococcus oysts of the orbit. *Arch. of. opht.*, mars.

I. — Conjonctivite. — Cornée. — Sclérotique.

ADLER. Ein Fall von metastatischen Abcess der Conjonction Bulbi. *Wiener med. Presse*, 14 avril. — BASEVI. Il micrococco della congiuntivite follicolure. *Ann. di ottalm.*, an. XVII, f. 6. — CAUDRON. La kératite interstitielle à forme d'abcès. *Rev. gén. d'opht.*, avril. — DARIER. Deux cas d'arthrite à la suite d'opthalmie purulente. *Arch. d'opht.*, mars-avril. — DIMISSAS. Contribution à l'étude chimique de la conjonctivite chronique contagieuse dite granuleuse. *Rec. d'opht.*, mars. — FONTAN. Étude d'anatomie pathologique sur le leucome adhérent. *Bull. de la Soc. d'opht. de Paris*, I, 1, p. 51. — GILLET DE GRANDMONT. De la suture de la cornée. *Bull. de la Soc. d'opht. de Paris*, I, 1, p. 16. GRANDCLÉMENT. Encore un mot sur la kératalgie traumatique, à propos de quatre nouveaux cas. *Ann. d'ocul.*, mars-avril. — GROSSMANN. Leucosarcoma of ocular conjunctiva. *The opht. review*, avril. — HOWE. The purulent conjunctivitis of infants, and blindness in New York State. *The New York m. J.*, mai. — KALT. Sur une tumeur épithéliale bénigne de la conjonctivite bulbaire. *Arch. d'opht.*, mars-avril. — LAWFORD. Note of cases of epithelioma and sarcoma affecting the cornea and conjunctiva. *The roy. London opht. hosp. rep.*, janv. — MITIVIER. Operation for opaque staphyloma. *The med. register*, 16 mars. — MOURA-BRAZIL. Da conjunctivite diphterica no Rio de Janeiro e seu tratamento pelo salicylato de mercurio. *Rev. brazileira de opht.*, janv.-févr. — NUEL. Des ruptures scléro-cornéennes, principalement au point de vue de leur traitement. *Feestbundel aan. F. C. Donders*, p. 273. — PANAS. La kératite phlycténulaire. *Gaz. méd. de Paris*, févr. — SEDAN. Note sur l'ophtalmie purulente dans la région toulonnaise. *Rec. d'opht.*, mars. — SUAREZ DE MENDOZA. Sur la suture de la cornée. *Bull. de la Soc. d'opht. de Paris*, I, 1, p. 105. — VERDESE. Recherches expérimentales sur la perforation précoce de la membrane de Descemet dans les processus ulcératifs infectants de la cornée. *Arch. d'opht.*, mars-avril. — WILLIAMS. Defects in conjunctiva suppled from mucous membrane of mouth. *St Louis med. and surg. journ.*, LVI, n° 3, p. 160. — WOLFE. Total staphyloma of the cornea corrected by an operation. *Lancet*, 23 mars.

J. — Tractus uvéal. — Glaucome. — Affections sympathiques.

BAUDRY. Deux cas de polycorie congénitale. *Bull. de la Soc. d'opht. de Paris*, I, 1, p. 41. — BJERRUM. Et tilfaelde of let iridocyclitis med spontan arteriepuls i. a. centralis retinæ. *Nordisk*

Opht. Tidsskrift, II, 1, p. 23. — De Britto. Da iridectomia nos casos de ausencia completa da camara anterior. *Rev. brazileira de opht.*, janv.-fév. — Browne. On the occurence of central choroiditis, with slight cerebral symptoms, in children. *The roy. Lond. opht. hosp. rep.*, janv. — Campbell. Ossification of a degenerated choroid in an atrophied stump threatening sympathetic ophtalmia. Enucleation and cocaïne. History of case. *Journ. of opht., otol. and laryng.*, I, 1, p. 60. — Changarnier. Ophtalmie sympathique; énucléation. *Rev. mens. des mal. des yeux*, fév. — Coppez. De l'iritis condylomateux. *Clinique*, 7 mars. — Drake Brockman. A case of ossification of the choroïd. *Brit. med. J.*, 16 mars. — Franke. Ein Fall von partieller Irideremie. *Klin. mon. f. Augenh.*, mars. — Von Gieson (voir Webster). — Hasbrouck. Report of cases of persistent pupillary membrane and persistent hyaloïd artery. *Journ. of opht. otol. and laryng.*, I, 1, p. 94. — Krueckow. Statistique sur le glaucome. *Congrès opht. russe* in *Arch. russes d'opht.* janv.-fév. — Logetschnikow. Indications de l'iridectomie et de la sclérotomie dans le glaucome. *Congrès opht. russe*, in *Arch. russes d'opht.*, janv.-fév. — Masselon. Buphtalmie. *Bull. de la Soc. d'opht. de Paris*, I, 1, p. 19. — Michaelsen. Ein fall von microphtalmos mit persistirender pupillar membran, coloboma nervi optici, coloboma maculæ. *Centralbl. f. prakt. Augenh.*, avril. — Nettleship. On the prognosis in chronic glaucoma. *The roy. Lond. opht. hosp. rep.*, janv. — Rampoldi. Brevi considerazioni cliniche intorno a un caso di sclerocoroidite anteriore. *Ann. di ottalm.*, an. XVII, f. 6. — Rolland. Kératite sympathique; énucléation; guérison. *Rec d'opht.*, mars. — Silex. Two cases of caloboma of the macula lutea. *Arch. of opht.*, mars. — Snellen. Myotica en sclerotomie bij glaucom. *Feestbundel aan. F.-C. Donders*, p. 450. Treacher Collins. Primary Sarcoma of the Iris. *The roy. London opht. hosp. rep.*, janv. — Webster. A case of sarcoma of the Iris. *Arch. of opht.*, mars. — De Wecker. Glaucome et inflammation. *Arch. d'opht.*, mars-avril.

K. — Cristallin. — Corps vitré.

Abadie. — De certaines complications qui surviennent quelques jours après l'opération de la cataracte. *Ann. d'ocul.*, mars-avril. — Alvarado. De las cataratas diabeticas. *Correo med. castel. de Salamanca*, 1889. — Borry. De l'enclavement de l'iris consécutif à l'extraction de la cataracte. *Th., Lyon.* 1889. — Curatello. Alcune esperienze e contributo istologico sulla cataratta prodotta dalle naftalino. *Morgagni*, fév. — Despagnet. Cas présumé de

cysticerque du corps vitré. *Bull. de la Soc. d'opht. de Paris*, I, 1, p. 13. — DESPAGNET. Persistance du canal de Cloquet. *Soc. d'opt. de Paris*, I, 1, p. 21. — GALEZOWSKI. Étude sur le décollement de la membrane hyaloïdienne. *Rec. d'opht.*, avril. — J. HUTCHINSON. On cases of hæmorrhage into the eye occurring in young men. *The roy. London opht. hosp. rep.*, janv. — KNAPP. Report on a second series of one hundred successive cataract extractions without iridectomy. *Arch. of ophtalmology*, mars. — KOLINSKI. Action de la naphtaline sur l'œil; cataracte dite naphtalinique. *Arch. russes d'opht.*, janv.-fév. — LITTLE. On extractions of senile cataract, with the results of 1,248 extractions. *Brit. med. J.*, fév. — MOURA-BRAZIL. Qual o melhor processo de extracção de cataratas. *Rev. brazileira de opht.*, nov.-déc 1888. — PARISOTTI. Sur la maturation artificielle de la cataracte. *Rev. d'opht.*, mars. — PRGIBILSKI. Parasite du vitreum. *Congrès opht. russe*, in *Arch. russes d'opht.*, janv.-fév. — SEREBRYANIKOFF. Rapport sur la deuxième centaine de cataractes opérées à l'hôpital de Perm. *Arch. russes d'opht.*, janv.-fév. — TEPLIASCHIN. Cataracte à la suite de l'ergotisme chronique. *Congrès opht. russe*, in *Arch. russes d'opht.*, janv.-fév. — THOMAS. A report of one hundred and twenty cases of cataract extractions. *Journ. of opht., otol. and laryng.*, I, 1, p. 13.

L. — Rétine. — Nerf optique. — Amblyopies.

ADAMUEK. Ueber einen Fall von Retinitis hæmorrhagica albuminurica mit Ausgang in Genesung. *Centralbl. f. prakt. Augenh.*, avril. — BELLARMINOFF. Irritations intermittentes de la rétine. *Arch. russes d'opht.*, janv.-févr. — BERRY. Remarks on retrobulbar neuritis, with special reference to the condition of the light sense in that affection. *The roy. London opht. hosp. rep.*, janv. — BJERRUM. Et Tilfaelde of hemiamblyopa (hemianopsia incompleta) homonyma dextra. *Nordisk opht. Tidsskrift*, II, 1, p. 30. — EDRIDGE-GREEN. Colour blindness and colour perception. *Opht. Soc. of the U. Kingdom*, mars. — FREUND. Ueber optische Aphasie und se elenblindheit. *Arch. f. Psych.*, XX, 1. — FUERSTNER. Zur Kenntniss der pathologischen Anatomie des Staungspapille und Opticus astrophie. *Berlin. klin. Wochensch.*, n° 8. — GALEZOWSKI. Aperçu général sur le décollement de la rétine et sur sa curabilité. *Rec. d'opht.*, févr. — GORECKI. Décollement rétinien par un exsudat fibrineux simulant un gliome de la rétine. *Bull. de la Soc. d'opht. de Paris*, I, 1, p. 14. — HAMBURGER. De doorsnijding van der nervus opticus bij-kik. vorschen, in verband met be beweging van pigment er kegels in het netvlies. *Feestbundel aan F.-C. Donders*,

p. 284. — HILBERT. Colobom des Uvealtraktus und der Retina neben markhaltigen nerven fasern in der Netzhaut. *Klin. mon. f. Augenh.*, avril. — J. HUTCHINSON JUN. Amaurosis (without optic neuritis) due to cerebral tumour. *The roy. London opht. hosp. rep.*, janv. — JEAFFRESON. Hysterical amblyopia. *Lancet*, 13 avril. — KUGEL. Ueber Diagnose der Simulation von Amaurose und Amblyopie. *Wiener med. Woch.*, nos 7 et 8. — LANDOLT. De la cécité verbale. *Feestbundel aan F. C. Donders*, p. 418. — MARÉCHAL. Recherche des daltoniens dans le recrutement maritime. *Bull. de la Soc. d'opht. de Paris*, I, 1, p. 90. — MARTINI. Die Lage der Doppelbilder beim binocularen Sheen. *Klin. mon. f. Augenh.*, mars. — MICHAELSEN. Ein Fall von Neuectasia resinæ bei Retinitis hæmorrhagica desselben Augen. *Centralbl. f. prakt. Augenh.*, avril. — NAUMOW. Etiologie de l'amblyopie congénitale. *Congrès opht. russe*, in *Arch. russes d'opht.*, janv.-févr. — SAMILOW. Fatigue rétinienne pour certaines couleurs. *Congrès opht. russe*, in *Arch. russes d'opht.*, janv.-févr. — SCHOEBL. Ueber selbständige eitrige Netzhautentzündung. *Centralbl. f. pr. Augenh.*, mars. — SIMI. Eritropsia, *Bollet. d'ocul.*, 1er mars. — ULRICH. On choked disc and œdema of the optic-nerve trunk. *Arch. of opht.*, mars. — WESTHOFF. Erythropsie Oij aphakie. *Feestbundel aan F. C. Donders*, p. 256. — WHEELOCK. A case of alcohol and tabacco amblyopia with remarks. *J. of Americ. med. Assoc.*, 2 mars. — WIDMARK. Cas de gliome de la rétine. *Nordiskt med. Arkiv*, XX, 15.

ERRATUM

Le titre du mémoire de M. le professeur Angelucci, numéro de juin, porte par erreur la mention : *suite et fin*. La fin de ce mémoire doit paraître ultérieurement.

Le Gérant : FELIX ALCAN.

MOTTEROZ. — Imprimeries réunies, B, rue Mignon, 2.

ANATOMIE PATHOLOGIQUE DU GLAUCOME

PAR

le Dr J. FONTAN (de Toulon)

Observation I

Persistance du canal de Cloquet chez une femme de quarante ans. — Glaucome hémorragique à vaste foyer antérieur. Enucléation pratiquée par moi le 10 février 1888 (avec 3 figures).

Une coupe horizontale du globe, dans le sens antéro-postérieur, le divise en deux moitiés dont la plus grosse est représentée figure 1. Grâce au passage du rasoir un peu au-dessus du grand cercle horizontal, les parties intéressantes ont toutes été conservées dans l'hémiglobe inférieur.

A l'examen à l'œil nu, on est frappé d'abord de l'existence d'un tractus mince (*a*), qui partant de la pupille et se dirigeant en avant se déploie vers le milieu de l'œil en une sorte de capuchon conique qui coiffe le cristallin.

Le tractus dans sa moitié postérieure est dense, résistant, cylindrique, épais de 2 à 3 mill. La membrane à laquelle il s'insère est moins résistante, et limite une loge qui contient du tissu muqueux en voie de condensation.

Le cristallin y est logé dans sa situation normale.

L'iris, la chambre antérieure, la cornée paraissent avoir conservé leurs rapports habituels.

Du côté interne, depuis la région équatoriale ou même un peu en arrière, jusqu'au corps ciliaire, existe un caillot volumineux (*d*), couleur *terre de Sienne*, qui s'est formé une loge entre la choroïde et la sclérotique. Ce caillot est gros à peu près deux fois comme le cristallin. Partout ailleurs les mem-

branes internes sont en place, et la rétine appliquée contre la choroïde, porte à sa face interne une couche de vitreum coagulé.

Après durcissement il est pratiqué des coupes d'ensemble sur le globe inclus dans la celloïdine, et de nombreuses coupes de détail plus fines dans les parties les plus intéressantes.

Voyons ces divers points :

Hémorragie. — Le caillot siège dans la suprachoroïde ; il soulève et repousse en dedans, la choroïde et le corps ciliaire. Le muscle ciliaire radié est décollé, et ne tient plus que par son tendon au niveau du canal de Schlemm. Les faisceaux musculaires sont dissociés par le sang.

Au niveau et en avant de l'ora serrata, l'épanchement sanguin est récent, constitué par des globules granuleux peu déformés et formant une masse compacte. Plus en arrière, le caillot est stratifié, d'aspect lamelleux, et entre les couches de fibrine superposées on voit de petites fusées de globules rouges. Il est probable qu'il y a là hémorragie récente dans le foyer d'un ancien épanchement sanguin.

Dans le segment de la sclérotique qui correspond à ce caillot, le tissu sclérotical est farci de petits foyers hémorragiques. Une grosse veine communicante qui relie les vaisseaux sus-scléroticaux à ceux du corps ciliaire semble être le point de départ de l'épanchement; elle paraît éclatée et fournit du sang infiltré dans les tissus voisins. Les vaisseaux sus-scléroticaux sont tous gorgés de sang et l'on voit des globules rouges répandus dans le tissu conjonctif lâche ambiant.

Tractus central. — Le tractus central signalé plus haut est inséré sur la partie latérale et inférieure de la pupille.

Il est à son origine nettement fibreux, formé de faisceaux flexueux, et contient une artère importante et quelques autres vaisseaux moindres. Après 2 ou 3 mill. on distingue encore un vaisseau central perméable ; mais le tissu perd son aspect fibreux, pour devenir fibroïde ou finement strié en long, avec de petits noyaux oblongs comme ceux des fibres musculaires lisses. Cet aspect se continue jusque dans la membrane rétro-

cristallinienne qui n'est que l'épanouissement du cordon central. Les vaisseaux peuvent être suivis pendant plusieurs millimètres (5 à 6 au moins), mais je n'ai pu déterminer leur mode de terminaison.

Il n'en existe point dans la membrane d'épanouissement.

Celle-ci s'étale en rayonnant, comme un parapluie retourné, en arrière du cristallin, et vient se confondre avec la cristalloïde, en avant de l'ora serrata. A mesure qu'elle approche de ce point elle devient de plus en plus simple comme tissu, et finit par n'être plus qu'un tissu muqueux condensé, formé d'une substance semée de cellules rares. Celles-ci sont ovoïdes, ou fusiformes, ou rameuses, quelques-unes adipeuses.

Elles répondent en somme à la description donnée par plusieurs auteurs des cellules du corps vitré.

Choroïde et rétine. — Au point d'adhérence représenté figure 2 et qui correspond au point *e* de la figure 1, on se rend bien compte de l'effort de traction produit sur les membranes internes par la rétraction du corps vitré. Choroïde et rétine sont attirées en dedans, et l'espace laissé entre ces membranes et la sclérotique est rempli par le caillot décrit ci-dessus (fig. 2, *a*).

La choroïde est un peu altérée; elle est simplement refoulée en dedans, et les couches externes en sont dissociées par le sang. Mais la rétine a subi un bouleversement plus considérable et est plus nettement liée à la traction du corps vitré. Elle est *étirée* comme on aurait fait d'une pâte malléable, et a acquis en quelques points 5 à 6 fois son épaisseur ordinaire.

Dans cet étirement, les éléments ont été écartés les uns des autres; mais ils sont restés fixés dans la membrane par les fibres de soutien qui semblent hypertrophiées et allongées dans tous les sens. Seulement le système lacunaire des fibres de soutien qui loge d'ordinaire les grains et noyaux de la rétine est devenu tellement en excès qu'il forme de nombreuses et vastes lacunes tantôt vides, tantôt remplies d'une substance finement grenue. Il semble par suite que la rétine soit changée en un tissu réticulé ou myxomateux (fig. 2, *e*).

Cette transformation pseudo-myxomateuse de la rétine par étirement ne me paraît pas avoir été étudiée jusqu'ici.

Elle constitue sans doute un temps préalable au décollement. Du reste, en aucun point la rétine n'est décollée ; elle est partout en contact avec la choroïde ; mais elle présente plusieurs des caractères des rétines décollées, l'infiltration d'abord, et ensuite l'hypertrophie énorme et irrégulière des cônes et des bâtonnets. Ces altérations se voient surtout au niveau de l'équateur.

La papille est le siège d'une excavation glaucomateuse typique (fig. 3). Vers la partie inféro-interne, elle fournit le tractus central vasculo-nerveux qui semble être une continuation du tissu fibreux du nerf optique. Ce faisceau dense, bien régulier, contient, je l'ai déjà dit, une artère qui, par sa direction et son volume, représente la principale branche terminale de la centrale de la rétine. Du reste on voit celle-ci, déviée de sa direction par l'excavation glaucomateuse, former une courbe à la partie inférieure de cette excavation.

Les fibres nerveuses sont naturellement déviées et tassées au moment où elles vont s'épanouir dans la rétine.

L'excavation glaucomateuse est tapissée de la même membrane hyaloïde saine, qui revêt le tractus central au moins à sa base.

Les nerfs ciliaires, et les petits filets qui s'en détachent dans la choroïde ne sont nulle part altérés, ni enflammés, ni dégénérés. Ceux du cercle ciliaire et de l'iris n'ont pas été examinés.

Les vaisseaux sont au contraire malades dans toutes les membranes. L'artère centrale du nerf optique, de la papille, et ses grosses divisions dans la rétine et le tractus central, sont épaissies surtout pour leur tunique interne. Il en est de même des artères ciliaires postérieures. Toutes présentent en somme des lésions *d'endartérite athéromateuse*.

Les vaisseaux rétiniens de petit calibre sont eux-mêmes dilatés, et très irrégulièrement variqueux, mais n'ont donné lieu nulle part à des extravasations sanguines.

J'ajouterai pour être complet, que la *cornée* est saine, que

la *chambre antérieure* est libre, et que l'angle irido-cornéen ne contient que quelques leucocythes, et des granulations incluses dans une petite quantité de fibrine coagulée.

L'iris offre tous les signes d'une inflammation chronique : hypertrophie, vascularisation avec gaines artérielles très épaisses, foyers de cellules embryonnaires au milieu de tissus généralement denses; fixation de la face postérieure à la cristalloïde par un exsudat concret. La zonule saine et encore visible a été brisée près des procès ciliaires. Le cristallin arraché par les manipulations n'a pas été étudié.

En définitive le bulbe est très remarquable pour quatre raisons :

1° Persistance du canal de Cloquet avec épanouissement de son tractus fibreux en arrière du cristallin.

2° Formation du glaucome, avec ses deux faits anatomiques prédominants : la synéchie totale, et l'excavation papillaire.

3° Hémorragie du corps ciliaire et de la suprachoroïde; état athéromateux des vaisseaux; absence des petites hémorragies qu'on observe ordinairement au niveau de la rétine postérieure, dans la maladie dite : *glaucome hémorragique*.

4° Transformation pseudo-myxomateuse de la rétine.

Je rapprocherai du cas précédent l'examen d'un autre œil énucléé qui présente aussi une hémorragie du segment antérieur, en même temps qu'une excavation glaucomateuse ancienne.

Observation II

M. Ch.., 53 ans. — Iridochoroïdite gauche avec cataracte calcaire et hyphéma, — ossification de la choroïde, — œil énucléé le 13 octobre 1885, par le Dr Galezowski (avec 1 figure).

Le globe, coupé horizontalement est figuré, grossi environ trois fois. On remarque que l'épanchement sanguin, visible sur le vivant dans la chambre antérieure, et qui avait fait formuler le diagnostic d'*hyphéma*, s'étend sur les côtés et en arrière du cristallin à tout le segment antérieur de l'œil. L'hé-

morragie paraît avoir pour point de départ l'espace suprachoroïdien antérieur, et elle s'est infiltrée de là dans la chambre antérieure, le canal de Petit, et les interstices de l'exsudat lamelleux que la cyclite exsudative a formés autour et en arrière du cristallin. Cet exsudat est fibroïde, dense, mais il offre en avant des lacunes qui ont pu se laisser distendre et agrandir par l'invasion du sang.

L'iris étant soudé par son bord interne (synéchie totale) à la cristalloïde (*f*), il n'y a point de communication directe entre la chambre postérieure et la chambre antérieure. De même il n'y a pas communication entre celle-ci et l'espace suprachoroïdien. Mais le muscle ciliaire étant du côté interne complètement dissocié par le sang, c'est à ce niveau, tout près de la base de l'iris, qu'a dû se faire l'hémorragie. Le sang a pu être versé ainsi simultanément dans les diverses cavités.

L'exsudat rétro-cristallinien, fibroïde, contient des cellules pigmentées, témoignage de ses rapports avec la choroïde enflammée. Le cristallin est semé de granulations calcaires. En regard de la pupille, sous la cristalloïde (*g*), existe un amas serré de concrétions opaques qui devaient donner l'aspect d'une cataracte polaire antérieure. En certains points, la cristalloïde épaissie, irrégulière et comme noueuse, est doublée de trousseaux fibreux, qui dépriment la substance du cristallin.

Les membranes de l'œil sont diversement altérées.

La cornée est saine mais aplatie.

L'iris présente tous les signes d'une iritis plastique ancienne : épaississement de la membrane, adhérence de son bord libre, développement vasculaire énorme, diminution du pigment, tissu généralement scléreux.

La choroïde offre les mêmes caractères dans le voisinage du cercle ciliaire. Elle est très épaisse, végétante, presque sarcomateuse. Elle devient plus mince en arrière de l'équateur. Elle n'est décollée de la sclérotique que du côté interne. Ailleurs, et dans tout le segment postérieur, elle est en place, et l'exsudat (*e*) repousse en dedans la rétine (*i*).

La rétine est plate, atrophiée, sans netteté, et du reste altérée depuis l'énucléation. Elle ne contient pas de sang épanché. L'épithélium sous-rétinien est dépigmenté.

Tout à fait en arrière, la pièce présente d'autres détails intéressants.

La rétine devient d'une minceur extrême. La pupille, absolument plate sur ses bords, s'excave brusquement en un infundibulum étroit et profond. Cette excavation est plus resserrée que dans la plupart des cas de glaucomes, mais elle est aussi plus profonde. Son étroitesse est du reste en rapport avec celle du nerf optique qui se rétrécit extrêmement en abordant la sclérotique. Cet étranglement du nerf est constant, comme je l'ai montré ailleurs, dans les ossifications de la choroïde.

Celle-ci est en effet ossifiée, du côté interne seulement, dans une étendue de 1 centimètre. La plaque osseuse est épaisse de 3 millimètres vers son centre. Elle est formée d'un *diploé* spongieux développé aux dépens des couches internes de la choroïde, et plus spécialement de la zone non pigmentée qui est immédiatement accolée à la lame vitrée.

Il est inutile du reste d'étudier plus en détail cette ossification qui rentre dans le type classique décrit par Poncet, et par moi-même.

Ce que je dois faire remarquer, c'est que l'extrémité de la plaque osseuse s'avance dans la pupille et contribue tout à la fois à étrangler le nerf optique, et à resserrer l'excavation glaucomateuse. En résumé ce globe oculaire est remarquable:

1° Par la coexistence du processus glaucomateux avec l'ossification de la choroïde (fait rare);

2° Par la coexistence du glaucome avec l'hémorragie du segment antérieur, comme dans l'observation précédente.

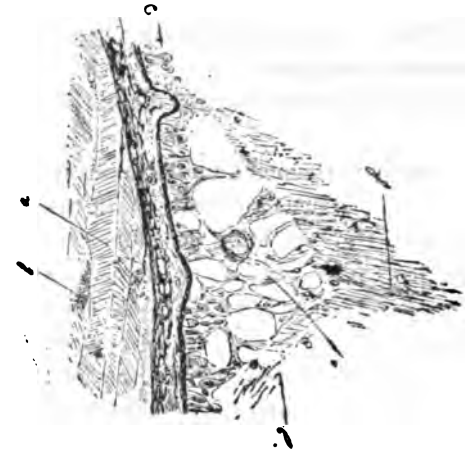

OBSERVATION I. — Figure 1. — Vue d'ensemble.

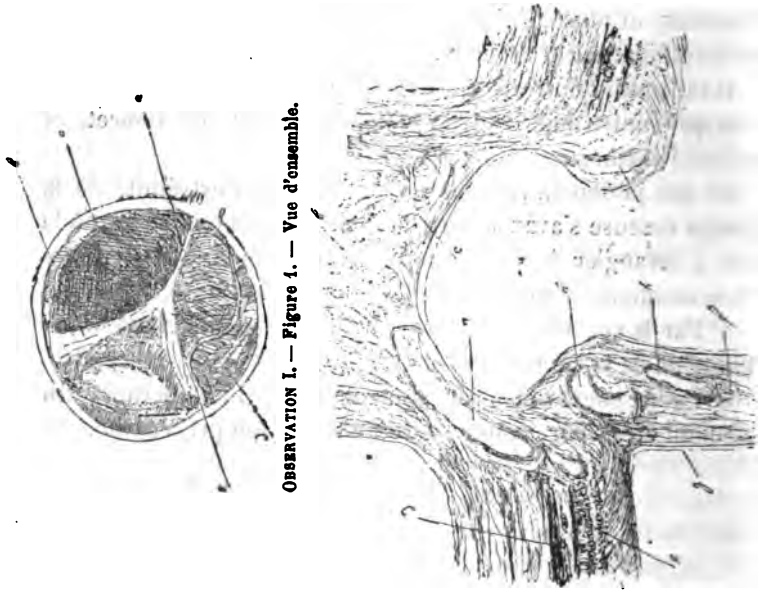

OBSERVATION I. — Figure 2. — Étirement de la rétine.

OBSERVATION I. — Figure 3. — Papille, excavation.

OBSERVATION II. — Figure 4. — Hyphôma.

FIG. 1. — VUE D'ENSEMBLE.

a, Tractus central (vestige du canal de Cloquet).
b, Membrane fibroïde encapuchonnant le cristallin.
c, Rétine.
d, Caillot suprachoroïdien.
e, Insertion de la membrane fibroïde *b* sur la rétine vers l'ora serrata (*voir* figure 3).
f, Région où le tractus central ne possède plus de vaisseaux.

FIG. 2. — ÉTIREMENT DE LA RÉTINE (Région *e* de la figure d'ensemble).

a, Caillot fibrineux suprachoroïdien.
b, Épanchements sanguins récents dissociant l'ancien caillot.
c, Choroïde.
d, Rétine.
e, Rétine étirée transformée en un tissu d'aspect réticulé par la rétraction du corps vitré.
f, Faisceau du vitreum condensé, en rétraction.
g, Corps vitré adhérent à la rétine en arrière de la rétraction.

FIG. 3. — PAPILLE, EXCAVATION.

a, Excavation.
b, Nerf optique.
c, Lame criblée.
d, Choroïde.
e, Rétine.
f, Tractus fibreux central (faisceau de Cloquet).
g, Gaine d'hyaloïde.
hhh, Vaisseaux allant du nerf dans le tractus central.
i, Vaisseau allant du nerf dans la rétine.

FIG. 4. — HYPHÉMA.

a, Épanchement du sang dans la chambre antérieure.
b, Épanchement du sang dans la chambre postérieure.
c, Sang infiltré dans l'ancien exsudat de la cyclite.
d, Sang épanché dans la suprachoroïde.
e, Exsudat de la cyclite.
f, Iris soudé à la cristalloïde, synéchie totale.
g, Cataracte calcaire.
h, Choroïde décollée.
i, Rétine.

Dr FONTAN.

SUR L'HYGROMÉTRICITÉ
DE LA
SUBSTANCE SOLIDE DU CORPS VITRÉ
SES CAUSES,
SON IMPORTANCE EN PHYSIOLOGIE ET EN PATHOLOGIE.

PAR
M. Edmond HACHE.

J'ai établi antérieurement que la substance solide qui forme la charpente du corps vitré était éminemment hygrométrique, de sorte que, en présence de l'eau, les lamelles constituantes se gonflent de manière à se juxtaposer et à former un tout transparent et d'aspect homogène.

Cette propriété est due surtout, ainsi que je l'ai signalé (Académie des Sciences, 11 juillet 1887) à l'hygrométricité de la substance fondamentale des lamelles connectives; mais elle tient aussi à la présence d'une certaine quantité de mucus ou de substance analogue qui imprègne les lamelles constituantes et en rend l'isolement difficile.

Cette substance se gonfle en présence de l'eau; elle est coagulée par certains réactifs et en particulier par l'alcool qui la rend légèrement opaque et y fait apparaître un réticulum très délicat; les alcalins, au contraire, la gonflent et la rendent transparente.

L'eau salée la dissout en partie. Car si on laisse séjourner pendant douze à vingt-quatre heures un corps vitré dans de l'eau salée à 10 p. 100, il perd de son volume, devient flasque, mou, et après déshydratation les lamelles sont beaucoup plus faciles à isoler.

J'ai retrouvé cette substance dans tous les corps vitrés que j'ai examinés, même dans ceux qui, d'après les analyses chimiques, ne contiennent pas de mucine, comme le chien et le bœuf (Schwalbe, *in* Graefe et Sœmisch, t. I, p. 462). Toute-

fois elle existe en quantité très variable, non seulement suivant les espèces animales, mais aussi suivant les individus d'une même espèce. De plus elle n'est pas également répartie dans toute l'épaisseur de l'organe et se montre toujours plus abondante dans certaines régions, en particulier au niveau de la zone ciliaire.

Enfin le stroma du corps vitré m'a paru d'autant plus difficile à déshydrater, et l'hygrométricité d'autant plus difficile à détruire qu'il contenait davantage de substance muqueuse. Cette observation doit être rapprochée de ce fait bien connu que chez certains animaux, le lapin et le bœuf, par exemple, on peut, par une ponction aspiratrice, obtenir quelques gouttes de liquide vitré; tandis que, chez d'autres animaux, pareille opération ne réussit pas. La présence de cette substance muqueuse paraît donc augmenter le coefficient hygrométrique du corps vitré et la fixité de l'eau de composition.

La connaissance de ces faits me semble de nature à jeter une vive lumière sur le rôle que doit jouer le corps vitré dans la physiologie et la pathologie du globe oculaire.

Il y a lieu de penser, en effet, que l'hygrométricité de la substance solide du corps vitré a pour but :

1° De maintenir dans le segment postérieur de l'œil un degré de tension capable d'assurer l'étalement de la rétine et c'est à la résistance qu'elle apporte à la sortie des liquides que l'on doit de pouvoir vider la chambre antérieure et extraire le cristallin sans danger pour la membrane nerveuse.

2° De soustraire immédiatement, au fur et à mesure de leur production, les déchets rétiniens, de débarrasser ainsi la rétine de produits nuisibles et de permettre un renouvellement incessant des matériaux nutritifs indispensables au bon fonctionnement de l'organe visuel.

Mais ces propositions ont leur corollaire en pathologie et les variations que peut subir le coefficient hygrométrique du stroma du corps vitré doivent donner lieu à des manifestations pathologiques.

Ce coefficient hygrométrique, produit de deux facteurs dont

l'un paraît éminemment variable, est susceptible d'augmentation ou de diminution.

S'il augmente, le corps vitré absorbe et retient plus de liquide qu'à l'état normal; il y a hypertonie et phénomènes glaucomateux.

S'il diminue, non seulement l'absorption est moins active, mais la fixité du liquide étant moins considérable, le corps vitré doit perdre plus d'eau qu'à l'état normal, il y a hypotonie; ce qui, suivant les degrés, peut se traduire par des troubles rétiniens dus à la stase des produits de désassimilation, le ramollissement du corps vitré, le décollement de la rétine et enfin la phtisie de l'œil.

Ces considérations de physiologie sont purement théoriques, mais reposent sur une propriété de tissu qui avait passée inaperçue jusqu'ici et qui me paraît devoir être prise en sérieuse considération dans l'explication des phénomènes morbides intra-oculaires.

(*Travail du laboratoire d'histologie du Collège de France.*)

QUELLE EST

LA MEILLEURE MÉTHODE D'EXTRACTION

DE LA CATARACTE

par le Dr Aguilar Blanch[1]

Toutes les modifications qu'on a apportées à la méthode d'extraction de la cataracte ont été appuyées sur le but d'éviter les accidents qui surviennent inopinément pendant l'intervalle post-opératoire jusqu'à la guérison définitive.

La suppuration du lambeau, l'iridocyclite suppurative et le phlegmon oculaire sont les accidents primitifs et toujours graves qui peuvent arriver après l'acte opératoire; parfois séparément, et parfois les uns après les autres.

L'idée qu'un grand lambeau était la cause de la suppuration

1. Mémoire lu au Congrès médical de Barcelone.

et mortification de la cornée induisit de Graefe à préconiser pour toutes sortes de cataractes le procédé linéaire qu'il employait pour les cataractes molles. Les résultats furent satisfaisants sur ce point de vue; la blessure scléroticale préservait la cornée.

Mais on n'empêchait pas le phlegmon de l'œil, on donnait origine à des cicatrices cystoïdes, mutilations de l'iris, enclavements iridiens et capsulaires, ophtalmies sympathiques, etc. En conséquence on dut revenir au procédé classique. Toutefois les davielistes tâchèrent de profiter de la réforme. Le lambeau sera aussi grand qu'il sera indiqué par le diagnostic de la cataracte; le biseau du coup sera réduit à son minimum en faisant l'incision avec le couteau de Graefe, ce qui permet de prendre les inclinaisons convenables. Avec la première modification, on répond à cette objection que la mortification du lambeau résulte d'un manque de courant nutritif. Avec la seconde on tend à éviter l'inversion facile du bord par effet du flasquement du biseau avec le défaut de coaptation et les troubles qui s'ensuivent.

Malgré ces précautions, il continuait de se présenter des accidents qui compliquaient la marche régulière de l'opération : les germes infectieux en sont la cause déterminante; entrent en jeu les études de Pasteur avec les applications de Lister. L'air atmosphérique, soit d'une façon directe, soit par l'intermédiaire des sécrétions d'un état catarrhal de la conjonctive et des voies lacrymales, en est le véhicule qui amène les microbes jusqu'à la solution de continuité pour provoquer les troubles déjà dits.

Sur ces antécédents se base le pansement antiseptique, d'où résulte la règle de traiter d'avance les affections qui pourraient modifier l'état physiologique de l'organe.

Les statistiques en sont dès ce moment bien plus brillantes, mais encore n'a-t-on pas pu éviter à jamais les cas malheureux. On lave les mains de l'opérateur et des aides avec des solutions antiseptiques; on stérilise les instruments; on tâche d'employer différents agents parasiticides; cela ne suffit pas et il y a toujours un tant pour cent d'insuccès.

Il faut chercher un nouveau mécanisme au développement de l'agent infectant, et on arrive à cette conclusion que les germes pénètrent dans les chambres de l'œil, soit par diapédèse, soit avec des instruments mal stérilisés. De ceci proviennent les irrigations intra-oculaires avec des liquides antiseptiques comme l'acide borique et le salicylate d'ésérine (Wecker), bi-iodure de mercure (Panas), etc., et on invente des injecteurs plus ou moins ingénieux Wickerkiewicz, Wecker, Panas, Terson, Kown, etc.

L'objet qu'ils se proposent est de rendre antiseptique le contenu de la chambre oculaire et d'expulser en même temps les couches corticales plus ou moins molles, qui dissoutes avec l'humeur aqueuse forment peut-être un bon liquide de culture pour les microbes.

Nous arrivons à l'époque actuelle.

Posons la question :

1° Les germes infectieux peuvent-ils pénétrer dans la chambre antérieure et être la cause d'accidents inflammatoires?

2° Les irrigations intra-oculaires complémentaires de l'opération remplissent-elles l'objet qu'on s'est proposé?

Oui, les germes atmosphériques peuvent pénétrer dans les chambres de l'œil sans avoir besoin de recourir à la voie forcée et tortueuse de la diapédèse. Malgré le soin pris de stériliser les instruments même avec le feu, en pénétrant dans la chambre antérieure le kystitome, la curette, le stylet, la pompe d'irrigation, etc., emportent avec eux une couche d'air qui trempe dans l'humeur aqueuse, et laissent plus ou moins entr'ouverte la blessure de la cornée. Par cette manœuvre les germes peuvent pénétrer à leur gré! Voici donc une porte facilement franchissable! Plus on répétera cette manœuvre, plus il y aura de probabilités de semer une *culture*.

Les irrigations antiseptiques remplissent-elles leur but, et sont-elles un heureux complément de la méthode d'extraction?

Nous fûmes des plus pressés à employer ces injections. Nous nous servîmes pour cela d'une petite poire en caoutchouc

avec extrémité métallique terminée en un fin tube en or pour empêcher les oxydations, capable aussi de prendre les directions les plus convenables.

Nous nous servîmes de la solution boriquée de de Wecker.

Les inconvénients de sa manipulation dans un œil libre, sujet à des mouvements involontaires, étaient vraiment grands; mais l'espoir qu'on avait de n'avoir pas à lutter avec l'infection suffisait pour contrebalancer ces difficultés. Je croyais, en effet, avoir évité les complications septiques de l'opération de la cararacte, mais une *iritis suppurative* vint ébranler ma croyance. Depuis plus d'un an je n'emploie plus les irrigations, parce que le jugement que je fis *a posteriori* ne satisfit pas mes désirs.

En laissant de côté les inconvénients de manipulation (contusion de l'iris, du cercle ciliaire, déchirure de la hyaloïde, etc.), l'objet primordial de l'usage des injections, soit le nettoyage de la chambre antérieure des germes et corps qu'elle pouvait contenir, on ne l'obtient à notre avis que d'une façon incomplète, ce peut être même une voie d'inoculation. Nous nous trouvons alors en face des mêmes phénomènes qu'on prétendait éviter.

Voici les raisons à notre appui.

Un liquide employé pour des injections intraoculaires, soit l'acide borique, soit les sels mercuriques de chlorure ou d'iodure ne peut être antiseptique sans être irritant. Il sera aseptique, il empêchera tout au plus qu'en son sein germent et se développent les microzoaires, mais d'aucune façon il n'est capable de tuer ces microbes par sa présence. Sattler vient de le prouver avec ses expériences. Si l'on voulait augmenter la concentration du liquide, on provoquait des troubles irritatifs de la cornée, de l'iris, etc., qui étaient suffisants par eux-mêmes pour troubler l'acuité visuelle du malade. C'est à cause de cela que, dernièrement, on n'emploie pas d'autre liquide pour cette irrigation que l'eau stérilisée.

Ce n'est pas tout. On pourra me dire qu'il suffit au liquide d'être aseptique pour obtenir l'objet désiré. Nous répondrons à cela en disant que ce liquide qui remplit artificiellement

les chambres de l'œil commence de suite à pénétrer dans les voies d'absorption, étant remplacé au bout de peu de temps par l'humeur aqueuse; nous nous trouvons par conséquent dans le même cas que si l'injection n'eût pas été pratiquée.

On peut encore nous objecter que l'injection se charge d'entraîner au dehors tous les germes qui auraient pu pénétrer; mais il n'en est pas ainsi non plus. Et en effet, si l'on place la pointe de l'instrument le plus bas possible de la chambre antérieure pour pouvoir nettoyer tout son contenu, la sortie du liquide se fera en forme de deux courants qui depuis la sortie de l'extrémité de l'injecteur montent en suivant les deux côtés du coin irido-cornéen (j'indique la marche la plus convenable) pour sortir au dehors par chaque côté de l'endroit où l'instrument pénètre à travers la blessure de la cornée. Je crois qu'on peut faire sortir par ce moyen tout le contenu de la chambre antérieure, mais tout ce qui se trouve renfermé entre les replis de la cristalloïde restera sans bouger, ainsi que ce qui est placé derrière la face postérieure de l'iris. Il faudrait, pour éviter cet inconvénient, placer la pointe de l'irrigateur derrière l'iris, toujours au segment inférieur, ce qui augmenterait sensiblement les difficultés et les dangers de son maniement. Et même ainsi, toute la partie du segment supérieur comprise entre l'iris et la cristalloïde resterait sans suivre l'impulsion du courant, puisque le courant qui arrive de la partie inférieure cherche dans ce cas-là à franchir la pupille pour trouver sa seule sortie, et n'arrive pas du tout à la partie haute de la chambre antérieure. Les germes infectants auront donc dans ces parties-là une sûre demeure, et pourront commencer à se développer aussitôt que le liquide aqueux, renouvelé, lui offre les conditions de fertilité.

Toutes ces modifications ne nous donnant donc pas une certitude absolue de la non-infection du contenu intra-oculaire, mais augmentant avec des difficultés parfois sérieuses l'acte opératoire, nous avons suivi une marche contraire; nous avons cherché à simplifier autant que possible l'opération elle-même, en évitant l'entrée dans l'œil d'instru-

ments capables d'y conduire des germes atmosphériques.

Le procédé que nous suivons depuis quelque temps et toujours avec des résultats très brillants est basé sur celui de Galezowski, avec les modifications nécessaires pour atteindre mon principal but.

Le voici :

Soins préliminaires. — Nettoyage des instruments avec une solution phéniquée ou sublimée.

Nettoyage de la région oculaire avec une solution d'acide borique à saturation, à froid.

Instillation de cocaïne à 3 p. 100 jusqu'à l'anesthésie.

La pupille devra être dilatée par l'atropine. Position du décubitus dorsal.

Opération. *Premier temps.* — Blépharostat ; pinces à fixer prises à la partie inférieure de l'œil, à 3 ou 4 millimètres de la cornée.

Avec un couteau de Graefe, on taille un lambeau, d'une grandeur relative avec la consistance de la cataracte, qui commence au limbe scléro-cornéen et se termine supérieurement à 2 ou 2 millimètres 1/2 de ce même limbe, au moyen d'une rotation progressive de l'instrument sur son axe, faisant porter le bord tranchant en avant. On fait la ponction au-dessus du diamètre horizontal de la cornée à une distance calculée avec la grandeur du lambeau. Avant d'effectuer la contre-ponction, quand la pointe de l'instrument arrive au niveau du centre pupillaire, on lui imprime un mouvement de bascule pour l'enfoncer dans le segment inférieur du sac capsulaire, en suivant la coupure du même dans toute l'étendue que permet l'arc de la pupille et le mouvement en arc du couteau appuyé dans son passage à travers la cornée. On revient après à la position horizontale et parallèle à l'iris pour en faire la contre-ponction au côté opposé et terminer le lambeau comme il a été dit.

On enlève de suite la pince à fixer et le blépharostat.

Deuxième temps. — Il faut relever la paupière supérieure avec le doigt annulaire de la main droite en appuyant contre le sourcil. On prend la curette de la même main avec le

pouce, index et majeur. Le dos de l'instrument est appuyé doucement contre la lèvre postérieure de l'incision de la cornée. Le pouce de la main gauche maintient écartée la paupière inférieure de façon à pouvoir le rapprocher ou le séparer de la partie inférieure du globe de l'œil pour faciliter la sortie de la lentille avec la combinaison de ces pressions.

Après la sortie de la cataracte on doit continuer la position des deux mains pour faciliter la sortie de toutes les couches corticales qui suivent la lentille.

Il ne faut plus pour compléter l'opération que lâcher doucement les paupières.

Si parfois on voyait quelque peu d'ectopie irienne on mettrait cette membrane en place au moyen de légers frottements sur la paupière. Par le même moyen on fait disparaître de la blessure les débris du cristallin qui peuvent être emprisonnés entre les lèvres. Si on veut le faire sortir au dehors on n'a qu'à instiller quelques gouttes de la solution borique qui les emportera à l'extérieur. Chez les malades peu dociles nous instillons ensuite l'ésérine.

Le pansement consiste en un tampon de ouate phéniquée qui remplit le creux orbitaire, et en une bande mise en huit doubles sur les deux yeux à la fois.

Quarante-huit heures après on peut renouveler le pansement. Au quatrième jour on peut laisser ouvert l'œil sain; au huitième, ordinairement, le malade peut s'en aller chez lui; et au bout d'un mois les lunettes peuvent lui être prescrites.

Il ne nous reste plus qu'à raisonner les diverses modifications que nous finissons d'énoncer, en les comparant au procédé classique.

Nous préférons sectionner le lambeau avec le couteau de Graefe parce qu'il nous permet de donner à l'incision la direction convenable, et de faire avec le même instrument la dilacération de la capsule. Le lambeau laisse en haut 2 ou 2 millimètres 1/2 de cornée dans la lèvre postérieure, dans le but d'empêcher la hernie de l'iris, et de rendre

plus difficile le prolapsus du vitreum, origine des épouvantables hémorragies intra-oculaires.

La direction presque linéaire que porte l'instrument en finissant la coupure de la cornée évite le biseau de l'incision et par conséquent son renversement aux légers mouvements de l'œil contre les paupières; nous évitons donc la suppuration de la blessure par défaut de coaptation.

En pratiquant dès le premier temps la discision du sac capsulaire, il en résulte cette discision plus étendue que si elle était pratiquée avec le kystitome selon la méthode classique, car la pupille reste dilatée par l'effet de l'atropine, ce qui n'arrive pas quand la chambre antérieure est vide. Cela nous permet aussi de faire l'opération en deux temps seulement.

Ne faisant pas d'iridectomie on évite plus facilement les enclavement capsulaires; on empêche la sortie de l'humeur vitrée et on augmente l'acuité visuelle post-opératoire en corrigeant l'aberration de sphéricité périphérique. On prévoit aussi la formation de cataractes secondaires, dès le moment qu'on n'a pas du côté de l'iris des bords sanglants capables de se souder aux lambeaux capsulaires.

En opérant sur un œil entièrement libre nous évitons la vitréorragie.

A la sortie du cristallin, celui-ci emmène avec lui la plupart des couches corticales, qui restent dans l'œil et se répandent dans la chambre si on lâche la compression exercée au moment de sortir la lentille; mais en agissant de la façon que nous avons dit, toutes les couches sortent avec la cataracte et s'il en reste quelqu'une, elle est petite et désagrégée et facile donc à se résorber.

On aura remarqué qu'excepté le couteau de Graefe aucun instrument ne pénètre dans l'intérieur de l'œil, et, que par sa forme plate et le frottement qu'il éprouve en pénétrant dans la chambre antérieure, cet instrument ne peut être porteur des germes infectieux qui pourraient être répandus dans l'atmosphère; nous nous trouvons donc complètement à couvert d'une infection extérieure.

En résumant notre travail nous pouvons poser les conclusions suivantes :

Conclusions. — 1° Les différents procédés de la méthode d'extraction ont comme point de regard d'extraire premièrement la lentille et d'empêcher ensuite les complications qui pourraient faire échouer l'opération.

2° Les complications septiques de l'œil viennent toujours du dehors; soit avec les liquides qui baignent le globe oculaire, soit de l'air qui rentre dans la chambre antérieure. Nous considérons l'organisme comme sain.

3° Les irrigations intra-oculaires n'accomplissent pas leur but antiseptique et, seulement d'une façon douteuse, elles agissent comme agent de nettoyage. Par contre ses difficultés de manipulation sont positives, par les troubles qu'elles pourraient occasionner, à moins de chloroformiser le malade.

4° Le procédé opératoire que nous conseillons est le seul qui à notre avis réunit le plus d'avantages dans l'état actuel de nos connaissances, car il évite l'infection intra-oculaire. Je crois que dans l'opération de la cataracte, il réalise l'adage des anciens chirurgiens : *Cito, tuto et jucunde.*

Dr Aguilar B.

DIPLOPIE MONOCULAIRE

PAR

le Dr BRUNSCHWIG (du Havre)

Si les observations de diplopie monoculaire ne sont pas très nombreuses il n'en est pas de même des explications de ce phénomène. Il faut avouer que l'accord est loin d'être fait à ce propos, malgré ou plutôt à cause de la quantité de ces explications, et bien peu satisfont entièrement l'esprit. C'est ainsi que Heyfelder observant en 1849 deux cas de diplopie monoculaire chez deux horlogers en attribuait l'origine à de

la congestion encéphalo-oculaire (?) parce que le repos et un traitement dérivatif amenèrent la guérison.

Pour Szokalski, dans une monographie parue en 1840, la cause la plus fréquente résiderait dans le défaut d'accord de réfraction de la lumière sur la cornée et le cristallin, d'où résulte nécessairement la formation de deux foyers différents sur la rétine.

Dans une analyse à propos du travail précédent, Fallot se demande si cette diplopie monoculaire ne pourrait pas dépendre d'une lésion de cette partie du cerveau qui préside aux fonctions visuelles et si même on ne devrait pas songer à une hallucination de la vue.

Les observations de Szokalski et ses conclusions amenèrent une polémique avec Dugnolle pour qui la rétine seule devait être considérée comme cause de cette anomalie.

Plus tard Guépin et Découdé relatent plusieurs observations de diplopie monoculaire, les unes avec cicatrices de la cornée, les autres avec iridectomie, d'autres avec déchirures traumatiques de l'iris, d'autres enfin sans lésions des milieux, et pour Guépin la pathogénie résiderait dans la compression interne et inégale par suite de modifications organiques des diverses parties qui composent l'œil.

Mais Gut et Fick en 1856, d'accord en cela avec H. Meyer, de Zurich, admettent que la diplopie monophtalmique est un phénomène physiologique qui existe dans tous les yeux et non un phénomène pathologique.

D'autres observations publiées sur le même sujet par Galezowski (1865), Adams, Ord (1881) se rencontrent chez des malades présentant des lésions du cerveau, du cervelet, ou simplement de l'hystérie. Pour eux ce serait le désordre cérébral seul qui occasionnerait une diplopie monoculaire.

A la suite d'une communication faite en 1885 par le Dr Fontan au congrès d'ophtalmologie pour un cas de diplopie monoculaire survenue chez un garçon de 14 ans, sans lésions ophtalmoscopiques, mais avec un nervosisme exagéré. voici l'explication qu'il en donne : l'image formée sur la région

maculaire est reçue normalement par des éléments nerveux qui vont se séparer en deux groupes dans la décussation du chiasma et porter ainsi aux tubercules quadrijumeaux ou même au centre cortical deux images. D'ordinaire ces deux images n'en forment qu'une grâce à un acte cérébral, par l'accord qui existe dans le fonctionnement des hémisphères; mais si cet attelage à deux cesse de marcher d'un pas égal, le dédoublement s'opère au lieu de l'unification et les centres percepteurs enregistrent deux images.

Cette explication ne nous semble pas admissible, et d'autant moins que pour notre observation nous avons pu démontrer que le fonctionnement des hémisphères ne devait pas être incriminé.

Observation.

Léonie L..., âgée de 11 ans et demi, demeurant au Havre, est atteinte de strabisme convergent de l'œil droit depuis six ans. Jamais d'affection oculaire; fièvre typhoïde il y a un an. Nous la voyons pour la première fois le 3 juillet 1889, un traitement nous étant demandé pour déloucher cette enfant. Pas d'anesthésie localisée.

A l'éclairage oblique et en nous servant d'une loupe nous apercevons au centre de la cornée droite deux petits néphélions disposés en forme de V, mais dont les pointes ne se réuniraient pas. L'iris est intact; pas de lésions ophtalmoscopiques. A l'image droite nous notons une hypermétropie de 3 dioptries pour chaque œil, avec l'ophtalmomètre de Javal et Schiotz nous trouvons un astigmatisme de 0d 25 de chaque côté.

Sans correction l'acuité visuelle est :

$$\left.\begin{array}{l} \text{O. D. V} = 1/6 \\ \text{O. G. V} = 2/3 \end{array}\right\} \text{au loin}$$

Avec un verre convexe de 1d 50 pour l'œil droit V = 1/4. Pas d'amélioration par les cylindres et la vision de l'œil gauche reste la même.

Bonne perception des couleurs pour chaque œil séparément.

Le champ visuel est notablement rétréci, surtout pour l'œil droit. Il en est de même du champ des couleurs, pris avec des papiers de 3 centimètres de côté.

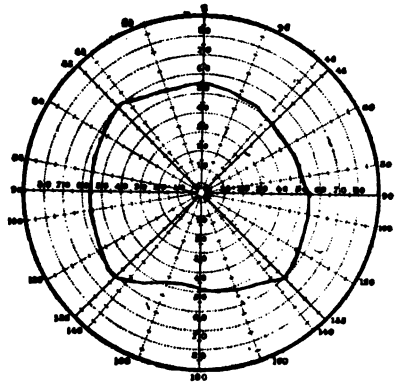

OG

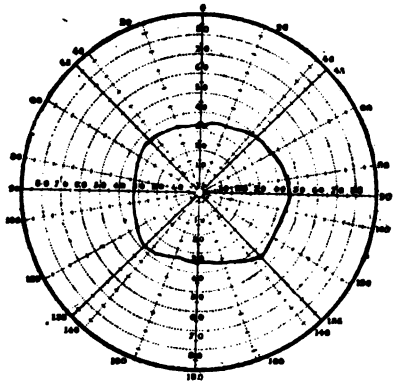

OD

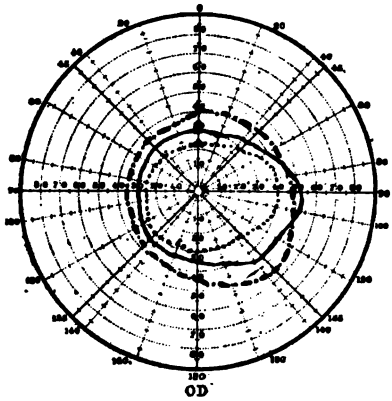

OD

Si maintenant nous faisons fermer l'œil gauche et examiner

un objet avec l'œil droit seul, il est vu double. Nous prenons un bâton de cire rouge que nous tenons verticalement devant l'œil à un mètre de distance. Notre malade en voit deux juxtaposés; la distance qui les sépare est d'environ 5 centimètres et les deux bâtons sont vus bien parallèlement. Nous nous éloignons jusqu'à 4 mètres avec le bâton tenu verticalement et il est toujours vu double, les deux images conservant le même écartement quelle que soit la distance.

Nous plaçons alors le bâton horizontalement et transversalement devant l'œil, et à ce moment les images sont superposées avec le même écartement que pour l'expérience précédente.

Nous l'inclinons ensuite à 45 degrés devant l'œil et graduellement jusqu'à ce qu'il arrive horizontalement dans le prolongement de l'axe visuel, et dans toutes ces positions il est vu double avec images superposées.

La correction de l'hypermétropie et de l'astigmatisme n'amène aucun changement ni dans la diplopie, ni dans la séparation des images.

Un prisme de 10 degrés horizontalement placé et dont la base coupe la pupille en deux parties donne une image quadruple, l'œil gauche toujours fermé.

Nous lui découvrons alors l'œil gauche et notre bâton de cire verticalement placé est vu triple. Cette triplopie ne dure qu'un instant, car l'œil droit reprenant rapidement sa position de convergence est annihilé immédiatement et L... ne voit plus qu'un bâton.

Avec le stéréoscope ordinaire et un carton sur lequel nous plaçons des pains à cacheter disposés comme dans la figure ci-dessous :



elle voit les quatre pains à cacheter et les nomme séparément en les laissant chacun à la place qu'ils occupent. Si la diplopie de l'œil droit était due à un vice de réfraction, elle devrait voir deux pains à cacheter rouges et deux jaunes à droite, plus le bleu et le jaune qui sont à gauche, étant donné bien entendu que sa vision binoculaire n'est point parfaite. Or elle en voit quatre et cela lui suffit, parce qu'elle s'imagine les avoir dédoublés.

Nous remplaçons maintenant le stéréoscope par la boîte de Flees. A ce moment elle prétend voir trois pains à cacheter, deux à droite et un à gauche. Or celui qui est à droite et qu'elle voit double est précisément celui que seul l'œil gauche peut percevoir. Cette expérience pour nous est absolument démonstrative.

Devons-nous avoir recours aux théories émises par les différents auteurs que nous avons signalés plus haut? Nous ne le pensons pas. Comment alors expliquer une diplopie monoculaire sur un œil dont l'état de réfraction dans toutes ses parties ne comporte pas un semblable phénomène? Remarquons que le champ visuel de notre malade est notablement rétréci, qu'il en est de même dans la plupart des observations que nous n'avons pas cru devoir rapporter. Or ce symptôme n'est-il pas une des caractéristiques de l'hystérie? D'ailleurs, comme nous le disions, cette affection est presque constamment notée par ces différents auteurs. Mais alors nous avons affaire à des sujets éminemment enclins à toute espèce de suggestion et celle-ci une fois enregistrée, elle se traduit à tout propos. Comment donc la diplopie s'est-elle produite pour notre jeune malade? Au début de son strabisme, les deux yeux étaient ouverts, il y a eu à plusieurs reprises des images doubles; or comme c'était l'œil droit qui louchait, il n'en a pas fallu davantage à Léonie L... pour lui attribuer cette diplopie. Une fois cette idée bien arrêtée dans son esprit, dès qu'on a voulu la mettre en évidence, il a suffi de lui faire regarder un objet avec son œil droit seul pour qu'immédiatement elle le dédoublât. Cette diplopie monoculaire est donc purement morale et l'expérience faite avec la boîte de Flees nous l'a immédiatement démontré.

Du reste on a remarqué que notre jeune malade voyait juxtaposées les deux images lorsque nous tenions le bâton de cire verticalement et que ces images étaient superposées dès que nous plaçions notre cire horizontalement. Or il est bien évident que ce n'est pas à un trouble de réfraction que nous avons affaire et que cette diplopie monoculaire est purement physique. En effet, la malade voulant toujours avoir

des images doubles, elle les place d'une façon quelconque et pas le moins du monde en rapport avec les lois de l'optique. L'expérience du stéréoscope, de la boîte de Flees ne fait que confirmer la précédente et nous prouve que cette diplopie n'est liée à aucune altération ni de la rétine, ni des hémisphères, et qu'il faut l'attribuer simplement à une auto-suggestion, hypothèse des plus vraisemblables.

Du reste, des expérimentations que nous dirigeons actuellement dans ce sens nous permettront sans doute d'arriver à la même conclusion. Nous ne manquerons pas d'ailleurs de les publier ultérieurement, quel qu'en soit le résultat.

Dr Brunschwig.

QUELQUES CRITIQUES SUR LES PÉRIMÈTRES

PAR

le Dr DEEREN (de Bruxelles).

Les périmètres qui ont été construits par les différents auteurs sont nombreux et constituent des instruments très précieux mais il me semble qu'il existe encore un grand défaut et nul doute que la science n'ait résolu bientôt ce desideratum. Lorsqu'on laisse mesurer son propre champ visuel périphérique au moyen du périmètre de M. Landolt, tant que l'œil n'a qu'à distinguer l'objet non loin du zéro, la tache jaune est bien dirigée sur le zéro lui-même; mais les conditions changent complètement du moment qu'il s'agit de distinguer surtout un objet que l'on ne connaît pas à l'avance, objet qui se trouve à une certaine distance du zéro de l'instrument; soit que le porte-objet soit promené du zéro à la périphérie de l'arc, soit de la périphérie au zéro, le fait est surtout sensible quand on porte l'objet du zéro à la périphérie de l'arc. Donc dès que l'objet est à une certaine distance du

zéro de l'instrument, l'œil pour le reconnaître fait instinctivement et rapidement d'abord un léger mouvement en dehors pour replacer aussitôt après la tache jaune sur le zéro de l'instrument; cet objet n'a pu donc être reconnu que parce que cette rotation de l'œil en dehors a amené la tache jaune sur cet objet. Dans cette condition, c'est la vision directe qu'on examine au lieu d'explorer le champ visuel périphérique. Tant que l'on n'aura pas trouvé un moyen pour immobiliser l'œil lui-même, on ne pourra jamais faire des examens sérieux du champ visuel périphérique, et c'est pour avoir méconnu ce principe que beaucoup d'expérimentateurs sont arrivés à des résultats inouïs et souvent contradictoires. Lorsque, avec le périmètre de M. Landolt, on examine le champ visuel d'autres personnes et quand on se place tout près de la colonne qui supporte la tête, regardant attentivement la position de l'œil en expérience, pendant qu'un aide fait avancer un objet qui se trouve dans le porte-objet, et cela du zéro à la périphérie de l'arc, on peut constater qu'aussi longtemps que l'objet n'est pas trop éloigné du zéro, on peut constater, dis-je, que la tache jaune reste bien fixée sur le zéro même; mais dès que l'objet s'éloigne davantage du zéro, on peut observer que l'œil, pour distinguer cet objet, exécute une légère rotation en dehors; puis instantanément après, l'œil replace sa macula sur le zéro, ce qui, comme je l'ai démontré plus haut, est défectueux du moment que l'on veut mesurer rien que le champ visuel périphérique. Pour faire des recherches aussi délicates, il faut de la précision mathématique, sans quoi on s'exposerait à des erreurs impardonnables. Les périmètres, pour le reste, sont excellents sous tous les rapports; il n'y a qu'un seul défaut qui est capital et qu'on pourrait éviter en rendant l'œil lui-même complètement immobile; de manière que la tache jaune de l'œil examiné soit forcée de regarder le zéro de l'instrument pendant tout le temps qui est nécessaire pour explorer le champ visuel périphérique. Peut-être serait-il avantageux de mieux rechercher la forme et les limites de l'image de la tache jaune de même que la forme de l'image du reste de la

rétine? C'est ce que je prouverai d'après les calculs mathématiques qui vont suivre. Dans le travail intitulé : *Relations entre l'acuité visuelle et la réfraction de l'œil emmétrope, myope et hypermétrope*, travail qui a paru dans le *Recueil d'ophtalmologie* au mois de février 1886, j'ai démontré que la tache jaune pouvait être assimilée à un miroir concave ayant deux foyers conjugués, foyers conjugués qui coïncidaient avec les points nodaux de la réfraction. Prenons pour base l'œil schématique de M. Donders, où il existe seulement un point nodal distant de cinq millimètres de la cornée; supposons que, dans l'œil schématique, il y a un miroir concave qui occupe le centre de la rétine, miroir concave de deux millimètres d'étendue, à axe horizontal plus grand que l'axe vertical; supposons ensuite que ce miroir concave présente un seul foyer conjugué qui coïncide avec le point nodal de la réfraction; le miroir concave correspond à la tache jaune; la rétine et la tache jaune se trouvent au foyer principal postérieur; AB est la limite de la tache jaune suivant son axe horizontal; MK sont les deux points extrêmes du reste de la rétine. Voilà les considérations qu'on peut étudier dans la figure I.

Dans la figure I le rayon A parti de l'une des extrémités de l'axe horizontal passe par le point nodal P et se réunit en A'; le rayon B, parti de l'autre extrémité de l'axe horizontal du miroir, en passant par le point nodal P, se réunit en B'; le rayon O parti d'un point situé sur le fond du miroir et suivant son axe horizontal, le rayon O, dis-je, passe par le point nodal P et se réunit en O', non pas au même niveau que A', mais un peu en arrière de A' parce que le point O d'où est parti le rayon O est plus éloigné de la cornée de l'œil schématique que le point A d'où est parti le rayon A; le rayon I parti d'un point situé dans le fond du miroir, point I en passant donc par le point nodal P se réunit en I', non pas à la même hauteur que B', mais un peu en arrière de B' parce que le point I d'où est parti le rayon I est plus éloigné de la cornée que le point B d'où est parti le rayon B; en réunissant A'O'I' et B', on voit que l'image renversée de la

tache jaune est concave en avant. Voilà pour la réfraction suivant l'axe horizontal seulement; mais si la marche des rayons suivant l'axe horizontal de la tache jaune est telle que je l'ai démontré plus haut, il est évident que la marche des rayons partis suivant l'axe vertical ou suivant un axe oblique doit être la même que la marche des rayons partis des points AOI et B, de telle sorte que l'image entière de la tache jaune est concave en avant, concave non plus suivant l'axe horizontal mais également suivant l'axe vertical et suivant des axes obliques.

Pour mesurer approximativement la grandeur de l'image entière de la tache jaune, voici de quelle manière je le prouve dans la figure II.

Les rayons A et B partis des extrémités de l'axe horizontal de la tache jaune se réunissent au point nodal P puis continuent à diverger et forment une image aérienne renversée A'B' qui correspond à la grandeur approximative de l'image de la tache jaune.

Pour démontrer que l'image entière de la tache jaune est concave en avant, de même que pour évaluer la grandeur approximative de l'image de la tache jaune, j'ai dessiné l'image non loin de la cornée de l'œil schématique pour pouvoir ainsi mieux prouver; en réalité, l'image renversée de la tache jaune est à l'infini et est infiniment agrandie puisque la tache jaune et la rétine se trouvent au foyer principal postérieur même. Je crois qu'il est très important de connaître les limites de la tache jaune ; ces limites ne seraient-elles pas un peu plus grandes quand la tache jaune est tendue de tous côtés par les milieux de l'œil que quand on les détermine après avoir préalablement enlevé ces mêmes milieux? Des connaissances anatomiques exactes de ce genre sont donc indispensables. Pour la confection des échelles typographiques ne serait-il pas préférable de placer dans l'œil artificiel et au centre de la rétine un miroir concave de deux millimètres d'étendue, à axe horizontal plus grand que l'axe vertical en employant toutes les dispositions particulières que j'ai prises dans la première figure de ce travail; on pourrait

ensuite remplacer, dans la deuxième figure, l'image renversée de la tache jaune par un objet quelconque pour rechercher l'angle visuel sous-tendu par cet objet. Pour la recherche de l'angle visuel on l'a toujours déterminé par un temps très clair; ainsi M. Snellen, par exemple, dans la construction de son échelle typographique a adopté l'angle visuel de 5°; les échelles typographiques de M. Snellen sont parfaites lorsque le temps est clair, et l'œil emmétrope peut lire le n° 5 à 5 mètres et lire également le n° 0,5 à 50 centimètres, mais quand le jour est sombre l'œil emmétrope lit très difficilement le n° 5 à 5 mètres, il y a même dans le n° 5 des lettres qu'il ne peut plus distinguer; quant au n° 0,5 l'œil emmétrope à 50 centimètres le lit avec beaucoup de difficulté; en se rapprochant du n° 5 ou du n° 0,5 l'œil emmétrope peut de nouveau distinguer facilement; les échelles typographiques de M. Snellen sont donc excellentes lorsque le ciel est sans nuages, et les mêmes échelles typographiques sont défectueuses quand le ciel est couvert. On pourrait, d'après moi, remédier facilement à cet inconvénient et voici de quelle manière: les échelles typographiques de M. Snellen continueraient à être uniquement employées quand il fait un temps clair; on construirait de nouvelles échelles typographiques en calculant l'angle visuel par un temps fort sombre à la distance de 5 mètres puis à la distance de 0,5; par suite du temps fort sombre l'angle visuel ne pourrait plus être de 5° mais de 6° à 8° par exemple; par conséquent les lettres du n° 5 et du n° 0,5 de la nouvelle échelle typographique seraient nécessairement un peu plus grandes que les lettres du n° 5 et du n° 0,5 de l'échelle typographique de M. Snellen qui est employée uniquement quand le ciel est clair; les nouvelles échelles typographiques une fois construites on ne s'en servirait que lorsque le ciel est nuageux, c'est-à-dire plus ou moins sombre. On doit prendre pour les optomètres les mêmes précautions que quand on mesure la vision centrale à 5 mètres de distance; ainsi l'optomètre de M. Loiseau est un des plus parfaits qui existent lorsque le temps est clair et que l'extrémité du tube dans lequel est engagée la plaque

d'épreuve regarde directement la lumière du jour; mais quand le temps est couvert on distingue très difficilement: on doit alors avoir deux plaques d'épreuve. La plaque d'épreuve qui existe déjà serait seulement employée quand le jour est clair; on ferait ensuite une deuxième plaque d'épreuve dont la réduction de l'échelle typographique serait calculée par un temps fort sombre et les calculs devraient être faits à la même distance que l'on avait adoptée pour calculer la réduction de l'échelle typographique par un temps clair, et c'est pourquoi la distance à laquelle les deux plaques d'épreuve doivent être distinguées sera égale; pour la plaque d'épreuve qui doit être seulement employée quand il fait sombre, les lettres seront un peu plus grandes que celles de la plaque d'épreuve qui doit servir pour un ciel clair. Pour faire ces calculs avec avantage, je crois qu'il est préférable de faire les recherches par un temps fort sombre et même très sombre; en effet, quand l'éclairage est moyen seulement, je pense que l'angle de 5° calculé par un temps clair et l'angle pour un éclairage moyen, je pense que ces deux angles présenteraient une différence tellement minime qu'il n'y aurait aucun avantage à faire construire deux échelles typographiques; mais quand on calcule par un temps fort sombre et même très sombre, la différence des deux angles serait assez grande pour nécessiter l'emploi de deux échelles typographiques.

(*A suivre.*) Dr DEEREN.

SOCIÉTÉ D'OPHTALMOLOGIE DE PARIS

Séance du 2 juillet 1889.

PRÉSIDENCE DE M. CHAUVEL

M. PARINAUD rectifie la rédaction du procès-verbal en ce qui regarde le titre de sa dernière communication. Le texte doit porter: *Amblyopie hystéro-traumatique et amblyopies réflexes.*

A propos du procès-verbal :

M. Meyer. — J'ai retrouvé dans mes registres le petit malade qui a été mentionné par M. Parinaud dans sa communication sur les amblyopies réflexes. Quand j'ai observé ce malade en 1885, durant six mois, il présentait une kératite parenchymateuse et une artérite spécifique des vaisseaux rétiniens, mais rien qui pût faire songer à une amblyopie réflexe.

M. Parinaud. — C'est bien vers la même époque que j'observais ce petit malade qui avait si bien une amblyopie réflexe que l'expulsion d'un ténia l'a guéri complètement.

M. Meyer. — Il ne s'agit probablement pas du même malade bien que le nom soit identique.

M. Gorecki. — Jai eu l'occasion de soigner une malade syphilitique qui fut parfaitement guérie. Quelques années après elle se représenta à ma clinique en déclarant éprouver les mêmes symptômes que précédemment. Il s'agissait cependant d'un simple accident hystérique qui se reproduisit du reste plusieurs fois dans la suite.

En réalité on peut dire : Les hystériques n'inventent pas, mais copient, ou se rappellent.

M. Galezowski dépose sur le bureau de la Société un travail imprimé du Dr Romiée (de Liège) à l'appui de sa candidature au titre de correspondant étranger.

M. Galezowski est nommé rapporteur de la candidature.

M. Galezowski. — **Quelques mots sur l'extraction de la cataracte et sur l'application dans quelques cas de l'iridectomie.** — C'est en 1882 que j'ai fait ma première communication à la Société de chirurgie sur la nécessité d'abandonner dans la grande majorité des cas la méthode de Graefe d'extraction de la cataracte avec iridectomie, et de revenir à la méthode française d'extraction à lambeau sans iridectomie, en y ajoutant quelques modifications.

Les résultats de mon procédé opératoire ont été bien plus satisfaisants que dans la méthode de de Graefe, c'est ce que j'avais démontré dans mon mémoire lu à la Société de chirurgie de Paris en 1882, ainsi que dans mes travaux présentés à la Société française d'ophtalmologie et au congrès des chirurgiens français.

Ma première appréciation est basée sur 650 cataractes que j'ai opérées par cette méthode depuis août 1882. Dans tous les mémoires ultérieurs, j'ai cherché à démontrer trois points importants, sur lesquels j'insiste aujourd'hui devant vous ;

1° Que si j'abandonne la méthode allemande et me rapproche de la méthode française, il y a dans mon incision quelques parti-

cularités qui en rendent l'exécution plus facile et la cicatrisation plus prompte.

2° Que l'excision de l'iris ne peut pas et ne doit pas être abandonnée complètement, mais qu'elle doit être réservée pour des cas exceptionnels.

Je pratique presque toujours la kératotomie supérieure à l'aide d'un très fin couteau de de Graefe, la ponction un peu au delà une fois faite à l'union de la cornée à la sclérotique, à 3 millimètres au-dessus du diamètre horizontal, je fais la division de la capsule avec la pointe du couteau de bas en haut, et immédiatement après, je fais la contreponction à la jointure de la cornée à la sclérotique et aussi à 3 millimètres au-dessus de la ligne horizontale. Le lambeau cornéen est taillé de telle façon que son sommet se trouve à 2 millimètres au-dessous du bord supérieur scléro-cornéen. Après la sortie du cristallin, je repousse l'iris dans la chambre antérieure et je nettoie les deux chambres antérieure et postérieure des couches corticales qui peuvent y être contenues. L'iris est dans ce cas complètement conservé.

Mais il ne faut pas déduire de cela que l'iridectomie doive être complètement et pour toujours abandonnée. Elle est au contraire indispensable dans quelques cas particuliers qu'il est bon de connaître.

Quels sont ces cas ? c'est ce que nous allons examiner aujourd'hui avec vous.

1° Lorsque l'iris se porte sur le couteau pendant que l'on taille le lambeau ;

2° Dans les cataractes adhérentes avec des synéchies postérieures, plus ou moins nombreuses;

3° Dans les cas où la plaie a été taillée trop petite relativement au volume du cristallin, et que ce dernier reste immobile et ne s'engage pas dans la plaie;

4° Dans les cataractes capsulo-lenticulaires où il est impossible de retirer la capsule.

5° Dans les cataractes subluxées, branlantes;

6° Dans les cataractes constitutionnelles, glycosurique, albuminurique;

7° Chez les syphilitiques.

Vous voyez, messieurs, que ce sont des cas tout à fait particuliers avec des indications spéciales que je réserve pour l'extraction avec l'iridectomie.

Quant à l'opinion, émise par les quelques auteurs, que l'iridectomie prévient les inflammations suppuratives après l'extraction de la cataracte, elle me paraît aujourd'hui complètement erronée. Et en effet, par une analyse de plus de 2,500 cataractes pra-

tiquées par moi, d'abord de 1875 à 1883, et ensuite depuis ces deux dernières années, je suis arrivé à cette conclusion, que l'excision de l'iris ne prévient nullement les accidents phlegmoneux, et qu'elle est souvent la cause de cataractes secondaires.

D'autre part, mon expérience journalière faite sur des milliers d'opérés de cataracte me démontre d'une manière non douteuse, que les plaies scléro-cornéennes larges avec iridectomie sont plus dangereuses que les plaies simples, cornéennes. D'abord, comme je viens de vous le dire plus haut, je préfère de beaucoup placer mes plaies en plein dans la cornée et non dans le bord sclérotical ; cela me permet d'éviter les accidents inflammatoires du cercle ciliaire ; cela me met à l'abri des sorties du corps vitré, et la réunion par première intention est aussi facile que dans le procédé de de Graefe.

Certaines particularités doivent pourtant être prises en considération, si on veut éviter les accidents inflammatoires consécutifs : c'est qu'on doit chercher à boucher le plus hermétiquement possible la plaie cornéenne, et à n'ouvrir et n'écarter les paupières qu'à un certain moment fixe, et à une époque où il ne peut plus y avoir de danger pour la réunion par première intention. Que nous enseigne en effet l'observation journalière? C'est que la plaie cornéenne, un peu plus grande et plus large que d'habitude, s'écarte à chaque mouvement du globe, et pour empêcher cet écartement et faciliter la conservation du liquide intra-oculaire, l'humeur aqueuse, il faut coller la plaie. Desmarres père avait déjà eu l'idée dans le temps de maintenir les plaies réunies, en détachant et recollant un lambeau de la conjonctive. Quant à moi, j'ai eu une autre idée, j'ai fait faire des plaques de gélatine antiseptiques recouvertes de glue d'un côté, et je les place après l'opération sur la plaie, ce qui la fait coller et la maintient fermée pendant vingt-quatre heures jusqu'à la fonte de catgut. Passé cette époque la plaie se trouve en coaptation, la chambre antérieure rétablie et la circatrisation de la plaie commencée.

L'emploi de ces plaques de gélatine a encore un autre avantage, c'est qu'elles contiennent dans leur composition une certaine quantité des principes antiseptiques, et empêchent de cette façon de provoquer une inflammation dans la plaie cornéenne.

Ces plaques de gélatine sont préparées avec une solution de sublimé et la cocaïne ; elles empêchent la suppuration et évitent aux malades d'avoir des souffrances dans les premières vingt-quatre ou quarante-huit heures.

J'emploie ces plaques de gélatine chez tous mes opérés de la cataracte, que l'opération soit faite sans iridectomie ou avec iridectomie, et je n'ai qu'à me louer de leur effet favorable dans la

cicatrisation de la plaie cornéenne pratiquée pour l'extraction de la cataracte. Elles facilitent la cicatrisation de la cornée et préviennent la suppuration.

En dernier lieu, je tiens à attirer votre attention, messieurs, sur un point des plus importants du traitement des yeux opérés de la cataracte : c'est qu'on ne doit à aucun prix ouvrir l'œil opéré de la cataracte avant le sixième jour. Mon expérience a démontré que les six jours sont indispensables pour la coaptation complète de la plaie cornéenne après l'extraction de la cataracte et le commencement d'une cicatrisation.

M. Vacher. — Cette question a déjà été traitée plusieurs fois depuis que la Société française d'ophtalmologie existe. Nous savons tous que la section cornéenne ne doit pas dépasser la moitié de la circonférence de la cornée ni être moindre que son tiers; que l'iridectomie est réservée pour certains cas spéciaux. Nous savons aussi que le procédé de la kystitomie par le couteau est due à Nélaton et qu'il est très difficile, surtout quand la capsule est épaisse. Quant aux pansements rares, certainement, ils sont très bons, mais seulement lorsqu'on n'a aucune crainte. Mais lorsque le malade souffre, lorsqu'on trouve le pansement humide et taché muco-pus, il faut ouvrir l'œil sans crainte, faire des lotions antiseptiques et même le lavage de la chambre antérieure. J'ai la conviction d'avoir sauvé quatre yeux d'une panophtalmie certaine par quatre pansements par jour pendant sept jours en instillant chaque jour un peu d'iodoforme impalpable dans la chambre antérieure, après en avoir fait le lavage. Je dirai même que, dans certains cas de coaptation tardive de la plaie, il y a le plus grand intérêt à surveiller cette cicatrisation et à faire des lotions. J'ai observé deux cas dans lesquels je n'ai vu la cicatrisation se produire que vers le quinzième jour.

M. Parinaud. — Les pansements rares dans l'opération de la cataracte ont certainement des avantages et je ne vois aucun inconvénient, si le malade n'accuse pas de douleur, à ne découvrir l'œil que le troisième ou le quatrième jour, lorsqu'on pratique l'iridectomie. Mais dans l'extraction simple, il n'en est plus ainsi. Un des gros inconvénients de l'opération sans iridectomie est incontestablement d'exposer aux enclavements de l'iris, et. quoi qu'on fasse, on aura toujours à ce point de vue des surprises désagréables, même dans les cas où l'on s'y attend le moins. Or on peut remédier à l'enclavement dans les vingt-quatre premières heures en pratiquant une iridectomie qui, dans ce laps de temps, peut encore être faite correctement. Plus tard l'iris est friable, il échappe à la pince et il ne nous reste plus que la ressource de détruire la hernie avec le galvano-cautère, ce qui donne tou-

jours un résultat plus ou moins défectueux. Pour cette raison, je regarde toujours l'état de l'œil vingt-quatre heures après l'opération.

M. Despagnet. — Je crois qu'on ne peut pas admettre, sans protester, l'opinion de M. Vacher. Ouvrir un œil opéré de cataracte toutes les six heures pour voir s'il n'y a pas de suppuration me semble une manœuvre très dangereuse et qui doit amener des accidents beaucoup plus nombreux que ceux qu'elle est destinée à prévenir.

Contrairement à M. Parinaud, je suis pour les pansements rares. Il vient de parler de hernies secondaires survenant toujours à la suite de l'issue de l'humeur aqueuse provoquée par un effort. Ce sont précisément là des hernies provoquées par les pansements fréquents. En effet, en ouvrant l'œil après vingt-quatre heures, on cesse une compression méthodique, régulière, qui immobilise l'œil, met les lèvres de la plaie en coaptation. On expose l'œil à travers les paupières à l'influence de la lumière. Cet œil fait un effort instinctif provoqué par l'excitation lumineuse et la plaie, qu'aucun moyen contentif ne maintient plus, se divise, l'humeur aqueuse s'écoule, entraînant avec elle l'iris vers l'extérieur, et la hernie se trouve constituée. Les pansements rares mettent à l'abri de ces accidents en laissant pendant les premiers jours le globe sous l'influence d'une compression régulière et constante et en évitant toute espèce d'effort instinctif à l'organe.

Je n'ai rien à dire des cas nombreux que vient de nous rapporter M. Galezowski et dont j'ai pu, pour ma part, observer le plus grand nombre, mais vous me permettrez de parler de faits résultant de ma propre expérience. J'ai opéré l'an dernier environ 25 cataractes à ma clinique de l'hôpital de Saint-Germain. Je les opère le dimanche et ne puis revenir voir mes malades que le dimanche suivant, et j'ai exigé que, pendant tout ce temps, on ne touche aux pansements sous aucun prétexte, estimant qu'il faut des mains exercées pour cela. D'ailleurs les pansements ne se dérangent presque jamais ayant soin de fermer les deux yeux et de faire pratiquer des irrigations pendant vingt-quatre heures avec une solution saturée d'acide borique. La solution cristallise, rend adhérents les divers tours de bande, et dès le lendemain on a un pansement inamovible. En procédant de la sorte, je n'ai eu, sur les 25 cas opérés, aucune hernie, aucune complication, et certainement c'est à la rareté des pansements que je rapporte cet heureux résultat.

M. Valude. — C'est d'un fait topique, précis que je veux appuyer l'opinion de M. Despagnet, qui est aussi la mienne, qu'il n'est pas prudent d'ouvrir, dès le premier jour, l'œil des opérés. Voici mon fait : ayant opéré un malade en province, et devant le quitter le

deuxième jour, je voulus, avant de partir, reconnaître l'état de l'œil qui ne m'inspirait d'ailleurs aucune inquiétude, le malade n'ayant pas souffert. J'enlevai donc le pansement au deuxième jour, et avec quelles précautions je soulevai la paupière, vous pouvez vous l'imaginer. Or, l'action de la lumière fut telle, que, sous mes yeux, la paupière soulevée par mon doigt, je vis la plaie s'ouvrir et une hernie de l'iris se produire.

Voilà un fait démonstratif et qui peut permettre d'asseoir sérieusement son opinion. Je crois que le pansement, sans être aussi rare que le préconise M. Galezowski, doit être laissé en place quatre jours en moyenne, au moins trois. A moins toujours qu'il n'y ait crainte d'accidents.

M. Parent. — Aux six ou sept états de l'œil énumérés par M. Galezowski, où il juge l'extraction combinée avec iridectomie préférable à l'extraction simple, je crois qu'il faudrait ajouter *l'hypertonie*. Quand, avant l'opération, l'œil présente une certaine dureté (et surtout si son congénère a été atteint de glaucome), ou quand, après l'opération, l'iris rentre malaisément, et que la pupille reste excentrique malgré frictions, curette ou spatule, il faut faire l'iridectomie. S'en abstenir, c'est exposer presque sûrement l'œil opéré soit à une hernie, soit à un accolement de l'iris aux lèvres internes de la plaie, et nous savons tous combien cet accident, en apparence léger, est grave pour l'avenir. Beaucoup d'yeux en effet se perdent ainsi par irido-choroïdite glaucomateuse tardive dont la cause n'est autre que la hernie de l'iris, ou même parfois le simple accolement de cette membrane aux lèvres de la plaie.

M. Gutierrez-Ponce. — Messieurs, j'ai l'intention de faire quelques expériences sur les animaux. Elles ont un certain rapport avec le sujet de la discussion provoquée par la communication de M. Galezowski; voilà pourquoi j'ai l'honneur de vous en parler.

Il y a quelque temps, M. de Wecker nous a montré un malade sur lequel il avait pratiqué la greffe cornéenne; il avait ensuite appliqué sur l'œil une coque de verre transparent qui s'y est très bien ajustée, de façon à permettre de suivre jour par jour le processus de cicatrisation. Quand nous avons examiné ce malade. il portait la coque depuis environ deux semaines, et tout marchait à merveille. Or, ces jours derniers, il s'est présenté à ma consultation un cas de microphtalmos; une dame dont les yeux fort petits sont tous les deux atteints de cataracte. Malgré le court diamètre de la cornée, je soupçonne un cristallin assez gros. Je serai donc forcé de tailler un grand lambeau cornéen. Je voudrais savoir si, dans ces circonstances, la coque de verre pourrait m'être utile, et s'il serait possible d'étendre son emploi à d'autres cas analogues. On parviendrait peut-être, par ce moyen, après l'extraction de la

cataracte, à empêcher l'enclavement de l'iris, et l'on pourrait ouvrir l'œil beaucoup plus tôt.

Les plaques de gélatine dont se sert M. Galezowski sont, en effet, d'un excellent recours pour obtenir la coaptation des lèvres de la plaie; malheureusement, ce bon résultat n'est que temporaire, car la substance dont elles se composent est vite absorbée. Ce qu'il faut surtout redouter, ce sont les contractions musculaires qui rouvrent la plaie quelques jours après l'opération. Il me semble que la coque de verre serait le moyen de contention le plus puissant, en même temps que le plus aseptique dont nous pourrions disposer. Inutile d'ajouter qu'il faudrait choisir une coque bien faite et très résistante, s'adaptant parfaitement à la convexité antérieure du globe oculaire.

M. Despagnet. — Quand M. de Wecker nous a montré, dans une des dernières séances le jeune malade qui portait une coquille en verre à travers laquelle on pouvait bien voir ce qui se passait dans l'œil, je vous avoue que j'ai été enthousiasmé par ce mode de pansement. Malheureusement mon enthousiasme n'a pas été de longue durée et quelques jours après survenait ma désillusion.

Il se présentait à ma clinique une jeune fille opérée de kératocône de l'œil droit et chez qui on avait appliqué une coquille en verre. Cet œil fortement enflammé avait la cornée ulcérée. En recherchant la cause de cette ulcération, j'ai trouvé dans la partie externe un morceau de verre s'adaptant parfaitement à l'œil en dehors mais présentant en dedans des angles qui à chaque mouvement du globe venaient frotter contre la cornée et l'érailler. J'enlevai le corps du délit et constatai qu'il était formé par un reste de coquille qu'on avait mis sur l'œil de la malade. La coquille s'était brisée sur l'influence d'une simple contraction palpébrale, sans traumatisme extérieur d'aucune sorte, et la malade croyait que tous les morceaux étaient sortis.

Je crois donc que ces coquilles ne sont point sans danger puisque la simple contraction palpébrale suffit à les briser.

M. Valude. — **Kyste hydatique de l'orbite. — Extirpation. — Guérison par première intention.** — Les kystes hydatiques de l'orbite sont assez bien connus, et notre observation n'ajoutera aucun trait nouveau au fond de la question; mais ces faits sont, en somme, assez rares, surtout en France, puisqu'on ne connaît guère plus d'une trentaine d'observations de ce genre.

C'est pourquoi le cas de kystes hydatiques que nous allons rapporter nous a paru digne d'être publié, surtout en ce qui concerne la marche de la guérison après l'opération, marche qui est différente de ce qui a été observé jusqu'ici.

F. P... âgé de 6 ans, entre le 6 juin dans notre service à la clinique nationale des Quinze-vingts.

Cet enfant, atteint de bec-de-lièvre latéral droit avec fente gingivale et palatine complète, présenta depuis huit mois une tumeur peu à peu grandissante qui siège au dessus et en arrière du globe de l'œil droit, repoussant celui-ci en bas ou assez notablement en avant.

La tumeur orbitaire est apparue il y a huit mois seulement; actuellement elle semble occuper le fond de la cavité orbitaire qu'elle remplit, et on la sent dans toute l'étendue de la partie supérieure de l'orbite. Sa consistance est molle et élastique; la peau n'est ni adhérente ni changée de couleur, et la paupière a conservé toute sa mobilité.

L'œil est porté en avant et en bas; l'ophtalmoscope décèle l'existence d'une stase papillaire à la période d'état; soulèvement de la pupille et des régions voisines, flexuosité des vaisseaux, etc., de ce côté, $V = \frac{1}{20}$. A gauche, $V =$ E.

Il s'agit en somme d'une tumeur liquide siégeant au-dessus et en arrière du globe de l'œil et ayant occasionné par sa présence une déviation du globe et des accidents de compression (stase papillaire). Comme, *du même côté* (droit), il existe un bec-de-lièvre complet avec fente labiale, gingivale et palatine, comme la mère présente (chose curieuse) un kyste dermoïde de la queue du sourcil parfaitement évident, nous sommes conduits à penser chez notre petit malade à l'existence d'une tumeur kystique congénitale, un kyste dermoïde probablement.

L'opération montra qu'il en était différemment.

Après avoir agrandi en dehors la fente palpébrale pour faciliter l'extirpation de la poche, je commençai la dissection du kyste par la voie conjonctivale et je tombai immédiatement sur la paroi lisse, bleuâtre, non adhérente au tissu cellulaire voisin.

Malgré mes précautions de ne point enterrer la poche kystique, celle-ci se rompit presque aussitôt, sous la simple pression d'un crochet mousse. Le liquide contenu était clair comme « de l'eau de roche » et tout aussitôt après la poche, par une simple traction à la pince, s'énucléait d'elle-même. Elle offrait le volume d'une prune ordinaire.

Il s'agissait donc d'un kyste hydatique simple, ainsi que l'a démontré l'examen du liquide kystique, très chargé en chlorure de sodium, et dans lequel il n'a pas été possible de trouver des crochets. Cette hydatide était unique et contenue dans une poche fibreuse très vaste qui remplissait toute la convexité de la voûte orbitaire, et se trouvait appliquée d'autre part sur le globe oculaire. La paroi supérieure de cette poche fibreuse était intimement unie au périoste orbitaire.

L'incision qui avait suffi à permettre au kyste de s'évacuer était en somme petite, de 25 millim. d'étendue environ, et siégeant précisément au fond du cul-de-sac palpébral supérieur. La paupière avait été épargnée dans la dissection du kyste ainsi que les tissus voisins de l'œil.

En plaçant deux écarteurs dans l'étroite incision je pus explorer facilement la profonde cavité de la partie adventice, cavité tapissée d'une membrane lisse, bleu blanchâtre, absolument dépourvue de rugosités et ne contenant pas d'autres vésicules hydatiques.

J'exécutai un lavage soigneux de cette partie, j'y pulvérisai de l'iodoforme et j'y plaçai un double drain. L'incision libératrice de l'angle externe des paupières avait été refermée; les deux extrémités du drain furent amenées au dehors au niveau de cet angle externe, ainsi reconstitué. Pansement au salol.

10 *juin. Premier pansement.* — Il n'existe pas trace d'inflammation; à peine un peu de gonflement de la paupière supérieure. Le pansement est refait comme précédemment. L'œil est toujours porté un peu en bas mais l'exophtalmie a disparu.

11 *juin.* — La réunion est complète. Le drain ne fournit pas une goutte de pus; il est retiré et on applique sur l'œil un pansement simple au sublimé.

15 *juin.* — On n'applique plus de pansement et la malade sort, l'œil simplement couvert d'un bandeau flottant.

Au moment de son départ l'œil a été examiné à l'ophtalmoscope.

Les symptômes de stase sont moindres, mais l'acuité visuelle est restée la même, V = 1/20.

L'œil est presque revenu à sa place, mais cependant porte encore en bas; la paupière supérieure retombe flasque dans un certain degré de ptosis, bien que, au cours de l'opération et dans la dissection du kyste, j'aie pris soin de me tenir également à distance de la paupière et du globe de l'œil.

Nous ne reviendrons pas sur la symptomatologie de ce genre de tumeurs qui est bien connue dans ses traits généraux, et cela d'autant plus que le cas que nous venons de rapporter n'offre rien de particulier et que du reste il vient de paraître tout récemment un travail d'ensemble sur le même sujet dans les *Archiv of Ophtalmology* de Knapp de Schweigger. L'auteur de ce travail, M. Weekes, à propos d'un cas personnel, fait le relevé de presque tous les cas connus de kystes hydatiques de l'orbite, et ce qui nous frappe le plus dans cette statistique c'est que dans les trente-deux observations qu'elle comporte, la maladie a toujours évolué vers la suppuration. C'est aussi cette suppuration destinée à provoquer l'élimination du kyste que l'on voit notée dans les observations qui sont rapportées dans le traité complet de de Wecker.

Or, dans notre cas, où le kyste avait été enlevé, il est vrai, au cours de l'opération, la guérison s'est effectuée sans réaction et par véritable première intention.

Nous conclurons donc de notre observation qu'il n'y a pas lieu de laisser à la suppuration ultérieure le soin de favoriser ou d'accomplir l'élimination de la poche ou des poches hydatiques. La conduite à tenir serait la suivante : ne pas s'en tenir à la ponction simple, mais aussitôt la nature du kyste reconnue, établir une ouverture suffisante pour permettre l'issu de son contenu solide. Après l'évacuation de la poche celle-ci serait traitée selon les formules antiseptiques actuelles. L'exemple de notre petit malade montre de quel rapide résultat cette pratique peut être suivie.

M. Meyer. — Les kystes hydatiques sont en général beaucoup plus profonds et on ne les opère guère que quand ils ont été transformés en abcès. Les hydatides sortent alors une à une avec la suppuration ; on a soin de maintenir un drain qui, peu à peu, est repoussé par les bourgeons charnus au fur et à mesure que la plaie se cicatrise. M. Valude est tombé sur un cas exceptionnel, par le siège superficiel et la présence d'une seule hydatide.

Au cours de la séance, M. Dransart (de Somain) est nommé membre correspondant national par 20 voix sur 21 votants ; 1 bulletin blanc.

La séance est levée.

GONGRÈS FRANÇAIS D'OPHTALMOLOGIE

Le **Congrès français d'ophtalmologie** s'est réuni à Paris, le jeudi 8 août 1889, à 8 heures du matin, à l'hôtel des Sociétés savantes, 28, rue Serpente.

ORDRE DES SÉANCES

Séance du jeudi 8 août 1889, à 8 heures du matin.

MM.

De Wecker (de Paris). — Remaniement des procédés classiques de l'extraction simple.

Nuel (de Liège). — Etude expérimentale sur les injections intra-oculaires.

Wicherkiewicz (de Posen). Appareil pour faire le lavage des chambres oculaires. — Une pince cystotome.

Boucheron (de Paris). — Sur la simplification instrumentale dans l'opération de la cataracte.

Suarez de Mendoza (d'Angers). — Suture de la cornée dans l'opération de la cataracte.

Bourgeois (de Sainte-Ménehould). — Résultats de quatre-vingts opérations de cataracte.

Javal (de Paris). — Communication sur l'ophtalmométrie.

Tscherning (de Paris). Position du cristallin dans l'œil humain.

Bull (de Paris). — Les variations de l'astigmatisme avec l'âge.

Leroy (de Paris). — De la polyopie monoculaire.

Trousseau (de Paris). — Lupus et tuberculose oculaire.

Séance du 9 août à 8 heures du matin.

MM.

Motais (d'Angers). — Physiologie comparée de l'appareil moteur de l'œil.

Prouff (de Limoges). — Etiologie du strabisme dit concomitant.

Parinaud (de Paris). — Traitement du strabisme.

Abadie (de Paris). — Des diverses formes cliniques de l'ophtalmie sympathique.

Parisotti (de Rome). — Poliencéphalite aiguë primitive. — Etude anatomo-pathologique sur les altérations oculaires.

Teillais (de Nantes). — De l'héméralopie.

Dransart (de Somain). — Contribution à la pathogénie de certaines amblyopies et atrophies du nerf optique d'origine rhumatismale.

Gorecki (de Paris). — Electrolyse du canal nasal.

Landolt (de Paris). — Une plaque destinée aux opérations sur les paupières. — Un tableau d'objets-types pour l'examen de l'acuité visuelle et de l'astigmatisme.

Valude (de Paris). — Boîte de prismes. — Numérotage nouveau.

Despagnet (de Paris). — Rapport des maladies des yeux avec les maladies du nez.

Vignes (de Paris). — Ostéomes sous-conjonctivaux.

Séance du 10 août à 8 heures du matin.

MM.

Badal (de Bordeaux). — Des méthodes opératoires à substituer dans certains cas à l'énucléation en vue de conserver l'œil.

Reymond (de Turin). — Quelques observations relatives à l'évacuation de l'humeur aqueuse.

Panas (de Paris). — Etude anatomique de tératologie concernant la malformation des yeux, avec double bec de lièvre orbitaire, chez un monstre épicéphale.

Galezowski (de Paris). — Du décollement de la rétine et de son traitement.

GILLET DE GRANDMONT (de Paris). — Contribution à l'étiologie du décollement de la rétine.

ROHMER (de Nancy). — Cholestéatome de l'orbite.

PICQUÉ (de Paris). — Des mouvements de la pupille. — Etude expérimentale.

DIANOUX (de Nantes). — Nouveau procédé de blépharoplastie.

CHIBRET (de Clermont-Ferrand). — Etude clinique de quelques affections synalgiques de l'œil, leur traitement par le massage des points synalgésiques.

ARMAIGNAC (de Bordeaux). — Observation d'ophtalmologie complète suivie de guérison partielle.

GRANDCLÉMENT (de Lyon). — Traitement du kératocone par le tatouage de l'opacité du sommet du cône.

Banquet à 7 heures 1/2 du soir.

Séance du 12 août à 8 heures du matin.

MM.

MANOLESCU (de Bucharest). — Un cas de transplantation de cornée humaine. — Intoxication par la duboisine combattue par la pilocarpine.

ROLLAND (de Toulouse). — Suture de la sclérotique.

PECHDO (de Villefranche). — Une observation de phlegmon spontané de l'œil droit, suivi de résorption purulente.

AUDIBERT (de Montauban). — Sur un cas d'héméralopie essentielle, avec phénomènes étranges de chromatopsie crépusculaire.

AGUILAR BLANCH (de Barcelone). — La conjonctivite diphtéritique au point de vue du traitement.

PETRESCO (de Bucharest). — Quelques recherches sur l'usage topique de l'antipyrine en ophtalmologie.

PARENTEAU (de Paris). — Quelques mots au sujet de la prophylaxie de l'ophtalmie purulente des nouveau-nés.

DARIER (de Paris). — De la colchicine en thérapeutique oculaire.

KALT (de Paris). — Etude anatomique et clinique sur deux cas de névrite optique.

Séance du 13 août,
fin des communications et Séance d'affaires
à 8 heures du matin.

MM.

WICHERKIEWICZ. — Des chambres oculaires pour faciliter aux malades une cure dans l'obscurité sans rester isolés.

TEILLAIS. — Manifestation conjonctivale d'origine arthritique.

Boucheron. — Décollement rétinien de nature goutteuse. — Cas de guérison parfaite.

Parisotti. — Traitement de la syphilis oculaire.

Pechdo. — Etude sur le larmoiement curable.

Gaupillat. — Instruments.

Vignes. — Instrument pour apprécier en clinique le sens lumineux.

Bourgeois. — Appareil pour la désinfection par l'eau bouillante des instruments d'oculistique.

Suarez de Mendoza. — Notation de l'astigmatisme.

Parent (de Paris). — Dioptrique oculaire et œil artificiel.

BIBLIOGRAPHIE

ET REVUE DES JOURNAUX

Contribution à l'étude du fibrome de l'orbite. Etude clinique et anatomo-pathologique, par le Dr Gabriel Maurange, interne des hôpitaux (in *Bulletins de la Société d'anatomie de Bordeaux*, 1888, et *Journal de médecine de Bordeaux*, mai 1889). — Mon élève et ami, le docteur Maurange, vient de publier un intéressant travail sur le fibrome de l'orbite. Tout le monde sait en effet combien cette affection est rare, si rare même que, comme le fait très justement observer l'auteur, son existence était niée par le plus grand nombre, ou tout au moins révoquée en doute par tous. Pour notre part, nous n'en avons jamais vu d'exemple, si, acceptant les idées du docteur Maurange, nous n'admettons comme fibrome de l'orbite que celui qui se développe dans le tissu cellulaire de la cavité orbitaire. Nous nous rappelons en effet avoir publié deux cas de fibrome : l'un du nerf optique, l'autre du sac lacrymal, mais nous reconnaissons que ni l'un ni l'autre n'appartiennent à la catégorie créée par l'auteur.

Le mémoire débute par l'observation de la malade. Il s'agit d'une enfant de onze ans et demi qui alla réclamer, à l'hôpital de Bordeaux, les soins du docteur Piéchaud, pour un développement anormal de la paupière supérieure gauche remontant déjà à plusieurs années. Un examen minutieux fit constater dans l'orbite du côté externe et supérieur, une tumeur indolore, irrégulière, d'une consistance très dure, et uniforme dans tous ses points, paraissant plonger dans la cavité orbitaire, mais parfaitement mobile et sans connexions avec les organes voisins. Le diagnostic de fibrome fut posé par exclusion et avec toutes les réserves commandées en pareil cas, et comme il y avait un peu d'exophtalmie, que la tumeur

gênait l'enfant en l'affectant d'un ptosis disgracieux, l'extirpation fut décidée. L'autopsie de la pièce révéla à l'examen macroscopique, comme à l'examen microscopique, les caractères d'un fibrome molluscoïde. Ce dernier examen fait avec le plus grand soin en collaboration avec le docteur Suzanne, préparateur d'anatomie pathologique, présente toutes les garanties d'exactitude nécessaires pour qu'il soit convaincant. Néanmoins nous nous permettons de regretter que l'auteur n'ait pas joint à son mémoire, une planche reproduisant l'aspect microscopique.

Quoi qu'il en soit, après cette exploration anatomo-pathologique rigoureusement conduite, le docteur Maurange étudie avec soin son observation et dans un tableau très net, reproduit les dix faits de ce genre qui existent dans la science. Parmi ces faits, quatre seulement sont accompagnés de l'examen microscopique et présentent par conséquent les caractères d'authenticité désirable: les autres sont à des degrés divers plus ou moins douteux. Le diagnostic y est simplement affirmé sans preuve anatomo-pathologique. Néanmoins, en s'appuyant sur les observations certaines et sur la sienne propre, l'auteur étudie l'étiologie et la symptomatologie de cette singulière affection, discute le diagnostic avec le plus grand soin et détermine le traitement qu'il convient d'appliquer. Ce chapitre entier, très intéressant et rempli de remarques originales, est résumé très brièvement dans les conclusions fort nettes qui suivent et que nous reproduisons *in extensó*.

1° Le fibrome de l'orbite existe désormais en tant qu'espèce morbide définie.

2° Il peut être congénital ou acquis. On ne peut, dans l'état actuel de nos connaissances, en déterminer l'étiologie ou la pathogénie.

3° Il se développe à tous les âges de la vie ; il paraît frapper davantage le sexe féminin.

4° Dans la grande majorité des cas, il affecte des connexions intimes avec le périoste de la région, sur lequel souvent il paraît prendre son point de départ.

5° Sa symptomatologie ne diffère en rien de celle du fibrome des autres régions.

6° Le diagnostic sera dans quelques cas fort difficile, en particulier avec le kyste dermoïde et l'exostose simple.

7° Le pronostic est bénin ; néanmoins il faut craindre les complications de voisinage, qui ne manqueront pas de se produire avec l'accroissement de la tumeur.

8° Le seul traitement qui convienne est l'extirpation.

L'importance de ces conclusions n'échappera pas à nos lecteurs. C'est un point désormais acquis dans l'histoire encore si confuse

des tumeurs de l'orbite et nous ne saurions trop remercier le docteur Maurange de l'avoir élucidé. Ce n'est en effet que par des recherches consciencieusement faites, dans le genre de celle que nous analysons aujourd'hui que nous pourrons espérer arriver à la solution des nombreuses inconnues que nous offre encore cette partie de la pathologie de l'orbite.

Nous adressons donc nos plus sincères félicitations au docteur Maurange : son mémoire est excellent, on le lit facilement et nous n'avons pas besoin d'insister plus longtemps pour faire ressortir l'intérêt qu'il offre à tous ceux qui s'occupent d'ophtalmologie.

Dr DESPAGNET.

De la névrite optique spécifique. *Ueber Neuritis optica specifica*, par le professeur HORSTMANN, de Berlin (*Archiv. für Augenheilkunde*, t. XIX, fasc. 4, février 1889). — Dans ce travail appuyé de huit observations détaillées, l'auteur a surtout en vue la description de la névrite optique primitive d'origine syphilitique en la distinguant de la névrite descendante. Cette forme de névrite se présente unilatérale ou double et offre l'image de la névrite ou de la névro-rétinite ordinaires. Les altérations que l'on constate à l'ophtalmoscope sont concentrées sur l'entrée du nerf optique et ne s'étendent pas très loin sur la rétine. Ce sont des hyperhémies, du trouble, du gonflemement et le changement de coloration de la pupille. On achève de porter un diagnostic exact en recourant aux antécédents et au traitement.

Le champ visuel est toujours rétréci, mais il n'y a pas de scotome central, ce qui tient à ce que les altérations syphilitiques siègent surtout le long des parois vasculaires.

Dr BOUCHER.

Périmètre portatif. *Ein handliches Perimeter*, par le professeur SCHWEIGGER, de Berlin. Description de l'instrument dans les *Archiv. für Augenheilkunde*, t. XIX, fasc. 4, février 1889.

De la rétinite suppurative essentielle. *Ueber selbständige eitrige Netzhautentzundung*, par le professeur SCHOBL, de Prague (*Centralblatt für praktische Augenheilkunde*, mars 1889). — La rétinite purulente essentielle est une affection rare : l'auteur passe en revue rapidement les observations publiées. Les cinq cas qui lui appartiennent sont les trois premiers consécutifs à un traumatisme (éclat de capsule entré dans l'œil); les deux autres sont des rétinites purulentes chroniques qui ne furent reconnues qu'à l'autopsie de l'œil après énucléation. Elles avaient avant

l'opération et à l'examen ophtalmoscopique présenté tous les symptômes du gliome.

Les observations sont accompagnées des résultats des recherches histologiques et de la discussion de préparations anatomiques.

Dr Boucher.

Du procédé le plus convenable pour ouvrir la capsule du cristallin dans l'opération de l'extraction de la cataracte. *Ueber das geeigneste Verfahren der Kapseleroffnung behufs Staarentfernung*, par le docteur Wickerkiewicz, de Posen (*Klinische Monatsblätter für Augenheilkunde*, mai 1889). — L'auteur rappelle en premier lieu les avantages que donne l'extraction de la capsule antérieure pour éviter la production de cataractes secondaires. Il reproche aux différentes pinces kystitomes proposées jusqu'ici d'exposer à blesser la cornée ou l'iris et décrit en l'accompagnant de figures un modèle d'instrument qui lui est spécial et qui est construit sur le principe des pinces-ciseaux de Noyes. Les mors sont armés de cinq dents qui s'emboîtent et ne forment aucune saillie quand l'instrument est fermé. Il s'en sert pour arracher directement la capsule antérieure ou pour en enlever des lambeaux, après l'incision ordinaire avec le kystitome, si la membrane est trop résistante. Il figure encore un autre modèle de pinces à griffes tranchantes qui diffère peu de ceux en usage ailleurs.

Dr Boucher.

Du reflet nasal arciforme de Weiss. *Ueber den nasale Reflexbogenstreif*, par le docteur Randall, de Philadelphie (*Klinische Monatsblätter für Augenheilkunde*, mai 1889). — Ce symptôme décrit par le docteur Weiss consiste en un reflet arciforme spécial situé dans la rétine à la partie interne de la pupille. L'auteur l'a retrouvé dans des yeux atteints de myopie ou d'astigmatisme myopique. Il l'attribue à une saillie localisée de certaines fibres rétiniennes.

Dr Boucher.

Contribution à l'étude du fonctionnement des muscles moteurs des yeux. *Ein Beitrag zu der Lehre von der Verhältnissen der Augenmuskeln*, par le docteur Schiotz, de Christiania (*Archiv für Augenheilkunde*, t. XX, fasc. 1 et 2, juin 1889). — L'auteur relate longuement ses recherches sur le fonctionnement des muscles, sur l'influence des vices de réfraction, etc., et conclut que le strabisme latent et le strabisme manifeste ne sont que deux

degrés d'une même affection. L'existence de l'hypermétropie prédispose d'un strabisme convergent.

Dr Boucher.

De l'examen et de la signification des symptômes pupillaires. *Ueber Prufung und Deutung der Pupillen symptom*, par le docteur Heddaeus, d'Essen (*Archiv für Augenheilkunde*, t. XX, fasc. 1 et 2, juin 1889). — La pupille fournit des symptômes qui sont dus à sa mobilité propre et d'autres venant de la mobilité réfléchie. Les troubles de la motilité propre sont toujours le résultat d'altérations dans le domaine des fibres pupillaires centrifuges (oculo-moteur et sympathique). Les troubles de la motilité réfléchie tiennent toujours à une lésion des faisceaux nerveux centripètes.

Dr Boucher

Contribution à la casuistique des blessures de la capsule du cristallin. *Zur Casuistik der Linsenkapselverletzungen*, par le docteur Hosch, de Bâle (*Archiv für Augenheilkunde*, t. XX, fasc. 1 et 2, juin 1889). — Les observations du genre de celle que publie l'auteur sont rares; la lésion était bornée à la capsule sans blessure d'aucune autre membrane de l'œil.

Un jeune enfant qui avait déjà eu antérieurement une petite blessure très étroite de la cristalloïde de l'œil droit reçut sur ce même œil une pelote de neige renfermant une pierre. La capsule du cristallin sous l'influence de ce traumatisme se rompit de haut en bas. Ce qu'il y eut de remarquable c'est une tentative de cicatrisation de cette plaie. Un épanchement fibrineux en réunit les deux lèvres et réussit pendant environ un mois à fermer l'accès de l'humeur aqueuse vers les fibres du cristallin. Mais peu à peu la petite membrane trop faible devint cystoïde et finalement se rompit. La cataracte traumatique qui en résulta fut opérée avec succès quand elle fut complétée.

Peut-être cette déchirure fut-elle favorisée par l'existence de la petite cicatrice ancienne.

Dr Boucher.

Des sarcomes mélaniques épibulbaires. *Ueber epibulbäre melanolische Sarcome*, par le docteur Silex, de Berlin (*Archiv für Augenheilkunde*, t. XX, fasc. 1 et 2, juin 1889). — L'auteur rapporte cinq observations et en tire des conclusions thérapeutiques chirurgicales. Ces tumeurs sont graves en ce sens qu'elles appartiennent à la classe des cancers et que la récidive arrive fatalement. L'énucléation de l'œil doit être pratiquée d'emblée

quand le chirurgien ne peut pas continuer à surveiller le malade. Mais lorsque l'opéré reste à sa portée et qu'il peut suivre la marche ultérieure il peut se contenter d'opérations partielles répétées. On peut ainsi obtenir des guérisons temporaires assez longues et qu'il n'est pas dangereux de chercher, car les complications métastatiques sont exceptionnelles.

Dr Boucher.

Deux cas de décollement de la choroïde (avec tumeur visible) après l'opération de la cataracte. Guérison spontanée. *Zwei Fälle von Aderhautablösung (scheinbarem Choroïdaltumor) nach Cataractoperation mit spontaner Heilung*, par le docteur Groenouw, de Breslau (*Archiv für Augenheilkunde*, t. XX, fasc. 1 et 2, juin 1889). — Chez deux malades dont l'histoire est relatée au long on vit après la sortie du cristallin dans la capsule, sans perte de corps vitré, se former une tumeur de couleur orangée recouverte par la rétine. On attribua ces tumeurs au soulèvement de la choroïde par un épanchement sanguin ou séreux. Ce n'étaient pas des décollements de la rétine, car il n'y avait ni le plissement, ni les flexuosités de vaisseaux caractéristiques de cette lésion. Petit à petit les saillies diminuèrent et la choroïde se recola. L'auteur attribue leur formation à la détente produite pour la sortie du cristallin, mais admet la préexistence d'une altération de la choroïde comme cause prédisposante.

Dr Boucher.

Des formations glanduleuses dans le nerf optique et autour de lui. *Ueber Drusenbildung im und von den Opticus*, par le Dr Nieden, de Bochum (*Archiv für Augenheilkunde*, t. XX, fasc. 1 et 2, juin 1889). — L'auteur décrit avec soin cette curieuse altération et les figure dans de belles planches chromo-lithographiées. Il l'a observé chez deux jeunes gens. Ce n'est donc pas une lésion sénile, telle que la dégénérescence verruqueuse.

Dr Boucher.

De la kératite bulbeuse. *Keratitis bulbosa*, par le Dr Tangemarch de Cincinnati (Ohio), traduction du Dr Weiland, de New-York (*Archiv für Augenheilkunde*, t. XX, fasc. 1 et 2, juin 1889). — D'après ses deux observations l'auteur rattacherait volontiers la formation de la kératite bulbeuse à l'influence de la malaria et en ferait une lésion vaso-motrice. Les antipériodiques ont réussi à amener la guérison. Dr Boucher.

Amyloïde ou glycogène de la cornée. *Amyloid oder Glycogen*

in der Hornhaut, par le Dr Bexlin, de Hambourg. — Ce travail est une réponse à l'article du Dr Schiede que nous avons analysé précédemment. L'auteur maintient sa première manière de voir et discute la valeur de ses préparations microscopiques et des réactions employées pour distinguer la matière amyloïde.

Dr Boucher.

Strabisme divergent guéri par l'avancement du pli semi-lunaire après une ténotomie du droit externe et un avancement du droit interne suivis d'insuccès. *Heilung eines strabismus divergens durch Vorlagerung der Plica semilunaris zwei Tage nach einer erfolglosen « Rollen-operation » (Pulley Operation)*, par le Dr Cullimore, d'Atchison (Kansas), traduction du Dr Wieland, de New-York (*Archiv für Augenheilkunde*, t. XX, fasc. 1 et 2, juin 1889). — Un strabisme divergent fut traité par la ténotomie du droit externe et l'avancement du droit interne ; les sutures coupèrent prématurément les tissus et il y eut échec complet. L'auteur passa alors dans le pli semi-lunaire une aiguille armée d'un fil double, puis un des fils traversa les tissus péricornéens vers la partie supérieure de la plaie rouverte, tandis que l'autre fut placé à la partie inférieure. Les anses ainsi disposées furent serrées et la correction cherchée fut obtenue par avancement capsulo-tendineux.

Dr Boucher.

Des inflammations hyperplastiques des membranes de l'œil. *Ueber die hyperplastische Entzundungen der Augenhäule*, par le professeur Schobe, de Prague (*Archiv für Augenheilkunde*, t. XX, fasc. 1 et 2, juin 1889). — De ce travail anatomo-pathologique considérable et accompagné de planches, l'auteur tire les principales conclusions suivantes : l'inflammation hyperplastique succède la plupart du temps à un traumatisme ou à une inflammation de très longue durée. Elle se révèle au point de vue clinique avec les symptômes du gliome ou de l'irido-choroïdite exsudative. On peut commettre par suite des erreurs de diagnostic qui ne sont pas bien graves, puisque le traitement consiste dans l'énucléation.

Au point de vue micrographique les membranes hypertrophiées présentent les caractères du tissu cellulaire en voie de prolifération.

Dr Boucher.

Un cas d'hyperostose de la grande aile droite du sphénoïde. *Ein Fall von Hyperostose des grossen rechten Keilbeinflügels*, par le Dr Smith, de Chicago, traduction du Dr Wieland, de New-York (*Archiv für Augenheilkunde*, t. XX, fasc. 1 et 2,

juin 1889). — Une femme de 44 ans vint d'abord consulter pour un larmoiement de l'œil droit qui guérit momentanément et reparut quelque temps après accompagné de tous les symptômes d'une tumeur de l'orbite. Comme antécédents on ne releva qu'un traumatisme de l'orbite dans l'enfance. Le nerf optique était atrophié.

L'opération fit voir qu'il s'agissait non d'une exostose éburnée, mais d'une hyperostose de la grande aile du sphénoïde qu'on enleva avec le ciseau et le maillet.

L'auteur termine en passant en revue les cas analogues.

Du développement et du trajet des faisceaux médullaires dans le chiasma des nerfs optiques de l'homme. *Ueber die Entwickelung und der Verlauf der Mackfasern im Chiasma Nervorum opticorum des Menschen*, par le Dr Buheimer, de Heidelberg (*Archiv für Augenheilkunde*, t. XX, fasc. 1 et 2, juin 1889). — Ce travail accompagné de planches est une étude d'anatomie embryologique et normale très étendue.

Dr Boucher.

Amblyopie hystérique. *Hysterical amblyopia*, par Jeaffreson (*The Lancet*, 13 avril 1889). — L'auteur rapporte deux observations d'amaurose hystérique qui n'ont rien de commun avec l'hémianesthésie hystérique accompagnée d'amblyopie croisée décrite par Charcot. Il s'agit d'un groupe à part également intéressant et qui pourrait jusqu'à un certain point être appelé *amblyopie simulée*. Cependant le motif qui pousse une recrue ou un écolier à simuler la cécité dans son propre intérêt, et la bouffonnerie sans but qui conduit une jeune femme à simuler la cécité pendant des mois, même des années, et à supporter un traitement sévère, n'ont pas leur origine dans les mêmes conditions psychologiques. Dans l'une la volonté est toute-puissante et fait agir dans un but déterminé. Dans l'autre, la volonté est absente, et le corps est abandonné à l'influence d'actions extérieures puissantes. Dans les cas observés par l'auteur, les sujets de l'amaurose hystérique ont toujours été des jeunes femmes ayant souffert plus ou moins de troubles menstruels. On ne peut pas dire cependant que ces troubles aient joué autre chose qu'un rôle secondaire dans la production de la maladie, car dans deux de ces cas, les principaux symptômes avaient disparu malgré la persistance des irrégularités de la menstruation. Les praticiens doivent se tenir en garde contre des faits pareils. Ils sont rares et par cela même parfois d'un diagnostic difficile et toujours délicat à cause de l'anxiété des amis et des parents et de l'incrédulité avec laquelle ils accueillent en général

l'annonce de l'état hystérique. La malade débute brusquement par une cécité complète, sans la moindre lésion externe ou du fond de l'œil et elle peut persister ainsi des mois ou des années pour guérir avec la même rapidité sans cause bien nette.

Dr Belliard.

Opération du staphylome opaque. *Operation for opaque staphyloma*, par Mitivier (*The medical Register*, 16 mars 1889). — L'auteur pense que, dans quelques cas de staphylome où la cornée environnante n'a pas perdu sa transparence, l'énucléation de l'œil peut être remplacée avantageusement par l'opération qu'il pratique de la façon suivante : un ténaculum passé à travers la base de la tumeur est tenu par un aide ; la tumeur est saisie avec des pinces et sectionnée en avant du ténaculum qui maintient les lèvres de la plaie et empêche les mouvements de l'œil. Il prévient également la sortie de l'iris à travers la plaie et facilite l'application des sutures.

Dans un cas opéré ainsi, l'auteur a pratiqué trois points de suture avec de la soie fine et un bandage modérément compressif appliqué après l'opération ne fut enlevé que douze jours plus tard. A ce moment les sutures avaient coupé les bords de la plaie qui était cicatrisée, excepté à la partie inférieure où se trouvait encore une petite ouverture qui finit par se fermer. Après cicatrisation, l'iris n'était pas déplacé, la cornée était presque transparente et la forme de l'œil aussi parfaite qu'avant. Un des traits les plus remarquables de l'opération c'est que le malade possédait presque un champ visuel pendant les six mois qui suivirent l'opération. Mais plus tard la cicatrice devint grisâtre et opaque et un dépôt blanchâtre se fit sur le cristallin, détruisant ainsi ce qui restait de vision. Quoi qu'il en soit, l'auteur considère cette opération comme préférable à l'énucléation ; l'œil a été conservé relativement sain, et il ne constitue pas un danger pour l'autre œil, car il n'est ni irritable, ni douloureux.

Dr Belliard.

Staphylome total de la cornée corrigé par une opération. *Total staphyloma of the cornea corrected by an operation*, avec deux figures, par Wolfe (*The Lancet*, 23 mars 1889). — Deux cas peuvent se présenter : si le staphylome comprend la cornée et le bord sclérotical et si l'œil est douloureux et très disgracieux, l'énucléation est le seul traitement sage ; car toute autre opération est sujette à provoquer une ophtalmie sympathique. Mais si le staphylome est situé au pôle antérieur de l'œil et que la distension ne porte que sur la cornée seule, on peut faire disparaître la difformité et la douleur sans sacrifier l'œil.

Voici comment a procédé l'opérateur dans un cas où la cornée seule était distendue, opaque et dépouillée de ses couches élastiques antérieures. Après avoir donné le chloroforme et fait écarter les paupières par un aide, il enleva un lambeau ovalaire sur le centre de la cornée. Le cristallin cataracté se présenta de lui-même dans la plaie, fut extrait et son extraction fut suivie d'une légère perte du corps vitré. Les bords de la plaie furent réunis à l'aide d'une aiguille fine et de fils de soie et les paupières maintenues par du taffetas d'Angleterre et un bandage. Le troisième jour, l'œil fut ouvert et les sutures enlevées. Les bords de la plaie étaient réunis et l'œil avait la forme et les dimensions normales. Le huitième jour, le malade sortit guéri. Quatre mois après l'opération, il n'y a plus eu de douleurs, l'œil est aussi bien qu'on pouvait l'espérer et avec un léger tatouage il présenterait le même aspect que l'autre œil. Dr BELLIARD.

Transplantation de la cornée. — Le Dr BAKER, dans un article intéressant de l'*Americ Journ. of ophthalmology*, janvier 1889, après avoir fait l'historique de la question, pose les conclusions suivantes, tirées de sa propre expérience aussi bien que de celle de ceux qui ont pratiqué cette opération :

1° La cornée transplantée par les méthodes de Dürr Wolfe ou Van Hippel peut contracter des adhérences.

2° Quelle que soit la méthode employée, la greffe reste transparente pendant quelque temps, mais elle finit par s'opacifier dans la grande majorité des cas. Fréquemment les yeux se ramollissent et on observe la phtisie de l'œil.

3° Il y a une cause d'échec tenant soit à l'œil opéré, soit aux greffes elles-mêmes, ou à la méthode du praticien. Il y a là un point digne d'attirer l'attention de tous ceux qui feront des expériences ou des opérations de ce genre.

4° Les relations convaincues de transplantation de la cornée avec succès doivent être acceptées *cum grano salis*.

5° Les autres méthodes de traitement des opacités cornéennes doivent être reprises, principalement le raclage des opacités et la friction quotidienne recommandés par Danzyis; la cautérisation centrale de la cornée par le galvano-cautère, recommandée par Louis Vacher. A reprendre aussi, les piqûres de la cornée, le galvanisme, les injections sous-conjonctivales, tous les moyens enfin qui ont donné de bons résultats entre les mains de plusieurs opérateurs. On pourra même trouver dans ces divers modes de traitement un champ d'investigation et d'expérience plus fertile que celui de la transplantation de la cornée.

Dr BELLIARD.

Pathologie du glaucome. *On the Pathology of glaucoma*, par PRIESTLEY SMITH (*The british Medical journal* 13 et 20 avril 1889). — Dans une première partie, l'auteur, après avoir passé en revue les divers moyens de se rendre compte et de mesurer la pression intra-oculaire et après avoir cité les opinions des divers expérimentateurs sur la question, arrive aux conclusions suivantes :

Les liquides qui vont nourrir le corps vitré et le cristallin et remplir la chambre aqueuse sont principalement sécrétés par la portion ciliaire du tractus uvéal. La plus grande partie des liquides sécrétés passe directement dans la chambre aqueuse, se dirige en avant à travers la pupille et sort par l'angle de filtration. Une très faible partie se dirige en arrière à travers le corps vitré et sort au niveau de la pupille. La membrane hyaloïde et la zonule qui séparent les deux chambres sont facilement perméables aux liquides. La pression que le liquide exerce contre les parois des chambres est d'environ 25 millimètres de mercure, et est à peu près égale dans les deux chambres.

La circulation intraoculaire est nécessaire à l'œil organe vivant, et sa pression lui est nécessaire en tant qu'instrument d'optique, qui, quoique formé entièrement de substances liquides, doit cependant s'adapter avec précision suivant la direction et la distance. Dans la plus grande chambre où il n'y a pas de parties susceptibles de mouvement, le liquide est soutenu par un tissu fibreux transparent qui contribue à la solidité de l'organe. Dans la plus petite chambre il n'y a que du liquide, de sorte que le rideau qui règle l'entrée de la lumière peut se mouvoir librement. Dans les deux chambres, le liquide exerce une pression suffisante, qui suffit à maintenir la forme du globe oculaire et à donner de la précision à l'action des muscles internes et externes, sans gêner la circulation du sang, la nutrition des tissus, ou la transmission des courants nerveux dans l'organe.

Quand la pression intra-oculaire s'élève au-dessus de ces limites physiologiques, nous nous trouvons en présence de cette affection complexe que nous appelons le *glaucome*.

Dr BELLIARD.

De l'hémiplégie dans quelques affections nerveuses (ataxie locomotrice progressive, sclérose en plaques, hystérie, paralysie agitante), par Mlle Blanche A. EDWARDS (*Gazette des Hôpitaux*, n° 63, 1889). Très longtemps on avait considéré toutes les hémiplégies comme l'expression symptomatique d'une lésion encéphalique. De ce groupe, on a, dans ces derniers temps, détaché un nombre considérable de cas d'hémiplégie.

On a vu que ce syndrome paralytique pouvait survenir souvent sans lésion appréciable chez les hystériques intoxiqués ou non, chez les ataxiques, dans la sclérose en plaques, dans la maladie de Parkinson. L'hémiplégie masque alors la maladie principale qu'il faut découvrir sous elle, ou bien, au contraire, elle se présente avec des caractères tels, que de son étude doit découler le diagnostic de l'état propathique. Il en est ainsi, en particulier, de l'hémiplégie hystérique.

L'hémianesthésie sensitive et sensorielle qui l'accompagne, l'absence d'une paralysie faciale vraie, l'existence d'un hémispasme glossolabié qui simule cette paralysie, la possibilité de sa disparition brusque sous l'influence de la suggestion lui donnent une individualité bien nette. L'existence des manifestations et des stigmates de la névrose vont confirmer le diagnostic. Cette hémiplégie hystérique prend de jour en jour une place plus considérable en clinique. On l'observe, en effet, non seulement chez la femme, mais aussi chez les hommes, et les divers intoxiqués par le plomb, l'alcool, le mercure fournissent un nombreux contingent à l'hystérie mâle.

L'hémiplégie, plus rare il est vrai, n'en est pas moins intéressante dans l'ataxie locomotrice, la sclérose en plaques et la maladie de Parkinson. Ici, elle peut très bien donner le change et empêcher de reconnaître l'état morbide, dont elle n'est que l'expression exceptionnelle.

L'hémiplégie, ainsi surajoutée aux manifestations cliniques habituelles du tabes et de la sclérose en plaques, peut, cependant, se présenter avec des allures qui doivent donner l'éveil, et peuvent amener à déterminer sa véritable origine. On peut observer ainsi des hémiplégies passagères, transitoires, à répétition, des paralysies qui débordent le champ hémiplégique atteignent des groupes musculaires qui dépendent d'un autre système d'innervation : ainsi par exemple, avec une hémiplégie complète d'un côté, on observe une paralysie du moteur oculaire commun du côté opposé.

Dans le tabes, l'hémiplégie peut survenir au moment des attaques apoplectiformes. On constate les troubles oculaires simultanés personnels au tabes, des troubles de la sensibilité, l'abolition des réflexes de la rotule et du poignet. En un mot, derrière l'hémiplégie, on reconnaît le tabes. Il est à noter qu'il peut se faire de la contracture du côté paralysé, sans exagération des réflexes tendineux correspondants. C'est une curieuse combinaison des manifestations du tabes dorsal et de la sclérose descendante du faisceau pyramidal.

Dans la sclérose en plaques, il y a aussi assez souvent des attaques transitoires répétées ; les réflexes exagérés, la contracture,

la démarche spasmodique se montrent d'une façon précoce. Il y a des troubles oculaires, de la diplopie et surtout du nystagmus ; enfin, on constate d'autres signes de la sclérose en plaques : tremblement dans les mouvements volontaires, troubles de la parole, phénomènes cérébraux.

Dans la maladie de Parkinson, la raideur des jointures peut être unilatérale. Les mouvements sont malhabiles, difficiles de ce côté. Le facies hébété des malades amène volontiers à penser au ramollissement cérébral ; cependant, leur attitude empaillée, l'absence de troubles oculaires ou cérébraux, la raideur du cou et de la nuque, l'agitation, la sensation de chaleur pendant la nuit doivent faire reconnaître la paralysie agitante.

La thèse de Mlle Blanche Edwards est richement documentée : externe du service de M. Charcot, elle a pu puiser largement dans les richesses cliniques de la Salpêtrière. Son travail, dont nous n'avons pu donner qu'une idée sommaire, comble une véritable lacune. Il est précieux de posséder une étude d'ensemble consciencieuse sur l'hémiplégie considérée en dehors des lésions en foyer du cerveau qui lui donnent le plus habituellement naissance.

Traitement des brûlures de l'œil, par le docteur A. Trousseau. — Les *brûlures par les acides* seront traitées par les lavages à grande eau et surtout par l'emploi des compresses (mises sur les paupières entr'ouvertes) trempées dans un liquide alcalin (eau de Vichy). Les compresses glacées calment bien les douleurs consécutives à la brûlure et peuvent parfois prévenir le développement de l'inflammation.

Dans le cas de *brûlures par les bases caustiques* (potasse, chaux), il faudra nettoyer avec le plus grand soin la cornée et les culs-de-sac conjonctivaux et faire de grands lavages à l'eau phéniquée à 1 p. 200.

Les brûlures *par la chaux* offrent une gravité particulière, parce qu'elles amènent rapidement la perforation et la destruction de la cornée, parce qu'elles détruisent aussi la conjonctive et sont la cause de symblépharons consécutifs. On évitera parfois ces dangers, en neutralisant la base par un acide très dilué, ou en employant le procédé de Gosselin qui recommandait l'usage de l'eau sucrée, de façon à obtenir un saccharate de chaux soluble.

On soignera les *brûlures produites par les métaux en fusion* (plomb, par exemple) en faisant un nettoyage complet de l'œil, en enlevant avec soin les parcelles métalliques qui seraient fixées sur l'œil et en appliquant ensuite sur l'organe des compresses d'eau boriquée ou phéniquée (*Revue de thérapeutique*).

Dr Galezowski.

De l'hérédité de la myopie, par le docteur MOTAIS (communication à l'Académie de médecine). — L'auteur a examiné directement les familles de 330 jeunes gens myopes et est arrivé aux conclusions suivantes :

1° L'influence héréditaire de la myopie est manifeste.

2° Elle existe dans 216 familles sur 330, soit dans 65 p. 100 des cas.

3° La myopie héréditaire se distingue de la myopie acquise par :

a) Son apparition plus précoce;

b) Son développement plus rapide;

c) La moyenne plus élevée de son degré;

d) Par des complications plus fréquentes et plus étendues.

En somme la myopie héréditaire est plus grave que la myopie acquise.

4° La myopie est, en général, transmise par le père à la fille (86 p. 100) et par la mère (79 p. 100). La myopie héréditaire est donc divisée, au point de vue sexuel.

5° Les principales conditions qui favorisent la transmission héréditaire de la myopie sont :

a) Avant tout l'application de la vue dans un milieu hygiénique défavorable, soit à l'école, soit à la maison paternelle;

b) L'astigmatisme d'un certain degré (au-dessus de 0.75), 14 p. 100;

c) La microsémie (abaissement de la voûte orbitaire), 16 p. 100.

6° La conclusion de la démonstration précise de la myopie héréditaire dans une proportion élevée (6 p. 100) et de sa gravité doit être d'imposer à tous ceux qui dirigent l'éducation des enfants une hygiène scolaire plus rigoureuse, tant à l'école qu'à la maison paternelle.

Si l'on n'y prend garde, en effet, la myopie acquise ne restant pas individuelle, mais se transmettant aux descendants, le *danger myopique* ne tardera pas à se multiplier ou à s'étendre dans des proportions inquiétantes.

Accidents hystériques provoqués par la lumière électrique (Société de biologie). M. FÉRÉ. — Une dame, atteinte de tare nerveuse, fut prise, après avoir séjourné assez longtemps dans un magasin éclairé à la lumière électrique, d'amblyopie et d'accidents paralytiques de nature hystérique; les troubles paralytiques se dissipèrent les premiers, l'amblyopie dura quelques jours de plus. Je crois qu'on pourrait rapprocher ce fait de ceux observés par M. d'Arsonval (Voir *Bulletin médical*, 1888, p. 690).

M. D'ARSONVAL. — Les cas de surdité passagère que j'avais

signalés à la suite de l'impression de la rétine par l'arc voltaïque, sont beaucoup plus fréquents; c'est au moins ce qui résulte d'une enquête que j'ai faite dans les ateliers d'électricité.

M. CHARPENTIER (de Nancy). — L'influence d'un sens sur un autre peut être inhibitoire comme dans les cas de M. d'Arsonval, elle peut être également dynamogénique. Voici un exemple de dynamogénie : un piano, sur lequel on étudiait assez loin de moi pour qu'il me fût impossible de voir les doigts de l'exécutant, ne me transmettait aucun son; j'entendais, au contraire, très bien quand, au moyen d'une jumelle, je pouvais suivre les mouvements des doigts (*Bulletin médical*).

Physiologie et pathologie du corps vitré, par HACHE. — Il rappelle que ce n'est pas une tumeur, mais un véritable tissu formé de lamelles très dures, offrant cette curieuse particularité, qui pourra être utilisée en thérapeutique, de se gonfler et de devenir homogène par l'addition des liquides, surtout de l'eau. On y trouve, de plus, des amas de substances qui paraissent être des déchets rétiniens. Au point de vue pathologique, son hypertonie amène le glaucome, son hypotonie les décollements rétiniens.

M. BAUREGARD rappelle qu'il a publié, en 1878, un travail sur la structure du corps vitré, dans lequel il a donné des analyses de cet organe. Il y a constaté la présence de plusieurs albuminoïdes dissemblables. Il a, de plus, tenté des expériences ayant pour but de suivre la désintégration d'éléments anatomiques, les globules rouges, par exemple, au milieu du corps vitré. L'opinion de M. Hache ne lui paraît pas très éloignée de celle de Ch. Robin qui considérait le corps Robin comme formé d'un tissu à mailles, avec humeur épanchée (Société de biologie).

Diplopie monoculaire. — M. LEROY signale une *Diplopie monoculaire* qui se produit, à la suite d'un examen prolongé au microscope, dans l'œil qui ne travaille pas. Cette diplopie pourrait être, au premier abord, prise pour de l'astigmatisme : une ligne horizontale paraît double, tandis qu'une ligne verticale paraît simple. Cet accident est dû à un trouble mécanique temporaire des milieux dioptriques, cornée ou cristallin : il disparaît d'une manière progressive (Académie des sciences).

Sur les altérations pupillaires dans l'ataxie et leur valeur au point de vue de l'évolution de la maladie, par DÉJERINE (communication à la Société de biologie). Les altérations, l'atrophie nacrée de la papille et l'amaurose ont été signalées depuis longtemps par Duchenne de Boulogne, Romberg, etc. Mais c'est

seulement en 1881 que Benedikt, de Vienne, signale l'opposition singulière qui existe entre les altérations du fond de l'œil et la marche de l'ataxie locomotrice. D'après cet auteur, quand on voit se produire de l'atrophie papillaire chez un malade au début du tabes ne présentant que douleurs fulgurantes, troubles sensitifs, ou même au début de la seconde période, quand l'incoordination commence à s'établir, les symptômes du tabes s'arrêtent d'une façon complète et définitive. La lésion en reste où elle en était, et persiste indéfiniment sans s'accroître. Sur plus de cent ataxiques que M. Déjerine possède à Bicêtre, et qu'il a examinés avec l'aide du docteur Joannès Martin, de Genève, il a pu constater que la loi de Benedikt est en partie vraie. Quand les troubles visuels débutent pendant la période ataxique, l'évolution s'arrête, et il est tout à fait exceptionnel de rencontrer un tabétique qui soit à la fois aveugle et incoordonné. Mais l'auteur viennois va plus loin, il admet que, quand la cécité vient à se déclarer au cours d'une ataxie établie, elle fait rétrograder les symptômes moteurs jusqu'à la dernière période; et cette dernière proposition ne paraît pas exacte. Sur cent ataxiques, M. Déjerine n'en a trouvé que deux qui sont devenus aveugles à la période d'ataxie confirmée. Or, chez tous deux, le tabes a continué à évoluer comme chez les ataxiques sans amaurose. Néanmoins, le pourquoi de l'opposition signalée par Benedikt échappe encore.

M. Dumontpallier demande si M. Déjerine a porté son attention sur ce fait que les paralysies des muscles de l'œil sont le plus souvent transitoires dans le tabes, quand, au contraire, la lésion du fond de l'œil est fatalement progressive?

M. Déjerine répond qu'il n'existe pas de relations entre la paralysie des muscles de l'œil et l'évolution du tabes. Cette paralysie est transitoire et peut s'améliorer, parce que c'est une paralysie périphérique, comme il l'a déjà dit dans deux communications en 1884. Ce qui le prouve, c'est que la paralysie de la troisième paire, par exemple, n'est jamais totale, absolue, et qu'un examen attentif la revèle toujours parcellaire. Il se propose d'ailleurs de revenir sur ce sujet bientôt et d'apporter un certain nombre d'observations avec autopsie et examen des nerfs.

M. Laborde fait remarquer la bizarrerie de cette circonstance, que la cécité enraye ou empêche l'incoordination, lorsqu'en clinique on exagère cette incoordination, pour l'examen, précisément en aveuglant momentanément le malade; c'est là, en effet, le signe de Romberg (*Progrès médical*).

Le résultat idéal de l'opération du strabisme par Landolt. — Le strabisme consistant essentiellement en la déviation d'un

œil, on considère sa guérison comme accomplie aussitôt qu'on a rendu à l'œil une direction en apparence normale.

M. Landolt démontre d'abord que la nouvelle déviation de l'œil n'est généralement correcte que pour une distance donnée de l'objet fixé, alors que le malade louche encore pour toutes les autres, puisqu'on laisse ainsi inachevée la partie la plus intéressante de la tâche thérapeutique de la vision binoculaire, c'est-à-dire le rétablissement du fonctionnement harmonique des deux yeux.

L'auteur s'est appliqué à perfectionner le traitement chirurgical du strabisme, en modifiant les procédés opératoires et en combinant l'opération avec des exercices orthoptiques. Il a ainsi non seulement à corriger le strabisme pour toutes les distances et toutes les directions des yeux, mais encore à rendre au grand nombre de ses opérés l'usage simultané des deux yeux.

La vision binoculaire, outre les avantages considérables qu'elle a pour la netteté de la vue, l'appréciation du relief et de la distance, la facilité du travail oculaire, est l'unique guide pour la direction relative des yeux et par suite la garantie la plus sûre contre un retour du strabisme.

M. Loewenberg demande si l'acuité visuelle de l'œil strabique augmente après l'opération.

M. Landolt. — L'augmentation de l'acuité de l'œil opéré n'est généralement pas aussi considérable qu'on l'a prétendu, mais cet œil apprend à mieux interpréter, mieux utiliser les images rétiniennes qu'il reçoit et, d'ailleurs, la vision binoculaire s'établit parfaitement et très utilement entre un œil bon et un œil très inférieur en pratique (Société de médecine pratique).

Goitre exophtalmique. — Dumontpallier s'est exprimé ainsi sur cette maladie à une séance de la Société médicale des hôpitaux: « J'ai été à même de voir, dans le service de Trousseau, lorsque j'étais son chef de clinique, un grand nombre de goitres exophtalmiques (on lui en adressait, en effet, de tous côtés à la suite de ses études sur ce sujet). Depuis cette époque, j'en ai observé bien des cas; mais si j'ai constaté souvent bien des améliorations plus ou moins notables sous l'influence des traitements les plus variés, jamais je n'ai pu voir un seul cas de guérison.

« J'étais donc demeuré convaincu que le goitre exophtalmique ne guérit pas; aussi j'ai été fort surpris d'entendre M. Ballet émettre l'opinion de la curabilité complète de la maladie de Basedow.

« Existe-t-il des faits de guérison incontestable publiés par les auteurs? J'avoue que mon érudition bibliographique est sans doute incomplète à cet égard. »

M. Ballet. — Les cas de guérison sont indéniables et sont même

loin d'être rares. J'ai précisément observé, depuis peu, deux faits de ce genre absolument démonstratifs.

Le premier a trait à une jeune fille que j'avais vue, il y a deux ans, avec une exophtalmie très marquée, un goitre volumineux et une tachycardie se chiffrant par 120 à 160 pulsations; elle vint, l'an dernier, à ma consultation et fut obligée de me rappeler les accidents qu'elle avait antérieurement présentés, car j'avoue qu'au premier abord il m'était impossible de reconnaître, dans cette fort jolie fille, la malade que j'avais examinée l'année précédente. Tous les phénomènes de la maladie de Basedow, goitre, saillie des globules oculaires, tachycardie, avaient complètement disparu à la suite d'un traitement par l'électricité suivi à la Salpêtrière sous la direction du Dr Vigouroux.

Depuis cette époque, y a-t-il récidive ? je l'ignore; le fait n'est pas impossible, il s'observe aussi bien pour la maladie de Basedow que pour l'hystérie; mais, lors de mon second examen, j'ai pu constater une guérison complète.

L'autre cas est celui d'une dame, nerveuse héréditaire, que je suis encore actuellement et qui présente des accidents de neurasthénie et de lypémanie; elle a eu autrefois un goitre exophtalmique non douteux, dont l'observation a été fort consciencieusement recueillie il y a dix ans par son médecin. L'hésitation n'est pas possible, et cependant, aujourd'hui encore, elle ne présente plus aucun phénomène de maladie de Basedow.

Les faits de ce genre sont assez fréquents, et des observations analogues, recueillies à la Salpêtrière, ont été publiées par M. Vigouroux.

Je me résume en disant que, si l'on n'envisage que les *gros* cas, les cas typiques du goitre exophtalmique, correspondant à la description de Basedow et de Graves, la guérison est possible, mais relativement. La première malade dont j'ai parlé fournit un exemple à l'appui. Mais si l'on tient compte des cas atténués, des formes frustes dont l'existence est aujourd'hui bien établie, non seulement la guérison est possible, mais, si je m'en rapporte à mon impression personnelle, elle est même la règle, sous l'influence des courants électriques et, en particulier, des courants continus.

M. Guyot signale un cas de guérison de maladie de Basedow observé par M. Potain et par lui; la maladie existait depuis trois ans, quand on soumit le malade à la teinture de vératrum viride; depuis trois ans la guérison se maintient (*Revue de thérapeutique*).

Des manifestations ophtalmoscopiques de la méningite tuberculeuse, par le Dr Ducamp, chef de clinique médicale à la

Faculté de Montpellier. — Les lésions que la méningite tuberculeuse produit dans le fond de l'œil ont été étudiées surtout par MM. de Jaeger, Bouchut, Galezowski, de Graefe, Gowers, Panas ; mais une place prépondérante revient à M. Bouchut, qui a bien montré la valeur diagnostique des troubles ophtalmoscopiques dans la méningite tuberculeuse aiguë, à tel point que, dans cette maladie, on pourrait désigner sous le nom de signe de Bouchut les altérations intra-oculaires.

Les lésions méningitiques du fond de l'œil sont de nature tuberculeuse (tubercules de la choroïde), ou bien d'ordre mécanique ou inflammatoire (œdème, périnévrite, névrite et atrophie du nerf optique). Relier, dans une conception pathogénique, les troubles oculaires aux altérations des méninges est facile pour la tuberculose de la choroïde, mais il en est bien autrement pour les lésions du nerf optique. Tandis que de Graefe, Manz et Schmidt ne voient qu'une stase mécanique, Puhnt, Parinaud, Galezowski, Edmunds et Lawford n'admettent qu'une inflammation par continuité. Deutschmann attribue tous ces troubles à des éléments microbiens.

L'image ophtalmoscopique varie avec les différentes tuberculoses méningées; s'il s'agit d'un volumineux tubercule, on a la pupille étranglée des tumeurs cérébrales, s'il s'agit, au contraire, d'une véritable méningite tuberculeuse aiguë de la base ou même de la convexité, la pupille œdématiée a moins de saillie, il n'y a pas de vaisseaux de nouvelle formation, les veines sont dilatées, atteintes parfois de thrombose et il peut y avoir des hémorragies. Si la méningite est guérie, la lésion oculaire peut disparaître ou évoluer. Les poussées, même de méningite chronique, donnent naissance à des lésions ophtalmoscopiques persistantes; et c'est là le point qui constitue surtout l'originalité de cette étude.

L'ophtalmoscope donne un puissant moyen de diagnostic; si le trouble du nerf est unilatéral, la lésion méningitique est du même côté si c'est une méningite, du côté opposé si c'est une tuberculose (*nettleship*).

Quant au pronostic, fort variable, une observation inédite montre que la fonction supprimée peut complètement reparaître si la lésion visible à l'ophtalmoscope a été peu marquée.

L'électricité et l'iodure de potassium donnent d'incontestables succès (*Bulletin médical*).

Atrophie des deux pupilles dans un cas d'ataxie locomotrice héréditaire. — Le Dr Joseph Eichberg a présenté à la Société médicale de Cincinnati (29 janvier 1889) une jeune fille de quinze ans qui, par sa taille et son développement général, donnait

à peine l'impression d'une jeune fille de dix à onze ans. Depuis sa naissance elle a toujours été d'une santé délicate, son développement physique a toujours été inférieur à celui des enfants de son âge et maintenant encore, à l'âge de quinze ans, elle n'est pas réglée et rien ne fait penser qu'elle doive l'être bientôt.

Son père, actuellement âgé de cinquante ans, est rendu infirme par le fait d'une ataxie locomotrice qui remonte à cinq ans. Il a toujours nié tout antécédent syphilitique; il est boucher et par conséquent très exposé aux intempéries. Dans les premières années, son métier l'obligea à donner une grande somme de travail physique. Matériellement il est bien développé et ne porte aucune trace d'infection syphilitique. La famille habite le pays depuis huit ans; elle habitait antérieurement l'Allemagne. Il y a six enfants qui, tous, à l'exception de notre malade, sont forts et bien portants; ils semblent même avoir joui d'une immunité exceptionnelle pour toutes sortes de maladie.

La mère a été sept fois enceinte; la grossesse qui a précédé la naissance de notre malade s'est terminée par un enfant mort-né venu à terme.

Dans son enfance, notre malade fut très fatiguée par des ulcérations du nez qui persistèrent pendant très longtemps. Pendant la première année elle eut également une éruption maculaire et à l'âge de neuf mois elle fut pendant quelque temps affectée de parésie des membres supérieurs. Il y a cinq ans, elle eut la rougeole. Elle était sujette aux attaques de bronchite, mais elle guérit de toutes ces maladies sans en garder la moindre trace. Elle allait très régulièrement à l'école jusqu'à la fin d'octobre ; elle fut alors obligée de s'absenter à cause de l'état de sa vue. Elle eut pendant ces quatre dernières années de fréquentes attaques de douleurs intestinales que l'on prenait en général pour de simples coliques. Le trouble de la vue commença, dit-elle, il y a deux ans; elle remarqua alors qu'elle ne pouvait distinguer des caractères noirs. Depuis cette époque sa vue baissa lentement mais d'une manière continuelle. Pendant plus d'un an elle eut des douleurs vagues dans les membres inférieurs; ces douleurs lui traversaient les membres comme un éclair. Elle se fatiguait rapidement à la marche et ne pouvait se tenir debout pendant quelque temps.

Les deux pupilles sont contractées et ne répondent pas à la lumière. Le réflexe rotulien existe, légèrement exagéré parfois. La sensibilité est intacte; il n'y a aucune ataxie. Elle peut se tenir debout, les yeux fermés. Elle peut facilement boutonner et déboutonner ses vêtements, les yeux bandés. A l'ophtalmoscope on trouve une atrophie très nette des deux pupilles.

Ses antécédents rendent le diagnostic assez facile. Il s'agit évi-

demment d'un tabes dorsal dans lequel les symptômes oculaires précèdent les phénomènes ataxiques. Elle a déjà des douleurs fulgurantes dans les extrémités et les autres symptômes vont probablement suivre à bref délai. Le principal intérêt de cette observation réside dans l'existence de la syphilis, liée probablement à une syphilis paternelle et dans ses propres antécédents. La fin de cette observation est attendue avec intérêt.

Le traitement spécifique a été fait sans aucun résultat; le nitrate d'argent n'a pas mieux réussi et la malade prend actuellement de petites doses d'arsenic (*France médicale*).

Tuberculose de l'iris, par HIRSCHBERG (Société de médecine de Berlin). — Je vous présente un cas très intéressant de tumeur tuberculeuse de l'iris chez un enfant de dix-huit mois. Malheureusement, chez lui, les poumons sont déjà pris, comme vous pouvez vous en convaincre, et le malade ne peut plus être sauvé par l'énucléation du bulbe, grâce à laquelle j'ai réussi à conserver pendant longtemps deux autres enfants atteints de tuberculose primitive de l'iris. Toutefois, je serai peut-être forcé de faire cette opération pour supprimer les douleurs (*Bulletin médical*).

Ophtalmie photo-électrique. — M. Lubinsky, médecin à Kronstadt, vient de communiquer au troisième Congrès des médecins russes les résultats de recherches faites sur l'influence de la lumière électrique sur les yeux. Depuis une dizaine d'années, il a pu observer 30 cas d'accidents oculaires chez les jeunes marins retenus par leur service auprès d'appareils électriques. Les symptômes de cette maladie, qu'il propose de nommer *ophtalmie photo-électrique*, sont très caractéristiques : ils ne débutent que pendant le sommeil; le malade est réveillé par un écoulement abondant de larmes, accompagné de douleurs péri-orbitaires intenses.

Tant que le sujet est en état de veille, il n'éprouve que quelques phosphènes insignifiants, et il peut même lire et écrire dans la soirée qui précède les accidents oculaires. Ces accidents paraissent dus essentiellement à de l'hyperhémie du nerf optique et à des lésions de filets nerveux cornéens (*Revue de thérapeutique* de Monin).

Le Gérant : FELIX ALCAN.

MOTTEROZ. — Imprimeries réunies, B, rue Mignon, 2.

RAPPORTS ENTRE LES MALADIES DES YEUX

ET LES MALADIES DU NEZ

Par le Dr F. DESPAGNET[1].

Messieurs,

Depuis l'application de la cocaïne à la rhinoscopie toute une pathologie nouvelle de cet organe a été décrite, et la facilité d'examen qu'elle permet ne devait pas manquer de tenter les observateurs qui, en dehors des lésions locales, allaient chercher les rapports de voisinage de ces lésions. L'œil en communication directe avec les fosses nasales par le canal lacrymal devait forcément, en premier lieu, attirer leur attention. D'ailleurs, de tout temps, n'était-il pas admis en ophtalmologie qu'une des affections les plus communes avait son point de départ dans la muqueuse pituitaire? J'ai nommé la conjonctivite catarrhale qui, bien souvent, succède au coryza. Et cette irritation de la muqueuse nasale transmise à la muqueuse de l'œil n'est pas un fait fortuit, mais la succession naturelle de phénomènes pathologiques provoqués par le microbe du coryza qui a trouvé sa route toute tracée pour se propager d'un organe à l'autre à travers le canal lacrymal.

Les observations nouvelles, disais-je, n'ont pas manqué de se produire. Les plus nombreuses ont trait aux troubles oculaires réflexes d'origine nasale. Ces faits, signalés d'abord par Hack, ont été plus tard confirmés par Gruenning[2], Lennox

1. Communication faite à la Société française d'ophtalmologie en collaboration avec le Dr Lubet-Barbon, le 10 août 1889.
2. Gruenning, *Medical Record*, 30 janvier 1886.

Brown[1], Bittmann[2], Berger[3], Schmidt-Rimpler[4], Ziem[5], et en dernier lieu par notre excellent collègue et ami le Dr Trousseau[6] qui, en avril dernier, nous faisait à la Société d'ophtalmologie de Paris une communication des plus intéressantes sur ce sujet. Toute la gamme des troubles réflexes a été observée depuis la photophobie, le larmoiement, l'asthénopie, la migraine, jusqu'aux amblyopies, les rétrécissements du champ visuel et même les amauroses. Et ne pourrions-nous pas rattacher à ce même ordre d'idées certaines formes de glaucome dans lesquelles l'élongation du nasal, si justement préconisée par notre collègue M. Badal, a donné entre ses mains d'excellents résultats? D'ailleurs je trouve plusieurs observations de ce genre publiées par Cheatam[7] et Lennox Brown[8]. Ce dernier, entre autres faits, rapporte celui d'une femme atteinte de glaucome où l'iridectomie fut faite sans résultat. L'affection progresse et les douleurs deviennent de plus en plus vives. Quelque temps après, elle est prise d'un asthme très violent. Un examen attentif fait découvrir des polypes dans les deux narines. Leur extirpation fait disparaître l'asthme, les douleurs périorbitaires s'arrêtent et la vue des deux yeux s'améliore grandement sans qu'il ait été fait d'autre traitement sur les yeux.

La transmission d'un écoulement purulent de l'œil au nez, ou inversement du nez à l'œil, quoique rare, a cependant été observée. Stork de Vienne et le professeur Hörner en ont publié un cas. Notre collègue, mon excellent ami le Dr Jocqs, a bien voulu me communiquer les détails d'un fait identique qu'il a observé. Il s'agissait d'un jeune strumeux qu'on lui a amené en janvier dernier. Depuis plusieurs semaines il

1. Lennox Brown, *British Medical Journal*, 1887.
2. Bittman, *Journal of Americ med. association*, mars 1887.
3. Berger, *Archiv für Augenheilkunde*, XVII, p. 293.
4. Schmidt-Rimpler, *Klinische Monatsblatter für Augenheilkunde*, octobre 1887.
5. Ziem, *Berliner klinische Wochenschrift*, 10 septembre 1888.
6. Trousseau, *Société d'ophtalmologie de Paris*, avril 1889.
7. Cheatham, *Amer. Practit.*, 2 avril 1887.
8. Lennox Brown, *British Medical Journal*, 28 mai 1887.

avait un écoulement du nez, purulent et nauséabond, qu'il n'avait jamais eu auparavant. La veille, cet écoulement avait diminué, mais en même temps l'œil droit était devenu rouge, larmoyant, photophobe. Puis le matin, au réveil, l'œil était gros, les paupières tuméfiées. L'examen fait par M. Jocqs lui permet de constater un léger œdème de la région du sac, dont du reste il ne sort rien à la pression. Écoulement muco-purulent abondant. La conjonctive palpébrale et bulbaire est fortement injectée. Sur cette dernière, des ecchymoses sont disséminées par place. Il y a du chemosis. La cornée est saine. La sécrétion nasale est complètement tarie. L'œil gauche présente, mais très affaibli, ces mêmes phénomènes. L'examen rhinoscopique ne dénote qu'une rougeur assez accusée des muqueuses avec quelques croûtes à leur surface. Les cautérisations au nitrate d'argent eurent rapidement raison de cet état. Ici le point de départ et la propagation de l'affection d'un organe à l'autre sont des plus manifestes. C'est ici, comme effet encore de la contagion directe, qu'il faut placer la kérato-conjonctivite des enfants qu'Augagneur[1] fait dériver d'une rhinite impétigineuse.

Tout le monde est d'accord, je crois, pour admettre l'influence néfaste de l'ozène sur les ulcérations cornéennes. M. Abadie, en novembre dernier, soulevait la discussion sur ce sujet à la Société d'ophtalmologie de Paris. M. Trousseau rapportait de nouveaux faits dans les *Archives d'ophtalmologie* de mai-juin 1889, et chacun de nous, certainement, possède un certain nombre d'observations personnelles. Je n'insisterai donc point sur ce cas pour me hâter d'arriver à une question moins étudiée, je veux parler des larmoiements incoercibles. Qui de nous ne s'est trouvé aux prises avec des larmoiements où les sondes les plus grosses passaient sans difficulté, où le rétrécissement à l'entrée du sac n'existait pas et où cependant l'injection, dont quelques gouttes seules tombaient dans l'arrière-gorge, ressortait presque en totalité par le point lacrymal supérieur. Nous connaissons tous ces

1. Augagneur, *De la kérato-conjonctivite phlycténulaire*, Lyon, 1888.

cas-là qui, plus d'une fois, par leur état stationnaire, ont provoqué notre impatience; et désarmés, nous continuons, fort empiriquement, ne trouvant pas mieux à faire, à passer régulièrement les sondes dans un canal qui n'est nullement rétréci. Et les malades continuent ainsi pendant des mois et des années un traitement sans profit.

Frappé de cette incurabilité je me suis demandé si quelque part les conditions physiques de l'absorption ne se trouvaient pas modifiées, et c'est dans le nez que j'ai trouvé la cause mécanique de ce larmoiement. Toujours dans ces cas vous trouverez une hypertrophie des cornets inférieurs qui, situés à l'extrémité inférieure des canaux lacrymaux, les comprimment en s'hypertrophiant, et finissent sinon par les obturer complètement, du moins par rendre leur ouverture tellement petite que la perméabilité devient très difficile. Je pourrai vous rapporter l'observation de sept malades que j'ai soignés avec le docteur Lubet-Barbon et où les résultats que nous avons obtenus en agissant sur les cornets ont été des plus concluants : le larmoiement a disparu complètement, l'injection qui ne laissait passer que quelques gouttes, et avec la plus grande difficulté, s'écoule sans effort et en totalité. Mais vous dire les divers traitements antérieurs subis par ces malades et leurs résultats, la durée de leur affection, serait fastidieux, je me bornerai à vous dire ce que nous avons fait sur les cornets.

Notre but a toujours tendu à diminuer leur volume. Dans le plus grand nombre de cas il a suffi de faire plusieurs séances de galvano-caustie, et, après chacune d'elles, le cornet s'affaissait, mais il y a eu deux malades chez qui cette cautérisation n'a pas suffi et il a fallu recourir à la résection qui a donné un succès complet. En règle générale, si le larmoiement était double, c'est des deux côtés que l'hypertrophie existait; si le larmoiement était monoculaire, c'est du côté correspondant que siégeait le cornet volumineux. Enfin dans deux cas nous avons trouvé une déviation de la cloison existant avec un fort larmoiement, et dans les deux cas la résection a permis de rétablir le cours normal des larmes. Des

recherches sur cette même question ont déjà été faites et des travaux ont été publiés par Favarelli[1] et Leroy de Langevinière[2]. Dans les larmoiements incoercibles, ne nous obstinons pas à toujours vouloir soigner l'œil, pratiquer le catéthérisme, et cherchons si le nez ne présente pas quelque altération qui nous les explique.

Il est une autre affection, messieurs, qui a dû souvent vous créer maints ennuis. Ne vous est-il pas arrivé parfois de voir revenir à vous d'anciens granuleux que vous aviez laissés guéris après des années de traitement et que vous retrouvez avec une nouvelle poussée de kératite granuleuse, malgré les conjonctives les plus indemnes de granulations et toutes recouvertes du tissu cicatriciel, témoin de leur affection ancienne. Il vous est certainement arrivé d'incriminer alors les voies lacrymales, car tous les granuleux ont du larmoiement, et de pratiquer le catéthérisme qui débouchera le canal s'il n'est pas libre, mais n'empêchera pas la kératite de récidiver. J'ai eu l'idée de faire examiner la muqueuse nasale de ces malades, et mes confrères en rhinologie ont toujours trouvé une rhinite qu'ils qualifiaient de catarrhale. Non content de cette explication j'ai voulu examiner le produit de leur sécrétion. Peu confiant dans mon expérience bactériologique, je me suis adressé au laboratoire de physiologie de la Faculté de médecine où l'un des préparateurs de M. le professeur Richet, mon ami M. le docteur Saint-Hilaire, a bien voulu se mettre à ma disposition pour ces recherches. Nous avons chez des granuleux en traitement pris du mucus de la conjonctive et du mucus de la muqueuse nasale. Ce mucus a été dilué dans l'eau distillée stérilisée, et cette eau ensuite a été ensemencée sur plusieurs milieux solides (gélatine, gélose) de façon à isoler les divers microbes.

Dans les deux cas on a pu isoler un microbe spécial dont la description est en dehors de mon sujet, car elle m'entraînerait à discuter les caractères de ceux décrits pour le trachome par Koch, Michel, Sattler, Kucharlis, et je me réserve

1. Favarelli, *Arch. italiennes de laryngologie*, octobre 1888. Paris.
2. Leroy, *Gazette des hôpitaux*, 28 mars 1889.

de faire à ce sujet une communication spéciale à la Société d'ophtalmologie de Paris. Le microbe isolé des colonies fournies par le mucus des deux muqueuses étant absolument identique, nous avons avec des cultures pures fait des inoculations à des conjonctives de lapin. Concurremment nous avons inoculé toujours sur la conjonctive de lapin d'autres microbes : le pyogenes albus, le pyogenes aureus, un autre microbe vulgaire trouvé aussi dans le mucus de la conjonctive. Enfin nous avons fait des inoculations avec du bouillon privé de microbes, de l'eau distillée stérilisée, et voici les résultats obtenus :

Les inoculations faites avec le bouillon stérilisé et le microbe vulgaire n'ont rien produit. Les inoculations faites avec le pyogenes albus et le pyogenes aureus ont donné lieu à des conjonctivites muco-purulentes, mais sans granulations. D'ailleurs huit jours après les lapins ne présentaient plus de trace d'inflammation. Quant aux inoculations faites avec le microbe spécial fourni par la muqueuse nasale et la conjonctive elles ont donné lieu, toutes les deux, après quarante-huit heures d'incubation, à un début de conjonctivite granuleuse non douteuse. Pour avoir la confirmation de notre diagnostic, M. Saint-Hilaire a repris du mucus de la conjonctive de ces lapins et a reproduit sur gélatine les mêmes colonies que celles fournies par le mucus inoculateur, il a retrouvé ce même microbe. D'ailleurs la conjonctivite granuleuse de nos lapins n'a fait que croître et embellir, et elle est là témoin vivant du bien fondé de nos conclusions.

Le docteur Scheff[1] de Vienne a l'an dernier publié un *Tr ité des maladies du nez* où il émet l'opinion que le trachome des yeux peut devenir le point de départ de lésions chroniques de la membrane pituitaire. Il a trouvé la muqueuse nasale fortement colorée, d'aspect granuleux et tomenteux, couverte d'exsudats épais et concrets. Mais il n'a pas poussé ses recherches plus loin. Nous, grâce à nos expériences, nous sommes absolument affirmatifs; il y a une

1. Scheff, *Traité des maladies du nez*, Vienne.

rhinite granuleuse absolument analogue au trachome de la conjonctive au point de vue bactériologique, absolument analogue à la conjonctivite granuleuse au point de vue de la contagion. Il est, il me semble, inutile de faire ressortir l'importance pratique d'un tel fait.

En terminant, permettez-moi de tirer la conclusion naturelle de cette étude. Notre miroir ophtalmoscopique ne doit pas seulement nous servir à éclairer le fond de l'œil, mais aussi les fosses nasales. L'ophtalmologiste doit désormais devenir rhinologiste.

Dr F. Despagnet.

QUELQUES CRITIQUES SUR LES PÉRIMÈTRES

PAR

le Dr DEEREN (de Bruxelles).

(SUITE ET FIN)

Pour déterminer la forme de l'image du reste de la rétine, j'y arriverai d'après les considérations mathématiques suivantes : soit la figure 3, dans laquelle les deux points KM

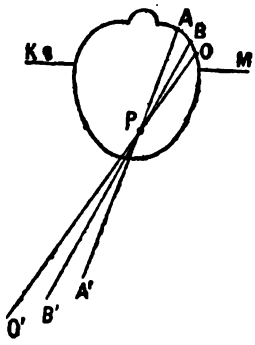

Fig. 3.

sont les limites extrêmes de la rétine, au centre de laquelle

1. Voir le numéro d'août 1889.

se trouve la tache jaune. Comme dans la figure 1 de l'autre moitié de ce travail qui a été publiée dans le *Recueil d'ophtalmologie* du mois d'août passé, le reste de la rétine est assimilé à un miroir concave dont la courbure est moins forte que celle de la tache jaune. Suivant l'axe horizontal de la tache jaune et en dedans de celle-ci, prenons sur la rétine trois points qui se trouvent chacun à une distance différente; ainsi donc le rayon A parti du point A après avoir passé par le point nodal P se réunit en A'; le rayon B parti du point B traverse le point nodal P et se termine en B' non point dans la même ligne horizontale que A' mais un peu en avant de A' parce que le point A d'où est parti le rayon est plus éloigné de la cornée de l'œil schématique que le point B d'où est parti le rayon B; donc, d'après les lois de la réfraction, l'image du point B ne peut pas se trouver à la même hauteur que l'image du point A; le rayon O parti du point O après avoir passé par le point nodal P se réunit en O' non pas au même niveau que B', mais un peu plus en avant de B', parce que le point B d'où est parti le rayon B est plus éloigné de la cornée que le point O d'où est parti le rayon O: en réunissant A' B' et O' on obtient l'image renversée de la partie interne de la rétine, partie interne située en dedans de la tache jaune et d'après son axe horizontal; cette image renversée est légèrement concave en avant. Ce que j'ai démontré pour trois points situés en dedans de la tache jaune et suivant l'axe horizontal de cette dernière, je pourrais appliquer les mêmes calculs pour trois points pris sur la rétine, mais cette fois-ci en dehors de la tache jaune et également suivant l'axe horizontal de celle-ci; ce que j'ai prouvé pour les points de la rétine situés horizontalement les uns en dedans, les autres en dehors de la tache jaune est encore applicable pour des points de la rétine pris les uns en haut, les autres en bas de la tache jaune; ce qui est vrai dans le sens horizontal et dans le sens vertical de la tache jaune est encore vrai pour tous les sens obliques de sorte que l'image entière du reste de la rétine est légèrement concave en avant; l'image renversée du reste de la rétine se trouve non loin de la cornée de l'œil schématique;

comme la rétine se trouve au foyer principal postérieur, il en résulte que son image renversée est à l'infini et est infiniment agrandie.

Dans la figure 4 on peut évaluer approximativement la grandeur de l'image renversée de deux points qui limitent une certaine portion du reste de la rétine : ainsi, les rayons A et B partis de deux points A et B, points qui forment les limites d'une partie du reste de la rétine en dedans de la tache jaune et d'après l'axe horizontal de cette dernière, les rayons A et B après avoir donc passé par le point nodal P, divergent ensuite et concourent à former une image aérienne renversée A′ B′, laquelle correspond approximativement à la grandeur de la portion de la rétine comprise entre les points A et B, la rétine se trouvant au foyer principal postérieur, l'image

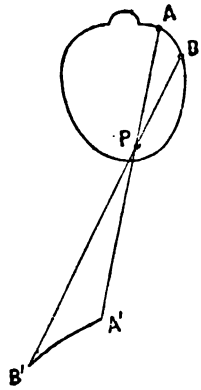

Fig. 4.

en est à l'infini; on pourrait dans la figure 4 remplacer A′ B par un objet pour pouvoir mesurer ainsi l'angle visuel qui est sous-tendu par cet objet.

Dans la figure 5 on peut voir l'ensemble de l'image renversée de la tache jaune suivant son axe horizontal avec l'image renversée de points pris sur la rétine en dedans et en dehors de la tache et dans l'axe horizontal de celle-ci.

Dans la figure 6 je supprime la direction des rayons que

j'ai dessinés dans la figure 5, pour montrer également l'ensemble de l'image renversée de la tache jaune et de l'image

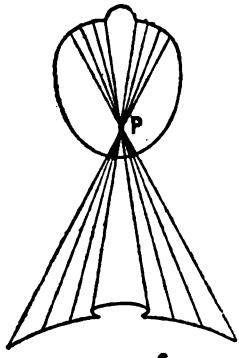

Fig. 5.

renversée de points pris sur la rétine, en dehors et en dedans de la tache jaune, et uniquement d'après l'axe horizontal de celle-ci.

Fig. 6.

On n'a qu'à jeter les yeux sur la figure 6 pour se convaincre immédiatement combien la campimétrie qui se faisait sur un plan était défectueuse, et combien M. Aubert, en préconisant, le premier, des arcs de cercle concaves en avant a fait faire à la périmétrie un pas immense.

Pour faciliter la fixation sur le sommet de l'arc, ne pourrait-on pas remplacer le zéro par un enfoncement de deux, trois et plus de millimètres d'étendue; on pourrait encore remplacer le zéro rien que par un disque de plusieurs millimètres d'étendue également. Au lieu de prendre des arcs de cercle de trente centimètres de rayon de courbure ne serait-il pas préférable d'en choisir de cinq, huit ou dix centimètres de rayon de courbure, parce qu'en adoptant l'un de ces trois chiffres, on est à un endroit où l'image renversée de la tache

jaune et l'image du reste de la rétine sont situées à une distance d'à peu près le double de la distance focale d'une lentille convexe ordinaire, puis à une distance de cinq, huit ou dix centimètres la pupille est moins grande qu'à une distance de trente centimètres; enfin la fixation à cinq, huit ou dix centimètres sur un disque de plusieurs millimètres est plus nette, puisque la distance de cinq, huit ou dix centimètres est beaucoup plus rapprochée de la tache jaune de l'œil en expérience que ne l'est la distance de trente centimètres.

Dr DEEREN.

SUR LA SUTURE DE LA CORNÉE

DANS

L'OPÉRATION DE LA CATARACTE

MÉMOIRE LU A L'ACADÉMIE DE MÉDECINE, DANS LA SÉANCE DU 23 AVRIL 1889, ET COMMUNIQUÉ AU CONGRÈS DE LA SOCIÉTÉ FRANÇAISE D'OPHTALMOLOGIE, DANS LA SÉANCE DU 8 AOUT 1889.

PAR

Le Dr Ferdinand SUAREZ de MENDOZA, d'Angers.

Depuis que, dans l'opération de la cataracte, la méthode de l'immortel Daviel, plus ou moins modifiée, a pris sa revanche sur celle non moins célèbre de Graefe, les hernies, enclavements, pincements, accolements de l'iris d'un côté, et de l'autre, l'atrésie pupillaire, constituent des écueils qu'il n'est pas toujours facile d'éviter, malgré les grands perfectionnements apportés, dans ces dernières années, aux différents procédés opératoires.

Les moyens que nous employons pour nous garantir du premier danger nous exposent assez souvent au second. Ainsi

l'ésérine, en contractant fortement la pupille, a beaucoup diminué le tant pour cent d'enclavements; mais, par contre, sous l'influence de cette contraction, la moindre poussée d'iritis peut amener une soudure de la pupille, et, à sa suite, d'interminables cyclites ou iridochoroïdites dont l'issue est souvent fatale à la vision.

Depuis longtemps, je cherchais le moyen de passer toujours sans accident entre ces deux écueils. Croyant que le desideratum était de pouvoir employer l'ésérine pendant l'opération et l'atropine peu de temps après, je me suis mis à la recherche de quelque procédé qui pût garantir l'opération contre les enclavements iriens, en assurant, par une coaptation complète et stable des bords de la section cornéenne, le prompt et définitif rétablissement de la chambre antérieure.

Seule, la suture de la cornée pouvait m'offrir la garantie désirée. Mais ne sachant comment l'œil humain supporterait cette intervention, j'ai tout d'abord essayé la suture sur la cornée des animaux. Je l'ai pratiquée un grand nombre de fois sur des yeux de lapins, auxquels j'avais enlevé le cristallin. Tous les sujets ont bien guéri, gardant seulement, par suite du séjour des fils dans le parenchyme cornéen, une ligne d'infiltration blanchâtre, variant d'un à trois millimètres, selon que les fils sont restés en place de trois à huit jours.

Convaincu de l'innocuité de cette pratique, — que je croyais d'ailleurs tout à fait personnelle —, je l'ai, pour la première fois, mise à exécution sur une malade atteinte de cataracte sénile compliquée d'ectropion et chez laquelle je redoutais que l'occlusion palpébrale, en retenant la sécrétion mucopurulente de la conjonctive enflammée, ne causât l'infection de la plaie cornéenne. A l'aide de deux points de suture, la coaptation fut si parfaite et persistait si bien, malgré les mouvements des yeux, qu'au troisième jour la guérison était complète. Les fils que, par mesure de précaution, je n'enlevai qu'au cinquième jour, n'occasionnèrent qu'une infiltration insignifiante.

Lorsque, pour prendre date, je communiquai, le 4 novembre 1888, par l'intermédiaire de M. le Dr Parent, les résultats de

mes expériences à la Société d'ophtalmologie de Paris[1], je n'avais pas encore lu le travail de Williams, de Boston. Depuis cette époque, j'ai pu prendre connaissance de l'article original. J'ai vu avec plaisir que les résultats très détaillés, publiés par l'oculiste américain, sont aussi très encourageants, et je suis heureux d'ajouter à mes succès personnels, qui sont à ce jour au nombre de quinze, le poids de ceux obtenus par Williams, succès que la statistique doit aussi inscrire à l'actif de la méthode.

Si l'intéressante communication de Williams, publiée dans le numéro de septembre 1867 du *The Royal London opthalmic Hospital reports*, n'a pas été prise en considération, bien qu'appuyée sur une centaine de cas, c'est probablement parce que son auteur accusait la nécessité de chloroformer le malade et aussi à cause de la difficulté qu'on savait devoir éprouver pour appliquer la suture sur une cornée flasque, dans un œil privé de cristallin et dont la zonule peut éclater à la moindre pression.

Il est certain que, pratiquée par la méthode Williams, la suture de la cornée présentait des difficultés et des dangers considérables, et qu'il fallait être bien convaincu de l'utilité de cette pratique pour en braver les inconvénients. Pour ma part, je n'aurais pas eu cette audace, au cas où j'eusse connu la pratique de Williams. Mais je l'ignorais complètement au début de mes recherches, et ce sont mes premiers échecs sur les yeux de lapins qui m'ont fait rejeter la suture pratiquée, après l'extraction, et adopter la méthode que j'ai l'honneur de vous présenter aujourd'hui.

Dans cette méthode, j'ai soin de placer un point de suture central, que j'appellerai « point de sûreté » avant d'ouvrir la chambre antérieure. De cette façon, on peut aisément supprimer le chloroforme ; car l'application de la suture ne présente plus « une difficulté presque insurmontable » comme

1. Dans la note communiquée, il s'est glissé une erreur de copie, que je me fais un devoir de rectifier. Au lieu de : « La suture de la cornée, dans les larges déchirures de cette membrane *déconseillée* par M. de Wecker dans son *Traité d'ophtalmologie...* », il faut lire : « *déjà conseillée.* »

l'a dit un habile oculiste, M. Abadie [1], mais elle devient au contraire, d'une exécution très facile.

De plus, ainsi qu'il résulte de mes expériences sur les lapins et de quinze opérations que j'ai eu l'occasion de pratiquer dernièrement chez l'homme, la tolérance de la cornée pour les fils est extrême, et on peut laisser ceux-ci en place de cinq à dix jours sans le moindre inconvénient.

Cette tolérance établie, je décrirai d'abord mon procédé opératoire, je ferai ensuite la relation sommaire de mes expériences et de mes huit premières opérations, et, finalement, je résumerai les avantages de la suture.

MANUEL OPÉRATOIRE. INSTRUMENTS.

En outre des instruments habituels, j'emploie encore les suivants :

1° Un écarteur à bandelettes, que j'ai fait construire pour éloigner les cils du champ opératoire (fig. 1).

2° Un couteau de de Graefe, très mince, n'ayant que deux tiers de millimètre de largeur. On le remplacerait avec avantage par un couteau à arrêt dorsal, limitant la pénétration de la lame à deux tiers de millimètre, ou bien par un instrument à ressort, comme le scarificateur, qui, automatiquement ferait une petite entaille de la longueur et de la profondeur voulues.

3° Une pince à verrou à l'extrémité de laquelle je fixe par ses deux bouts, en le recourbant à peu près en forme d'anneau, un faible fil d'argent, long d'environ cinq centimètres, et qu'on renouvelle à chaque opération (fig. 2).

4° Une aiguille courbe très fine, longue de quinze millimètres, à bords bien coupants.

5° Du cordonnet de soie très fin.

Tous les instruments sont trempés d'abord dans un vase d'eau boriquée bouillante, puis dans la solution de bi-iodure de mercure.

1. *Recueil d'Ophtalmologie*, 1888, p. 530 : Compte rendu de la séance du 3 juillet 1888 de la Société d'ophtalmologie de Paris.

L'écarteur à bandelettes est un blépharostat ordinaire présentant, dans ses branches conjonctivales, deux petites fentes, dans lesquelles on peut glisser deux rubans de soie, de quinze à vingt centimètres de long. Ces rubans, préalablement trempés dans la solution antiseptique, sont destinés, une fois l'écarteur en place, à être retournés, l'un sur le

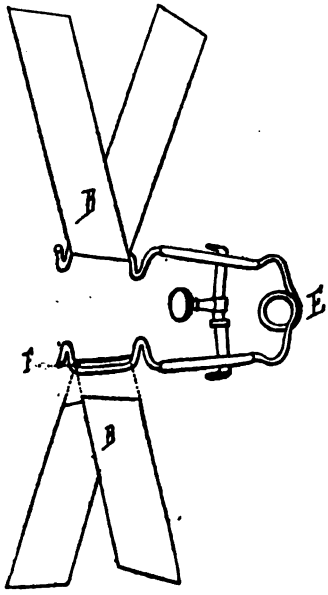

Fig. 1.

Fig. 2.

front, l'autre sur la joue, où ils restent accolés, grâce à l'eau qui les imbibe. De cette façon, le champ opératoire est débarrasé des cils qui, difficiles à rendre tout à fait antiseptiques, pourraient infecter les fils si, par mégarde, dans le courant de l'opération, ceux-ci venaient à en subir le contact.

Après avoir bien lavé la figure du malade, désinfecté les voies lacrymales et les culs-de-sac conjonctivaux, j'instille la cocaïne, et quelques minutes après, je place l'écarteur à bandelettes, en ayant soin d'imbiber celles-ci, dans le voisinage des branches conjonctivales, avec quelques gouttes de cocaïne.

Cette pratique a l'avantage de rendre tout à fait insensible la présence de l'instrument dans les culs-de-sac conjonctivaux, et de prévenir les contractions des paupières, que son contact provoque fréquemment chez les gens nerveux.

L'écarteur placé, je renverse en haut et en bas les bandelettes antiseptiques, et je les fixe, par un léger frottement, sur la peau du front et de la joue.

Alors, avec le couteau à arrêt, je fais sur la cornée, à l'extrémité supérieure de son diamètre vertical, une incision superficielle, longue de cinq à six millimètres, et d'une profondeur égale aux deux tiers de l'épaisseur de la membrane. On peut aussi faire cette section avec un couteau mince de de Graefe, large de deux tiers de millimètre, en tenant le tranchant tourné en haut, poussant la pointe dans l'épaisseur de la cornée, parallèlement à la membrane de Descemet, et en se guidant, pour la profondeur de l'incision, sur la largeur de la lame; mais il faut, pour cela, être assez sûr de sa main pour ne pas ouvrir, dans ce premier temps, la chambre antérieure, ce qui obligerait à remettre l'opération au lendemain.

L'incision faite, j'introduis et maintiens de la main gauche, avec la pince à verrou, l'anneau de fil d'argent au fond de la plaie pratiquée; puis de la main droite, je place le fil de suture, en ayant soin : 1° de pénétrer dans la cornée à environ un millimètre du bord de la plaie, — 2° de passer, avec l'aiguille et le fil, en dedans de l'anneau d'argent, et, par conséquent, au-dessus de sa partie inférieure, — 3° de sortir, de l'autre côté de l'incision, à un millimètre de celle-ci.

Attirant ensuite la pince, dont l'ajutage annulaire emprisonne le fil de soie, je tire légèrement sur ce dernier qui, alors, forme une anse que j'agrandis suffisamment pour n'en être pas gêné dans la suite de l'opération; puis d'un coup de ciseau, j'ouvre l'anneau et dégage ainsi le fil, dont j'étale l'anse et les bouts sur les bandelettes antiseptiques et sur la partie libre de l'écarteur (fig. 3).

La suture peut se faire aussi avec un fil porteur de deux aiguilles; alors chacune est passée de l'intérieur de l'incision

vers la surface de la cornée. Mais, en faisant ainsi, on peut craindre qu'en réunissant les lambeaux, leur position relative ne soit pas tout à fait la même qu'avant la section, ce qui pourrait augmenter l'astigmatisme post-opératoire et, peut-être, le rendre irrégulier.

Une fois la suture placée, le reste de l'opération est conduit comme d'habitude. On fait la ponction et la contre-ponc-

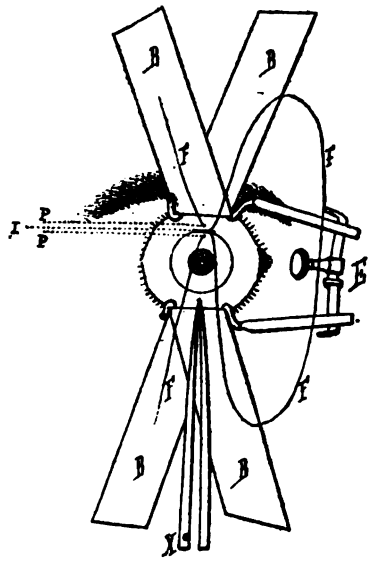

Fig. 3.

tion à deux millimètres environ au-dessus du diamètre horizontal de la cornée, pour en détacher le tiers supérieur. En finissant ce temps opératoire, il faut avoir soin d'achever la section de telle sorte qu'elle se continue exactement avec l'incision superficielle pratiquée pour la suture, et de faire tirer légèrement, par l'aide, les fils de soie, afin qu'ils ne se trouvent pas devant le tranchant du couteau au moment où la lame émarge de la chambre antérieure, entre les lèvres de l'incision préparatoire. Cette manœuvre qui, à la lecture, pourrait paraître compliquée, est d'une exécution très facile.

La section achevée, on procède à la kystitomie et à l'extraction du cristallin, qu'on facilite, si besoin est, en exer cant une faible traction sur le fil du lambeau inférieur.

Sans enlever l'écarteur, on fait le nettoyage du sac cristallinien en exécutant de doux frottements avec la curette, et en soulevant le lambeau pour faire sortir les couches corticales. La toilette finie, l'iris est facilement réduit, grâce à l'action de l'ésérine, que j'instille immédiatement après la sortie de la lentille.

Si les bords de la plaie ont de la tendance à rester entrebâillés, et si l'iris présente de la résistance à se laisser réduire, il suffit de desserrer l'écarteur pour voir cesser cet état de choses.

Il ne seste plus qu'à fermer la plaie, après avoir bien lavé le champ opératoire,

J'achève le point de sûreté par un double nœud, puis je fais, de chaque côté, un nouveau point de suture. Ces points, une fois la suture centrale fermée, sont faciles à faire, pourvu qu'on dispose d'aiguilles bien aiguisées. On peut aussi pour faciliter le placement de ces deux points latéraux, préparer, à l'aide de l'aiguille, avant d'inciser la cornée, deux trajets qu'on reconnaîtra plus tard facilement, et par lesquels on passera les fils avec une aiguille dont on aura émoussé la pointe.

Chez mes deux premiers opérés, j'ai fait deux et trois points de suture; depuis, je me suis contenté de faire un seul point central, et le résultat a été tout à fait satisfaisant.

L'avenir nous apprendra si un seul point suffit dans tous les cas pour nous garantir contre l'enclavement, ou s'il faut pratiquer deux ou trois points.

Pour enlever le point de suture, du cinquième au dixième jour, il suffit, après avoir cocaïnisé l'œil, de passer un couteau de de Graefe sous le fil, ras la cornée, et, la section faite, de saisir le nœud avec une pince. Bien qu'on soit presque sûr de ne pas infecter le trajet si l'on a soin de couper le fil au ras de la cornée, il est bon, avant de le retirer, de faire couler dessus quelques gouttes de la solution antiseptique.

Pour éviter des redites, il sera entendu que le procédé que je viens de décrire est celui que j'ai employé, tant dans mes expériences sur les lapins et dans une opération que j'ai eu l'occasion de faire dernièrement sur le chien, que dans les quinze opérations que j'ai pratiquées sur l'homme, essais et opérations dont je vais, en partie, donner le résumé.

EXPÉRIENCES.

Laissant de côté mes premiers essais, pendant lesquels je cherchais quel était le meilleur moyen à adopter, je décrirai mes quatre dernières expériences, qui ont précédé ma première opération sur l'homme, et j'y joindrai mon opération sur le chien.

1er Cas.

3 *juin* 1888. — Lapin. Cataracte volumineuse à gauche, déterminée par une discision faite il y a deux mois.

Opération. — Incision préparatoire très peu profonde, à cause du peu d'épaisseur de la cornée du lapin. Placement du fil. Détachement du tiers supérieur de la cornée. Extraction du cristallin. Iris irréductible. Iridectomie. Fermeture de la plaie à l'aide d'un point de suture au sommet du lambeau, et de deux nouveaux points placés de chaque côté du premier.

Séjour à l'air libre dans la basse-cour. Enlèvement des fils au quatrième jour. Guérison avec infiltration légère.

2e Cas.

10 *juin* 1888. — Lapin. Cristallin non cataracté. Incision préparatoire. Placement du fil. Extraction de la lentille. Perte considérable d'humeur vitrée. Fermeture de la plaie par un seul point de suture central. Œil très affaissé. Pas de pansement. Séjour dans la basse-cour.

11 *juin.* — L'œil a repris sa forme normale.

12 *juin.* — Légère sécrétion, qui maintient les paupières.

13 *juin.* — Œil ouvert.

14 *juin.* — Les bords de la plaie sont le siège d'une infiltration blanchâtre, large de deux millimètres.

15 *juin.* — Même état.

16 *juin.* — Même état.

Ablation des fils. Guérison.

3e Cas.

20 *juillet* 1888. — Lapin. Cristallin non cataracté. Incision. Placement du fil. Extraction de la lentille sans perte d'humeur vitrée. Iris non réductible, faisant entre-bâiller les bords de la plaie. Iridectomie. Suture. Pas de pansement.

Séjour à l'air libre. Au dixième jour, enlèvement des fils. Guérison avec ligne d'infiltration de trois millimètres.

4e Cas.

27 *juillet* 1888. — Lapin. Cristallin non cataracté. Incision. Placement du fil. Extraction de la lentille. Perte du corps vitré. Réduction complète de l'iris. Fermeture de la plaie. Séjour à l'air libre.

29 *juillet*. — Œil ouvert. Pas de sécrétion.

4 *août*. — Au huitième jour, enlèvement du fil. Guérison avec ligne d'infiltration large de deux millimètres.

5e Cas.

28 *octobre* 1888. — Grosse chienne appartenant à M. L., d'Angers. Cataracte complète à droite. Chloroforme. Période d'excitation terrible, pendant laquelle la bête aboie, bave et cherche à mordre. Résolution. Incision préparatoire, Placement du fil : un point. Détachement du tiers supérieur de la cornée. Extraction du cristallin avec la curette. Perte insignifiante d'humeur vitrée.

29 *octobre*. — Œil fermé, chassieux.

30 *octobre*. — Même état de l'œil. On a beaucoup de peine à en entr'ouvrir les paupières. Le globe a l'air normal, la plaie est bien coaptée, la chambre antérieure limpide, la pupille ronde et petite. Atropine.

31 *octobre*. — Œil ouvert. Craint la lumière concentrée.

9 *novembre*. Depuis dix jours, par suite d'un malentendu, l'animal ne m'a pas été amené. L'œil est en bon état. Le fil est encore en place; sa présence a provoqué une infiltration de quatre millimètres. Ablation du fil. Guérison.

Deux mois après l'opération, la ligne d'infiltration n'est que de trois millimètres.

OBSERVATIONS.

J'ai pratiqué quinze fois sur l'homme la suture de la cornée toujours avec un plein succès. Mais, pour ne pas allonger

démesurement ce travail, je ne relaterai ici que mes huit premières opérations.

1er Cas.

Mme C. L., 65 ans, mariée, rhumatisante, atteinte de cataracte et d'ectropion doubles.

27 *octobre* 1888. — Opération de l'œil droit. Incision préparatoire. Placement de deux points de suture. Extraction facile du cristallin. Réduction de l'iris. Fermeture de la suture. Pas de bandeau : il est remplacé par une compresse antiseptique fréquemment renouvelée, pour empêcher le séjour, dans l'œil, de la sécrétion produite par la conjonctive. La malade passe la journée assise dans un fauteuil.

28 *octobre*. — Chambre antérieure rétablie et limpide. Cornée claire. Pupille très nette.

1er *novembre*. — Même état.

2 *novembre*. — Au cinquième jour, enlèvement des fils.

8 *novembre*. — Guérison sans infiltration au bord de la plaie.

Un mois après, la vision est excellente : avec $90^{\circ} + 2 + 10^{1}$, Vision $= 1$.

2e Cas.

Mme C. L., même malade que l'observation qui précède.

10 *novembre* 1888. — Opération de l'œil gauche. Incision. Suture. Extraction et nettoyage très faciles. Quatre heures après, chambre antérieure refaite. Pupille louche; douleur, rougeur légère périkératique. Atropine toutes les deux heures; compresse antiseptique.

11 *novembre*. — Pupille remplie d'un léger exsudat. Chambre antérieure sensiblement trouble. Atropine; salicylate de soude; frictions mercurielles.

12 *novembre*. — Chambre antérieure limpide; pupille retenue par l'exsudat dans presque toute sa circonférence. Atropine toutes les quatre heures.

13 *novembre*. — Pupille libre dans sa moitié supérieure.

14 *novembre* — Pupille libre, sauf une petite synéchie à la partie inférieure

15 *novembre*. — Même état.

16 *novembre*. — Au sixième jour, ablation des fils. L'exsudat du champ pupillaire se résorbe chaque jour. Atropine matin et soir.

26 *novembre*. — Guérison. La présence des fils n'a pas laissé la moindre trace d'infiltration.

Un mois après, la vision est très satisfaisante : avec + 3, axe horizontal, + 10, V = 2/3. Avec + 15, l'opérée lit couramment des deux yeux.

3e Cas.

20 *novembre* 1888. — M. F., 25 ans, célibataire, cultivateur. Cataracte traumatique. Iridectomie il y a deux mois. Incision. Suture. Extraction du cristallin. Pansement monoculaire après vingt-quatre heures.

25 *novembre*. — Ablation de la suture, au sixième jour.

30 *novembre*. — Guérison sans infiltration.

4e Cas.

2 *décembre* 1888. — Mme B., 73 ans, mariée. Cataracte à droite. Opération facile. Un point de suture.

3 *décembre*. — Chambre claire; pupille limpide.

7 *décembre*. — Ablation du fil.

10 *décembre*. — Guérison.

28 *décembre*. — Avec verre approprié, vision très satisfaisante : N = 2/3.

5e Cas.

M. F., 65 ans, veuf. Tempérament faible, teint ictérique; antécédents personnels douteux; catarrhe bronchique. Cataracte volumineuse; synéchie à la partie inférieure du diamètre vertical de la pupille.

3 *décembre* 1888. — Opération. Un point de suture. Extraction difficile. Pansement ordinaire,

4 *décembre*. — Chambre antérieure claire; pupille, quoique dilatée, légèrement adhérente en bas; bonne vision. Atropine.

5 *décembre*. — Pas de réaction. Synéchie inférieure large. Bonne vision,

6 *décembre*. — Le malade a souffert. Chambre antérieure légèrement trouble; exsudat pupillaire; hypopion d'un millimètre. Frictions mercurielles; atropine toutes les deux heures.

9 *décembre*. — Mieux sensible. Atropine matin et soir; injections de pilocarpine.

11 *décembre*. — L'hypopion a presque disparu.

16 *décembre*. — Plus d'inflammation. Pupille punctiforme, occupée, dans ses deux tiers inférieurs, par de

l'exsudat; tiers supérieur mobile. Le malade part pour la campagne. Il doit revenir tous les quinze jours.

12 *février* 1889. — Iridectomie avec ciseaux de de Wecker.

18 *février*. — Guérison. Vision satisfaisante : V = 1/2.

6e Cas.

M. F., cultivateur, 49 ans. Entré à la maison des Sœurs de l'Espérance le 11 *février* 1889. Cataracte à droite.

12 *février*. — Opération. Suture. Extraction facile du cristallin. Après l'extraction, les lèvres de la plaie restent béantes, et l'iris a de la tendance à faire hernie. Il suffit de desserrer l'écarteur et de le soulever légèrement, pour que la réduction se fasse et que la pupille devienne régulière. La suture est fermée.

13 *février*. Aucune réaction; pupille très nette; chambre antérieure tout à fait limpide. Une goutte d'atropine; bandeau monoculaire. Permission de se lever.

19 *février*. — Ablation du fil.

21 *février*. — Guérison. Pas d'infiltration. Vision très satisfaisante : avec 90 + 4 + 10, V = 2/3.

7e Cas.

Mme C., 58 ans, mariée. Entrée chez les Sœurs de l'Espérance le 16 février 1889. Cataracte à droite.

17 *février*. — Opération normale. Un point de suture.

18 *février*. — Chambre antérieure limpide; pupille nette. Atropine. Permission de se lever.

19 *février*. — Pansement monoculaire.

20 *février*. — Bandeau flottant.

23 *février*. — Enlèvement du fil de suture. Pas d'infiltration.

27 *février*. — Guérison. Vision parfaite : V = 1.

8e Cas.

M. A., 25 ans, cultivateur. Entré chez les Sœurs de L'Espérance le 12 mars 1889. Cataracte traumatique due à une piqûre d'épine. Iridectomie il y a deux mois.

13 *mars*. — Opération. Incision préparatoire. Placement du fil de suture. Détachement du tiers supérieur de la cornée. Extraction facile, quoique longue. Après l'extraction, voulant enlever un fragment de capsule, dont la nuance blanc

jaunâtre me faisait croire à un reste du corps vulnérant, la cristalloïde postérieure se brise, et l'humeur vitrée fait irruption entre les lèvres de la plaie. Resserrement immédiat du fil et rapprochement des bords des lambeaux, à environ un millimètre l'un de l'autre. Excision de la partie herniée avec les ciseaux de de Wecker. Affrontement facile des bords de la plaie. Serrement définitif du point de suture, qui maintient la coaptation parfaite. Lavage du champ opératoire. Esérine. Pansement.

14 *mars.* — Chambre antérieure limpide. Pansement monoculaire.

15 *mars.* — Aucune réaction.

16 *mars.* — Même état.

17 *mars.* — Même état.

18 *mars.* — Bandeau flottant.

24 *mars.* — Ablation du fil, au douzième jour. Guérison.

26 *mars.* — Avec 10, la vision est très satisfaisante : V = 2/3.

AVANTAGES DE LA MÉTHODE

1° Elle prévient d'une manière certaine les enclavements et hernies de l'iris, si redoutables après l'opération de la cataracte.

2° Elle supprime l'irritation que provoque l'occlusion palpébrale prolongée, et, en permettant le libre mouvement des paupières, facilite l'écoulement des sécrétions, et maintient l'œil dans un état d'asepsie plus complet.

3° Elle rend parfaite la coaptation des bords de la plaie cornéenne.

4° La toilette de celle-ci est rendue plus facile; car, en soulevant légèrement le lambeau inférieur, à l'aide du fil de suture, on peut débarrasser les surfaces de section des moindres impuretés, en y projetant, avec un compte-gouttes, un filet d'eau antiseptique. Par suite, la vraie réunion par première intention, qui est si rare, ainsi que M. Poncet l'a constaté[1], s'obtiendra sans doute plus facilement.

5° Lorsque le lavage de la chambre antérieure est indiqué,

1. *Bulletins et Mémoires de la Société française d'ophtalmologie*, 1883, p. 72.

il est également rendu plus facile et moins dangereux, par la possibilité d'entrebâiller largement la plaie, en tirant sur le fil du lambeau inférieur.

6° Elle permet de laisser l'œil sans pansement occlusif immédiatement après l'intervention, lorsque l'inflammation de la paupière ou du sac lacrymal nécessite un nettoyage fréquemment répété, pour prévenir l'infection de la plaie cornéenne, comme dans nos deux premières opérations.

7° Le prompt rétablissement de la chambre antérieure rend possible l'usage de l'atropine dès le soir de l'opération, et même deux ou trois heures seulement après celle-ci, sans qu'il y ait à craindre de provoquer une hernie de l'iris; ce qui diminue de beaucoup les chances d'iritis grave et d'occlusion pupillaire. Dans ma deuxième observation, si, au lieu de commencer l'usage réitéré de l'atropine quatre heures après l'opération, on avait attendu vingt-quatre heures, comme d'habitude, il est presque certain que la soudure pupillaire n'aurait pu être évitée.

8° Elle permet au malade de rester debout dès le premier jour, ou au moins dès le lendemain de l'opération, si, par prudence, on trouve préférable de le laisser reposer pendant les premières heures qui suivent l'intervention.

9° Le globe oculaire étant rendu presque à l'état normal, le malade peut prendre le bandeau flottant dès le lendemain de l'extraction.

10° Elle nous met à l'abri des réouvertures de la plaie, qui surviennent quelquefois au deuxième ou au troisième jour, à la suite de mouvements brusques des yeux.

11° Par la gêne légère que le fil occasionne, la suture devient un correctif précieux de la cocaïne, en rappelant aux opérés qu'il y a une large plaie dans l'œil, et qu'ils doivent rester relativement tranquilles. Depuis la précieuse découverte de Koller, ainsi que je l'ai observé maintes fois, les malades, ne souffrant plus pendant l'opération, et, par suite, ne se rendant plus compte de son importance, sont moins dociles qu'avant et plus portés à faire des mouvements et à chercher à voir à l'insu des gardes. Ainsi, dernièrement, une

Sœur de l'Espérance, que j'ai opérée avant l'emploi de la suture, se croyant guérie au troisième jour, «puisqu'elle ne sentait pas son œil», suivant son expression, s'occupa alors de mettre de l'ordre dans sa chambre, et ouvrit la plaie par un mouvement involontaire des yeux. L'accident n'eut heureusement pas de suites, et la malade guérit après quatre jours de pansement occlusif.

12° Lorsque, par extraordinaire, la cristalloïde postérieure vient à se briser pendant l'extraction, la méthode permet de limiter la perte d'humeur vitrée, en resserrant aussitôt le point de sûreté. Après quoi, au lieu d'abandonner l'œil, comme on fait d'habitude, laissant ainsi une large porte ouverte à l'infection, on peut continuer régulièrement l'opération en coupant d'abord, d'un coup de ciseaux, la hernie du corps vitré, puis en coaptant parfaitement les bords de l'incision cornéenne, à l'aide de la suture, et en fermant celle-ci tout à fait.

13° Enfin, le chirurgien peut examiner l'œil à n'importe quel moment, sans craindre d'occasionner la réouverture de la plaie ; il peut ainsi voir à son éclosion la moindre inflammation irienne, et constituer tout de suite le traitement nécessaire.

Si, aux résultats que nous avons rapportés au cours de cette étude, nous ajoutons les succès obtenus par Williams, à une époque où l'antisepsie oculaire et l'anesthésie par la cocaïne n'étaient pas encore nées, nous pourrons, tout au moins, conclure de cet ensemble de faits : que la suture de la cornée, dans l'opération de la cataracte, vu les grands avantages qu'elle présente, mérite d'être prise en sérieuse considération, pour être essayée sur une large échelle, afin qu'on puisse, un jour, la juger définitivement.

F. SUAREZ DE MENDOZA.

SOCIÉTÉ FRANÇAISE D'OPHTALMOLOGIE

Septième session tenue à Paris du 8 au 13 août 1889[1]

M. Panas, président de la Société, ouvre la séance dans la grande salle du palais des Sociétés savantes, au milieu d'une grande affluence de confrères nationaux et étrangers. Avant de désigner le président la séance, il rappelle les pertes faites durant cette année même, par la Société, dans les personnes de Donders, Fieuzal et Cras (de Brest). Il appelle ensuite au fauteuil M. Reich (de Tiflis).

Séance du 8 août.

Présidence de M. Reich.

M. Nuel (de Liège). **Etude expérimentale sur les injections intra-oculaires.** J'ai voulu étudier expérimentalement les effets des injections intraoculaires sur les éléments qui tapissent la chambre antérieure, et pour cela faire, après avoir pratiqué ces injections, j'ai fixé les éléments anatomiques de la région par une injection osmiée. J'ai obtenu les résultats suivants :

A l'état normal l'épithélium qui double la membrane de Descemet est continu et les cellules s'envoient l'une à l'autre des prolongements en forme de bâtonnets qui réunissent les noyaux les uns aux autres.

Cet état normal est rapidement dérangé par les injections.

Les injections d'eau simple amènent une désagrégation des cellules en un quart ou une demi-minute; l'endothélium tout entier se détache, tombe dans la chambre antérieure et se résorbe.

Les injections de solution hydrargyriques amènent le même résultat en dix secondes.

Les solutions boriquées sont relativement inoffensives; la solution salée physiologique n'agit pas.

Je crois donc pouvoir conclure de mes recherches que les injections intraoculaires ne doivent avoir qu'un but mécanique, et que le liquide auquel il convient de donner la préférence, est la solution physiologique de chlorure de sodium.

M. Panas (de Paris). — Il y a déjà longtemps que la clinique m'avait enseigné que la solution boriquée était préférable aux solutions hydrargyriques; j'ajoute qu'elle offre un pouvoir antiseptique égal.

1. *Semaine médicale.*

M. Gayet (de Lyon). — Je ne crois pas que les expériences de M. Nuel doivent nous détourner de la pratique des injections intraoculaires et il est indifférent que l'épithélium se desquame s'il doit se régénérer promptement. A l'égard de l'action de ces lavages, comme j'accorde à l'asepsie une influence prépondérante, je me contente de l'eau bouillie; il est intéressant de savoir que l'eau salée est préférable.

M. Chibret (de Clermond-Ferrand). — Si on n'infecte pas la chambre antérieure, il est inutile de la désinfecter. Je crois beaucoup que cette infection provient en majeure partie de l'action mécanique des voiles palpébraux en mouvement; aussi pour antiseptiser la plaie par le même mécanisme qui a amené son infection, je verse du liquide antiseptique sur le globe et, par des frictions combinées, je fais pénétrer celui-ci dans la chambre antérieure. C'est ainsi que le champ opératoire est protégé de lui-même contre les germes infectieux

M. Vacher (d'Orléans). — Le succès des lavages intraoculaires dépend uniquement des précautions prises pour les exécuter, et ces précautions sont multiples. Entre toutes recommandations, je ferai celle de se servir d'un appareil à pression graduée, et encore plus expressément de se servir d'un liquide chaud.

M. Wicherkiewicz (de Posen). — D'accord avec M. Gayet, je pense que c'est uniquement l'asepsie qui doit être recherchée.

Depuis longtemps que je pratique ces lavages, j'emploie seulement l'eau bouillie.

M. Abadie (de Paris). — La bactériologie, tous les jours en progrès, vient d'introduire une notion des plus importantes dans la pathogénie des maladies infectieuses, je veux parler de la virulence. Un microbe pathogène, le staphylococcus aureus, par exemple, peut, suivant certaines conditions déterminées, avoir une virulence excessive ou nulle, et entre ces deux extrêmes, posséder toutes les intensités intermédiaires. Le fait est absolument démontré aujourd'hui par les travaux de Chauveau et de Vidal. Il en résulte qu'il est du plus haut intérêt, si l'on ne peut pas débarrasser une plaie de tous les microbes pathogènes qu'elle peut renfermer, de les rendre aussi inoffensifs que possible. Or, les solutions antiseptiques, si elles n'enlèvent pas complètement la virulence, l'atténuent toujours dans une certaine mesure. C'est pour cela que l'antisepsie sera toujours supérieure à l'asepsie. Avec un liquide antiseptique, les chances d'enlever mécaniquement les microbes, sont aussi grandes qu'avec un liquide indifférent, mais nous avons en plus l'avantage d'atténuer la virulence des microbes qui auraient pu échapper au nettoyage. Quant au lavage de la chambre antérieure, je n'en suis guère partisan, par les raisons suivantes : il

n'est pas démontré pour moi que l'infection se produit dans la chambre antérieure, je crois plutôt qu'elle a lieu par la plaie, et la preuve c'est que s'il survient une complication inflammatoire, le meilleur moyen de l'enrayer c'est de cautériser au galvano-cautère les lèvres de la plaie sans se préoccuper de ce qui se passe dans la chambre antérieure. D'autre part, si vous faites le lavage de la chambre antérieure avec un liquide antiseptique un peu irritant, vous vous exposez à des altérations indélébiles de la membrane de Descemet.

M. Boé (d'Agen). — On sait qu'il faut deux heures aux solutions de sublimé pour détruire les microbes conjonctivaux, aussi ne faut-il pas compter sur la toilette des culs-de-sac avant l'opération. Mais en admettant même qu'une asepsie complète de la conjonctive fut possible, n'y aurait-il pas toujours les voies lacrymales, source principale de toute infection? Puis encore, même si ces voies lacrymales étaient purifiées au moment de l'opération, n'auraient-elles pas le pouvoir d'infecter l'œil opéré, sous le pansement.

En fait, il faut savoir que l'œil ne pourra jamais être tenu aseptique comme toute autre région du corps; on doit en prendre son parti, et tous les efforts doivent tendre à précipiter la cicatrisation de la plaie afin de soustraire celle-ci aux causes certaines d'infection.

M. Chevallereau (de Paris). — Je suis partisan des injections intraoculaires, mais d'eau bouillie seulement. Même pour la toilette conjonctivale, j'ai proscrit le sublimé à 1/2,000 qui donne encore, avec cette pratique restreinte, des troubles cornéens.

M. Motais (d'Angers). — Il ressort de la discussion même qui vient d'avoir lieu, que les partisans des lavages intraoculaires sont loin d'être d'accord. Les uns, avec M. Panas, recherchent exclusivement l'antisepsie. D'autres, avec MM. Chevallereau et Wicherkiewicz, ne veulent que l'expulsion des masses corticales. Où est le vrai?

M. Panas lui-même affirme qu'il n'y a pas à chercher, dans le lavage intraoculaire, l'expulsion des masses corticales; que cette expulsion doit être obtenue par des manœuvres bien combinées.

D'autre part, les antisepsistes eux-mêmes sont obligés de renoncer à l'antisepsie proprement dite, à cause des troubles de la cornée, et à revenir à l'antisepsie pure, comme M. Gayet.

Il n'y a donc là rien de bien établi, d'après l'aveu des partisans eux-mêmes du lavage intra-oculaire.

Quant aux séries heureuses, nous savons tous qu'il ne faut pas trop s'empresser d'en tirer des conclusions.

Pour ceux qui hésitent encore — et nous sommes nombreux —

nous sommes très heureux, sans doute, que des expériences se continuent dans ce sens; mais nous attendrons, avant d'accepter une complication nouvelle dans l'opération de la cataracte, que ses avantages soient bien définis et bien démontrés.

M. Granclément (de Lyon). — Je m'efforce de réaliser une antisepsie complète de la cavité conjonctivale en lavant l'œil, pendant quelques jours d'avance, au sublimé; j'ai ainsi obtenu de beaux succès dans des cas où les conjonctives étaient enflammées.

M. Brunschwig (du Havre). — Ce qui ne laisse pas de doute, ce sont les résultats de la statistique : avant les lavages, 4 p. 100 de suppuration; avec les lavages, 1 p. 100 seulement. On ne peut se refuser à l'évidence.

M. Nuel. — Je crois que cette raison n'est pas péremptoire. Les opérateurs qui ne font pas ces lavages pourraient fournir d'aussi belles statistiques que celles de ceux qui emploient ce complément opératoire. Les succès actuels, dans la cataracte, proviennent surtout des perfectionnements très grands apportés dans la technique opératoire et le mode de pansement.

M. de Wecker (de Paris). **Remaniement du procédé classique de l'extraction simple.** — Chez les très jeunes enfants, il est souvent difficile de porter, avant l'opération, un diagnostic précis touchant la qualité de la cataracte et principalement sur l'état de la capsule. Il fallait trouver un procédé opératoire susceptible d'être transformé selon les besoins de la cause, au courant même de l'opération.

Le procédé que j'emploie est le suivant : avec un couteau lancéolaire coudé, je pénètre au milieu du rayon supérieur de la cornée. L'action de la pince kystitome me renseigne de suite sur l'état de la capsule et du cristallin, et si celle-ci est trop dure pour être dilacérée et enlevée simplement, j'élargis aussitôt la plaie cornéenne, je pratique l'iridectomie et l'extraction complète.

Je pense rallier beaucoup de confrères à mon opinion en disant que la discision pour les cataractes congénitales, est une opération qui doit disparaître; il faut y substituer des procédés comme le précédent.

M. Panas. — Je partage entièrement cette dernière opinion de M. de Wecker et il y a longtemps que j'enseigne que la discision doit être abandonnée pour l'opération simple de Travers. Il y a longtemps aussi que j'ai passé par cette aventure qui consiste à rencontrer un noyau dur au milieu de la discision d'une cataracte zonulaire. J'en conclus donc aussi que la discision doit être abandonnée; du reste, c'est une opération qui, par elle-même, n'est pas exempte de dangers.

M. Landolt (de Paris). — Je ne suis pas de cet avis, et si l'on rencontre des cataractes dures, et aussi des molles, on en trouve aussi qui ne sont ni dures ni molles et pour lesquelles la discision est parfaitement indiquée. Dans ces cas-là, en effet, il existe ordinairement des masses corticales périphériques transparentes que l'extraction ne fait pas sortir, et qui réapparaissent ensuite. Enfin, je crois qu'une plaie cornéenne agrandie, ne sera jamais qu'une plaie incorrecte et défectueuse à plus d'un titre.

M. Terson (de Toulouse). — Dans les cataractes infantiles, il y a en effet plus d'une difficulté, et l'une des plus réelles est de se garer des enclavements iriens ultérieurs dus aux cris et à l'indocilité des petits malades. J'ai vu l'enclavement irien survenir après une simple iridectomie.

En conséquence, je crois que l'extraction simple doit être proscrite chez l'enfant; il faut le protéger par une iridectomie, et par une iridectomie plus large que celle qu'on ferait chez un adulte.

M. Wicherkiewicz. — En examinant l'œil avec la loupe binoculaire on peut se mettre à l'abri d'une surprise au moment de l'opération et le diagnostic est facile.

M. de Wecker. — Je défie absolument en certains cas de pouvoir se prononcer sur la nature d'une cataracte chez l'enfant, et surtout sur l'état de sa capsule.

Je n'ai pas voulu non plus parler de cataractes zonulaires dans ma communication, et ce sujet est tout autre. On sait que la conduite à tenir dans les cas de cataracte zonulaire est si difficile et si peu établie, que Horner en était arrivé à préconiser en pareil cas une opération telle que l'extraction dans la capsule.

M. Boucheron (de Paris). **De la simplification instrumentale dans l'opération de la cataracte.** — Nous sommes, en ce moment, dans la voie de la restriction instrumentale; elle nous paraît la meilleure, et je voudrais vous proposer de la poursuivre encore un peu plus loin.

Nous avons presque tous abandonné l'iridectomie, qui nécessitait deux instruments et un aide; M. Galezowski et Gayet, etc., nous ont proposé la suppression du kystitome, instrument assez délicat à antisepsier.

Voulez-vous me permettre de vous proposer aussi la suppression de la curette expultrice, des spatules, stylet ou autres objets usités au même usage? Nous remplacerons ces instruments par le dos du couteau de de Graefe, qui en remplit parfaitement les fonctions dans la plupart des cas.

Ces suppressions acceptées, l'opération de la cataracte est pratiquée sans iridectomie, sans kystitome, ni curettes spéciales; mais

seulement avec le couteau de de Graefe servant à l'incision, à la kystitomie, et, par son dos, à l'expulsion du cristallin. Ainsi faite, l'opération acquiert un degré de plus en élégance, sécurité et rapidité.

Instruments pour l'opération de la cataracte. — M. Wicherkiewicz présente un appareil laveur de la chambre antérieure (Ondine) qui n'est qu'une modification de l'instrument présenté déjà ici même, il y a quatre années. Il présente également une pince kystitome à crochets inférieurs.

M. de Wecker. — Puisqu'on présente une pince kystitome, je revendiquerai pour cette sorte de kystitomie la priorité, car dès 1871, je l'ai pratiquée et ne cesse de la louer.

M. Galezowski. — Je ne crois pas que l'arrachement capsulaire puisse se faire dans tous les cas. Il y a des difficultés de plusieurs sortes, entre autres celles qui dépendent de l'état de la capsule. Quand cette opération est difficile elle expose alors à des accidents redoutables.

M. E. Martin (de Marseille). — Quant à moi, je crois que l'idéal de l'opération pour la cataracte consiste dans la réunion de l'iridectomie bien faite et de l'arrachement capsulaire.

M. Gorecki (de Paris). — On ne voit pas la capsule avant la sortie du cristallin; on ne la voit qu'après.

Suture de la cornée dans l'opération de la cataracte. — M. Suarez de Mendoza (d'Angers) lit un travail sur ce sujet (Voir p. 523).

M. Gayet. — Cette pratique de la suture de la cornée est plus aisée qu'on ne pourrait le croire et j'estime qu'elle est appelée à donner d'heureux résultats.

Naturellement, je suis loin de vouloir dire qu'il faille l'appliquer à tous les cas d'extraction de cataracte; loin de là. Il est cependant des circonstances où elle rendra de bons services et surtout dans les cas où il se produit une tension oculaire après l'extraction du cristallin, ou encore dans ceux où la réduction de l'iris se présente comme difficultueuse.

Parfois, enfin, mais plus rarement, l'œil, au lieu d'être dur, est ramolli et la cornée, mollasse, offre une tendance invincible au retournement; là encore la suture cornéenne sera de mise.

Dans les plaies accidentelles avec engagement de l'iris, c'est un complément opératoire qui est appelé à devenir tout à fait indiqué : on réduira l'iris et on refermera la plaie par des sutures. Il faut savoir que la suture doit être profonde et saisir la plus grande épaisseur possible de la cornée; cela, pour éviter les enclavements

iriens. Il ne faut pas craindre non plus de multiplier les points de suture, car les suites de cette manœuvre opératoire sont toujours simples.

M. Gillet de Grandmont (de Paris). — Deux fois j'ai fait cette suture pour des plaies accidentelles de la cornée. Je n'ai qu'à me louer de cette pratique, mais pour éviter les difficultés de coaptation des lambeaux cornéens je ne noue pas le fil et je le laisse lâche; le gonflement de la soie suffit à maintenir le point de suture en place.

M. Vacher. — J'ai fait aussi cette suture de la cornée et je me borne à placer un seul point de suture après l'extraction de la cataracte. Je me suis servi comme instrument spécial de la pince dite à double fixation de Desmarres.

M. Bourgeois (de Sainte-Menehould). **Résultats de quatre-vingts opérations de cataracte.** — Les succès les plus brillants dans l'opération de la cataracte sont dus à l'observance des règles suivantes :

1° L'application minutieuse de l'antisepsie, qui permet d'opérer dans les situations les moins bonnes. Cette antisepsie doit avoir pour but d'aseptiser complètement le lieu de l'opération, le malade, le champ opératoire, les instruments, les mains de l'opérateur et l'œil opéré;

2° L'exécution d'un grand lambeau dans la cornée même;

3° La pratique, à peu près exclusive, de l'opération sans iridectomie;

4° L'extraction d'un lambeau, ou de la totalité de la cristalloïde antérieure.

(L'auteur présente une pince spéciale à cet effet).

Position du cristallin dans l'œil humain. — M. Tscherning (de Paris) fait une communication sur ce sujet. (Voir *Semaine médicale*, 1888, page 154.)

De la polyopie monoculaire. — M. Leroy (de Paris) fait une communication sur ce sujet. (Voir *Semaine médicale*, 1889, page 216.)

M. Brunschwig (du Havre). — Cette polyopie de l'œil non employé au travail du microscope est déjà connue; en l'année 1843, dans le tome 9 des *Annales d'oculistique*, on voit, page 208, une note dans laquelle des faits absolument semblables à ceux que relate M. Leroy sont minutieusement exposés.

M. Valude (de Paris). — J'ai observé sur moi-même, et dans tous ses détails, le même phénomène de polyopie que M. Leroy.

J'ai pensé qu'il y avait peut-être relation entre la production de ce phénomène et la myopie dont je suis atteint et, en effet, tous les histologistes emmétropes que j'ai interrogés sur ce point n'ont jamais observé sur eux-mêmes rien de pareil. Ce qui semble me confirmer dans cette hypothèse, c'est que M. Leroy, lui aussi, est myope.

M. Kalt (de Paris). — Je ne crois pas que cette relation soit véritable, car j'ai remarqué, moi aussi, cette polyopie, et je ne suis pas myope; je suis emmétrope de l'œil droit et atteint seulement d'un peu d'astigmatisme myopique de l'œil gauche. J'attribue ce phénomène à une crampe accommodative.

M. Boucheron. — C'est, en effet, un spasme entièrement sous la dépendance du muscle accommodateur.

M. Trousseau (de Paris). **Lupus et tuberculose oculaire.** — Avec des parcelles de végétations provenant du grattage d'un lupus conjonctival, j'ai pratiqué quatre inoculations dans l'œil d'un lapin : deux dans la chambre antérieure, deux dans les lames de la cornée; j'ai obtenu trois résultats positifs, c'est-à-dire des lésions parfaitement nettes de tuberculose oculaire et un résultat douteux. Je n'ai pas rencontré, dans les auteurs, d'observation d'inoculation réussie entre les lames mêmes de la cornée.

Dans les cas que je rapporte, on ne peut dire qu'il y ait eu modification du produit lupique, car, dans tous les quatre, la petite masse inoculée était complètement résorbée au bout de huit jours, et ce n'est que douze jours après cette résorption qu'apparaissent les nouveaux éléments. Le tissu cornéen se montra moins favorable au développement du tubercule que la chambre antérieure et surtout l'iris où fut rapide la pullulation. Il y eut guérison d'un des foyers de la cornée.

Ces faits plaident en faveur de la théorie qui identifie le lupus et la tuberculose, et peuvent conduire à des conclusions pratiques.

Jusqu'ici, on n'a voulu admettre la tuberculose conjonctivale que lorsque la muqueuse présentait des ulcérations, la présence des végétations imposant un autre diagnostic. On ne peut plus garder une manière de voir aussi absolue en présence des résultats des inoculations et de l'examen histologique.

Les altérations cornéennes chez les malades atteints de lupus conjonctival peuvent être ou des lésions de frottement ou de véritables inoculations lupo-tuberculeuses, d'où différence sensible de pronostic et de traitement.

La tuberculose cornéenne a moins de tendance à s'éteindre que la tuberculose irienne. Elle est moins grave et peut rester sédentaire.

Il existe dans l'œil des tuberculoses atténuées, peut-être curables.

La tuberculose oculaire peut rester locale, d'où nécessité de n'enlever un bulbe tuberculeux qu'après mûre réflexion, si l'organe peut encore être utile.

Les variations de l'astigmatisme avec l'âge. M. Bull (de Paris) fait une communication sur ce sujet, dans laquelle il démontre que les variations de l'astigmatisme cornéen sont insignifiantes dans l'âge adulte aussi bien que pendant l'enfance; celles du cristallin sont seules positives.

La séance est levée.

Séance du 9 août.

Présidence de M. Nuel.

M. Calderon (de Madrid). **Double névrite optique; kyste hydatique intra-cérébral.** — Je ne veux que raconter un fait très rare : un jeune homme se présenta à mon examen, se plaignant de troubles visuels intermittents et de maux de tête. Je ne trouvai rien d'anormal dans ses yeux ni à l'ophtalmoscope, ni à l'examen de la réfraction. Je le gardai en observation et je vis se développer sous mes yeux une double névrite optique qui ne me laissa aucun doute sur l'existence d'une tumeur cérébrale. Ce malade mourut, et c'est le résultat de l'autopsie qu'il est intéressant de connaître : je rencontrai en effet un kyste hydatique du volume d'une mandarine, développé dans le ventricule latéral gauche. Ce fait est unique dans la science.

M. Prouff (de Limoges). **Etiologie du strabisme concomitant amétropique.** — Nous savons qu'un muscle se développe et acquiert de la force, en proportion de l'exercice auquel on le soumet, ou pour mieux dire, en proportion *de l'influx nerveux qu'il reçoit.*

Je rattache à cette loi les différentes variétés de strabisme concomitant amétropique; et pour en donner la démonstration, il est concluant de passer en revue :

1° Le strabisme hypermétropique convergent.

2° Le strabisme myopique divergent;

3° Le strabisme externe qui survient si souvent lorsqu'un œil se perd pour une raison quelconque, et que l'autre œil reste sain.

Le strabisme hypermétropique se produit par une hypertrophie

du droit interne, causée par l'excès d'effort de ce muscle sous l'influence de l'accommodation elle-même en excès.

Chez les myopes, c'est un phénomène inverse qui est produit, et le droit interne privé d'influx nerveux, devient parétique, ce qui donne au droit externe une action prépondérante; l'œil se dévie en dehors. De même encore, par un mécanisme analogue, l'œil devenu amaurotique se laisse aller à diverger.

M. Abadie. — Quelques ophtalmologistes prônent encore les exercices stéréoscopiques sous prétexte que grâce à eux on obtient le rétablissement de la vision binoculaire.

Au point de vue optique et mécanique la vision binoculaire existe quand les deux axes optiques s'entrecroisent à chaque instant sur l'objet fixé. Cela suppose simplement l'intégrité et le bon fonctionnement des muscles des yeux, quel que soit du reste le degré d'acuité visuelle. La vision binoculaire ainsi comprise est obtenue immédiatement par l'opération qui rétablit le fonctionnement normal des muscles et la bonne position des lignes visuelles,

Au point de vue fonctionnel et idéal, la vision binoculaire existe, quand les lignes visuelles s'entrecroisent à chaque instant sur l'objet fixé et que, de plus, l'acuité visuelle est parfaite des deux côtés.

Or, certains ophtalmologistes paraissent avoir la prétention d'obtenir cette vision binoculaire idéale au moyen d'exercices longtemps prolongés. Je tiens à leur démontrer qu'ils sont dans l'erreur et qu'ils imposent à leurs malades des exercices fatigants et une grande perte de temps sans profit proportionnel à leurs peines.

En effet, dans tout strabisme un peu accentué l'œil dévié est toujours plus ou moins amblyope. Or, quelle est la nature de cette amblyopie? Est-il possible d'y remédier? Cette question n'a pas été encore, ce me semble, abordée; permettez-moi de la développer devant vous comme je la comprends.

Quand l'enfant commence à loucher, l'image rétinienne de l'œil dévié ne se formant pas sur la macula est affaiblie et la perception centrale cérébrale se fait, par suite, d'une façon défectueuse. Or, le développement des centres cérébraux psycho-visuels est intimement lié au fonctionnement régulier de l'œil et si ce fonctionnement n'est pas normal, le développement du centre cérébral affecté à la vision de cet œil se fera d'une façon défectueuse et incomplète.

Cet arrêt de développement constituera, pour l'avenir, une infirmité absolument incurable.

Que la déviation et l'amblyopie de l'œil se développent dans la première enfance, elles entraînent un arrêt de développement

cérébral, elles sont irrémédiables; qu'elles aient lieu plus tard, à l'âge adulte, l'œil dévié conserve son fonctionnement, et il survient alors une diplopie extrêmement gênante et qui persiste indéfiniment.

M. Landolt. — Il faut distinguer diverses formes dans le strabisme, et il est des cas bien définis depuis Donders, ou l'atropinisation et le port de verres correcteurs suffit à la guérison; j'en puis montrer journellement des exemples. On n'en viendra à l'opération, qu'après avoir épuisé ces deux moyens chirurgicaux.

Quant à ce qui est de la vision binoculaire, je ne puis que répéter ce que je disais l'an dernier, c'est que celle-ci ne doit pas se comprendre de deux façons; en voici la définition : La vision binoculaire existe lorsque les images rétiniennes reçues simultanément par les deux maculas, se fusionnent et donnent la sensation du relief.

Du reste, il est connu que pour que cette vision binoculaire soit obtenue, il n'est pas nécessaire ques les deux yeux aient la même acuité visuelle.

Enfin, je crois qu'il faut renoncer à espérer voir l'amblyopie de l'œil strabique disparaître complètement après l'opération; tout au plus cette situation s'améliore-t-elle.

M. Motais. — L'amblyopie du strabique peut être congénitale, mais, dans tous les cas, même lorsque l'amblyopie est congénitale, elle se développe par défaut d'usage des cellules cérébrales de perception.

La conséquence s'impose; ces mêmes cellules cérébrales qui s'atrophiaient par défaut d'usage, se développeront par l'exercice. Donc, il faut guérir le strabisme le plus tôt possible.

Au point de vue pratique, je regarde comme justiciables du traitement médical et orthoptique, les strabismes *périodiques* des enfants jeunes.

Quant à l'avancement musculaire et capsulaire, ce n'est pas moi qui nierai les avantages de ce dernier; mais je le réserve pour les corrections peu étendues.

Quant à l'avancement musculaire, il présente un danger sérieux : la suture peut lâcher le tendon, qui recule au lieu d'avancer.

C'est pourquoi j'ai pratiqué, pour mettre à l'abri de cet insuccès, le *procédé à languette médiane adhérente.*

M. Dianoux (de Nantes). — Il faut savoir que les strabiques avec amblyopie sont des héréditaires, et que dans leurs antécédents on retrouve toujours quelque difformité matérielle, comme la syndactylie, par exemple. Leur difformité oculaire est l'expression d'une tare ancestrale.

M. de Wecker. — Ce qui est le plus important à connaître,

c'est l'âge auquel il convient d'opérer les enfants; si le strabisme est permanent, je crois que l'opération peut et doit être pratiquée dès que possible.

Je crois aussi que les opérateurs ne tarderont guère avant d'être unanimes à adopter l'avancement capsulaire dans tous les cas, malgré les objections qui viennent d'être faites; ce procédé réussit avec le strabisme de 40 et même de 50°.

Enfin, je ne puis que protester contre l'opinion de M. Dianoux qui range les strabiques dans les dégénérés; j'espère, pour moi-même, et je pense que le strabisme ne relève souvent que de l'amétropie.

M. Galezowski. — J'estime que, dans la grande majorité des cas, le traitement orthoptique par les verres devra réussir, *si celui-ci est appliqué à temps.* Malheureusement, nous sommes souvent appelés à intervenir trop tard, et c'est là la raison des insuccès de ce genre de traitement. Il faut répandre cette idée que le traitement méthodique peut suffire seul, à condition qu'il soit appliqué à temps et aussi pendant une période très longue qui ne devra pas être moindre que de trois années.

M. Aguilar Blanch (de Barcelone). — Je crois que l'opération peut être évitée dans le strabisme périodique; quand celle-ci devient indiquée, il faut l'exécuter dès que possible.

M. Nuel. — Je ne pense pas que l'opinion de M. Prouff soit vraie quand il dit que le strabisme est causé par une hypertrophie du droit interne et le muscle qui s'hypertrophierait serait plutôt le muscle ciliaire. En tous cas, s'il y a hypertrophie réelle du droit interne, cet état est consécutif et non antérieur à la production du strabisme.

M. Prouff. — Je suis de l'avis que la strabotomie doit être faite chez les enfants dès le jour où le strabisme est permanent, parce que l'existence d'un centre psycho-visuel pour la vision binoculaire est chose tout à fait rationnelle, et qu'il ne faut pas laisser à ce centre visuel le temps de s'émousser.

M. Motais. **Pathogénie de la myopie.** — La myopie n'est qu'une conséquence de la loi générale d'adaptation de nos organes aux fonctions qu'ils remplissent habituellement.

Par quel mécanisme se produit cette adaptation? Nous sommes loin d'être fixés à ce sujet et deux théories principales sont en présence :

1° La *théorie de l'accommodation.* Elle paraît vraie dans une certaine mesure. Mais le muscle ciliaire ne peut intervenir que par une modification de nutrition du globe due à des tiraillements excessifs des fibres roulées sur la choroïde et non à une *action mécanique;*

2° La *théorie de la compression par les muscles extrinsèques.* Le *muscle en contraction*, d'après une première hypothèse, en redressant sa courbe d'enroulement, comprimerait le globe vers l'équateur. Cela est inexact; une compression de ce genre est rendue impossible, non seulement à l'extrême limite de la rotation, comme l'ont démontré MM. Ténon et Bonnet, mais dès le début et pendant toute la durée de la contraction. J'ai établi, en effet, que l'aileron exerce immédiatement une traction excentrique sur le muscle dès que celui-ci entre en action, traction dont l'énergie augmente proportionnellement à celle de la contraction musculaire.

Le *muscle antagoniste*, au contraire, s'enroule réellement sur le globe. Je puis apporter, en effet, des preuves directes que la disposition de l'aileron devient ici inverse, qu'il se relâche au lieu de se tendre et permet au muscle antagoniste de s'enrouler sur le globe qu'il comprime.

Mais si le globe est refoulé d'un côté par le muscle antagoniste, il faut qu'il soit soutenu de l'autre pour que la fixité du centre de rotation ne soit pas compromise. Il est, en effet, soutenu par *l'aponévrose commune qui participe à la traction exercée par le muscle en action et se tend comme une toile concave élastique pour soutenir le globe.*

Nous en conclurons donc que le tiraillement excessif de la choroïde dans une accommodation trop longtemps soutenue, produit d'abord une modification de nutrition de la sclérotique dont elle diminue la résistance. L'action compressive des muscles extrinsèques et de la capsule s'exerce ensuite et produit l'allongement myopique de l'œil.

Il en résulte comme conclusions pratiques qu'il importe d'empêcher, soit par une bonne hygiène, soit par des verres appropriés, une convergence exagérée.

Dans les cas de myopie progressive, on diminuera l'enroulement du muscle droit externe et la compression consécutive du globe par une ténotomie de ce muscle. Cette opération est aussi bien justifiée par la théorie que la pratique.

M. Abadie. **Des diverses formes cliniques de l'ophtalmie sympathique.** — Depuis que l'ophtalmie sympathique a été définitivement établie cliniquement, deux théories pathogéniques sont restées jusqu'ici en présence.

D'après les uns, la transmission serait directe et aurait lieu par l'intermédiaire des nerfs optiques.

D'après les autres les nerfs ciliaires seraient les conducteurs et joueraient le principal rôle.

La première forme, celle qui se transmet par continuité de tissu, a été définitivement démontrée expérimentalement par Deutschmann; elle est sûrement d'origine microbienne infectieuse et mériterait de porter le nom d'ophtalmie sympathique infectieuse.

La seconde, qui est encore moins bien établie, mais en faveur de laquelle plaident néanmoins certains faits cliniques, semble être d'origine nerveuse, avoir pour agents de transmission les nerfs ciliaires et pourrait être désignée sous le nom d'ophtalmie sympathique réflexe.

Dans l'ophtalmie sympathique infectieuse, le processus débute dans le second œil par le nerf optique; il y a d'abord névrite, puis trouble du corps vitré, le tractus uréal et, en particulier, l'iris, ne sont pris que tardivement.

Dans la forme réflexe, il en est tout autrement. Le fond de l'œil est encore absolument normal et les troubles fonctionnels nuls que déjà une vive injection péri-kératique se produit surtout au niveau du point symétriquement lésé; dans le premier œil la douleur est vive à ce niveau, contrairement à ce qui a lieu dans la forme précédente, les phénomènes morbides sont plutôt d'abord extra-oculaires et la désorganisation s'effectue de dehors en dedans, d'avant en arrière.

Au point de vue pathogénique, la première variété reconnaît pour cause une plaie infectieuse de la région ciliaire, la seconde a pour point de départ des enclavements iriens, capsulaires ou des tiraillements de filets nerveux.

Dans la forme infectieuse, il faut attaquer d'abord le foyer pathogène où se produit la pullulation microbienne. Avant de procéder à l'énucléation, on peut essayer d'attaquer la plaie avec un galvano-cautère fin et de la fouiller dans tous les recoins.

Je conseille, en outre, l'évacuation de l'humeur aqueuse par paracentèse; enfin je prescris toujours les frictions mercurielles locales et générales auxquelles j'attache une grande importance.

Si l'œil blessé est définitivement perdu et entraîne une difformité choquante, il faut l'énucléer; mais j'insiste sur ce point, l'énucléation ne suffit pas. Les désastres signalés à la suite de l'énucléation par nos confrères anglais tiennent peut-être à ce qu'ils se sont bornés là, et qu'ils ont négligé l'emploi des frictions mercurielles.

Quand il s'agit d'une ophtalmie sympathique d'origine réflexe, il faut agir autrement. La transmission s'effectuant par l'intermédiaire des nerfs ciliaires, il faut les sectionner entre la plaie et les centres nerveux. Je pratique, dès lors, une sclérotomie rétro-cicatricielle.

M. de Wecker. — On voit plus d'ophtalmies sympathiques

après intervention sur des yeux traumatisés, qu'après le traumatisme pur et simple. J'en suis venu à n'agir qu'avec une extrême prudence sur des yeux atteints de cataracte traumatique, chez les enfants, par exemple. Une intervention sur un œil blessé et se trouvant dans ces conditions n'est pas, tant s'en faut, insignifiante.

M. Panas. — L'énucléation est très efficace pour *prévenir* l'ophtalmie sympathique, et c'est une opération radicale alors; on sait que, malheureusement, cette opération devient inutile quand l'ophtalmie sympathique est *déclarée*. L'énucléation dans ces circonstances n'arrête pas le mal, et peut même l'aggraver. Ce qu'il faut faire en pareil cas, c'est traiter la maladie, et le premier, on pourrait dire le seul traitement, est l'emploi des mercuriaux. En voici un exemple frappant : J'avais opéré chez une dame une cataracte avec un plein succès. J'opère le second œil, et il se produit une panophtalmie. Quelques jours après la perte de ce second œil, le premier opéré, si bien réussi, se prend d'iridocyclite sympathique à marche vive. J'emploie le traitement mercuriel intensif sans toucher en rien à l'œil panophtalmique, et je réussis à sauver complètement l'œil sympathisé qui, après une irido-capsulotomie nécessitée par des dépôts pupillaires, a recouvré une acuité visuelle excellente.

Je crois donc moins à l'efficacité de l'énucléation qu'au traitement mercuriel dans l'ophtalmie sympathique ordinaire *déclarée*.

Et quand à la forme réflexe de cette maladie, si elle existe, comme le décrit M. Abadie, c'est ici surtout que l'énucléation doit être de mise, car elle aura pour effet de supprimer la source du réflexe.

M. Dransart (de Somain). — J'ai eu l'occasion de soigner beaucoup de traumatismes oculaires, et jamais je n'ai vu l'ophtalmie symptatique déclarée céder à l'énucléation. Aussi quand un œil est irrémédiablement perdu par le fait du traumatisme, je n'hésite pas à l'enlever préventivement.

Quant aux cataractes traumatiques, je ne partage pas les craintes de M. de Wecker, et je crois qu'il faut les opérer tôt pour éviter les accidents glaucomateux qu'elles peuvent occasionner.

M. Reymond (de Turin). — En Italie, M. Secondi et moi, nous avons traité, avec un succès remarquable les ophtalmies sympathiques, par des injections sous-conjonctivales de sublimé. Les solutions employées ont été progressivement de 1/2,000 à 1/500.

M. Grandclément (de Lyon). — Je crois que l'ophtalmie sympathique est due à un microbe spécial lequel ne peut pulluler que dans un seul terrain, qui est le corps ciliaire. Protéger le corps ciliaire contre le contact de l'air, telle doit être la première précaution à

prendre, dans les plaies du globe, pour se prémunir contre l'ophtalmie sympathique.

M. Wicherkiewicz. — Avec le lavage intra-oculaire et l'antisepsie, les opérations dans la cataracte traumatique deviennent inoffensives; je n'ai vu survenir l'ophtalmie sympathique qu'une fois en pareil cas.

M. Brunschwig. — Je ne puis accepter la théorie de M. Grandclément. Comment expliquer alors les ophtalmies sympathiques qui surviennent quand l'énucléation a laissé derrière elle une petite portion de coque oculaire.

M. Nuel. — Quant à ce qui est du microbe de l'ophtalmie sympathique, qu'on étudie depuis Deutschmann, je dirai que, après une énucléation d'œil sympathisant, je n'ai retrouvé, par les cultures, que les staphylococcus albus et aureus.

M. Libbrecht (de Gand). — Dans les accidents de chasse, le plomb étant antiseptique, ne produit que rarement l'ophtalmie sympathique; cette affection est donc uniquement due à une infection.

M. Teillais (de Nantes). **De l'héméralopie.** — J'ai observé de l'héméralopie dans des cas bien divers par leur nature primordiale, dans les rétinites pigmentaires d'abord, ce qui est classique, puis dans des cas de paludisme chronique, dans certaines formes de rétinite albuminurique et aussi chez certains malades atteints d'artério-sclérose ou de troubles cardiaques.

En réfléchissant à ces divers faits, j'ai été amené à penser que ce phénomène visuel était sous la dépendance d'altérations du système vasculaire rétinien. En effet, dans la rétinite pigmentaire, il y a des lésions vasculaires rétiniennes connues, et, de même, dans l'artério-sclérose ou aussi dans l'amblyopie palustre. Enfin, dans le cas de rétinite albuminurique, l'héméralopie ne s'est pas montrée au début, mais au moment où existaient des altérations régressives des éléments du fond de l'œil.

J'en conclus donc que la sclérose vasculaire généralisée peut envahir l'œil et produire, comme symptôme, l'héméralopie; que c'est cette lésion et cette pathogénie qui se peuvent concevoir dans l'amblyopie palustre, les altérations oculaires d'origine cardiaque, la rétinite albuminurique.

M. Grandclément. — Dans l'héméralopie de la rétinite pigmentaire, je me suis très bien trouvé des injections sous-cutanées d'antipyrine; j'ai rapporté le fait au Congrès dernier.

M. Teillais. — Ce traitement, entre mes mains, a donné des résultats, mais incomplets, et dans des formes peu accusées seulement.

M. Dransart. **Contribution à la pathogénie de certaines amblyopies et atrophies du nerf optique d'origine rhumatismale.** — Je puis établir par des faits qu'il existe des amblyopies et des amauroses qui sont dues à un épanchement dans la cavité ténonienne, et sans chémosis apparent qui puisse faire reconnaître extérieurement l'affection. Il se produit alors des phénomènes de compression qui produisent l'amblyopie et peuvent entraîner à leur suite une atrophie complète du nerf optique.

J'ai observé un malade, déjà amaurotique d'un œil par une atrophie optique remontant à quelque temps et qui se plaignait de vertiges en même temps que de douleurs péri-orbitaires et d'amblyopie. Aucun autre symptôme apparent. Mis en éveil et l'attention éveillée de ce côté, je recherchai les signes de la ténonite avec une grande attention, je finis par reconnaître une légère exophtalmie et un peu de dilatation des veines du fond de l'œil. Un traitement approprié fit rétrocéder les symptômes et l'œil fut préservé du sort de son congénère; il importait, on le voit, de poser le diagnostic exactement.

Je crois qu'il y a deux formes d'épanchements ténoniens : ceux qui sont connus et qui se manifestent par des chémosis, et ceux dont je veux parler ici et qui n'occasionnent pas de chémosis; c'est dans ce dernier cas que se produit surtout l'amblyopie et, consécutivement, l'atrophie optique.

J'explique ces différences dans la modalité de la maladie par des particularités individuelles, non connues anatomiquement, dans la disposition de la capsule de Ténon.

Le chémosis, quand il peut se produire, laisserait passer le trop plein de l'épanchement, permettant au nerf optique de se soustraire à la compression. La conséquence de cette hypothèse est que le traitement tout indiqué de l'épanchement produit dans la capsule de Ténon, est le débridement de cette capsule.

M. Boucheron. — Il est propable que l'amblyopie et l'atrophie optiques tiennent plutôt à un épanchement concomitant dans les gaines du nerf optique qu'à la pression du liquide contenu dans la capsule de Ténon.

M. Motais. — M. Dransart a raison de faire précéder son exposé pathologique si intéressant d'une étude anatomique.

Je relève dans sa communication, neuve à plusieurs points de vue, ce fait signalé par lui pour la première fois d'une ténonite sans chémosis. En effet, ceci s'explique par ce fait que j'ai exposé, que la capsule interne s'arrête sur la ligne d'insertion musculaire, et n'occupe pas la partie antérieure de la conjonctive. Pour qu'il y ait chémosis, il faut que la capsule interne subisse une solution de continuité qui peut se produire par l'excès de tension d'un épan-

chement trop abondant, et aussi sous l'influence de variations individuelles de l'épaisseur de la capsule interne, très ténue chez certains sujets.

M. Abadie. — Je ne comprends guère l'interprétation de M. Dransart, car cette distension de la capsule de Ténon devrait entraîner par compression de l'œil des phénomènes glaucomateux visibles, des troubles cornéens, etc.

Puis au niveau du nerf optique, c'est là où la capsule de Ténon est la plus mince, comment comprendre qu'il s'y fasse une accumulation de liquide? Je croirais plutôt ici à un de ces processus rétrobulbaires encore si peu connus.

M. Dianoux. — La distension de la capsule de Ténon ne doit pas forcément produire du glaucome, pas plus que la compression par les tumeurs de l'orbite. Dans ce cas-là, il y a propulsion du globe et non compression de celui-ci.

M. Dransart. — J'ai précisément noté de l'exophtalmie dans le cas auquel j'ai fait allusion.

M. Valude (de Paris). **Numérotage nouveau des prismes.** — L'année dernière, au Congrès international d'ophtalmologie, à Heidelberg, M. Landolt a présenté une série de prismes exécutés en Angleterre et numérotés comme le sont déjà tous nos verres, non plus suivant leur forme, mais ce qui est plus logique, d'après leur action optique.

Il était désirable que les constructeurs français fussent en mesure de livrer aux opticiens des prismes établis d'après cette nouvelle numération. C'est pour répondre à ce desideratum que je présente aujourd'hui une série complète de prismes qui m'a été fournie par MM. Benoist et Berthiot (de Paris). Ces prismes, les premiers fabriqués en France, ont été établis avec la plus grande exactitude d'après l'angle de déviation minimum (vérifiés au goniomètre), et la série s'étend de 0°50 à 15° avec des intermédiaires d'un demi-degré entre le 0°50 et le prisme de 5°.

Inutile d'insister sur les avantages de cette réforme, qui consiste à désigner les prismes, non plus par le degré de leur angle réfringent, ce qui, en réalité, n'en indique pas la valeur, mais bien par leur angle de déviation minimum; ces avantages sont les mêmes que ceux qui ont déterminé l'adoption de la notation actuellement en vigueur pour des verres sphériques et cylindriques.

Il me reste à souhaiter que les opticiens soient munis de ces prismes numérotés ainsi d'une manière logique et j'espère que les ophtalmologistes voudront bien, par leur approbation et par leurs prescriptions conformes, rendre cette réforme plus rapide.

M. Parisotti (de Rome) fait une communication sur le *traite-*

ment de la syphilis oculaire dans laquelle il démontre que les injections de calomel faites à la quantité de 30 centigrammes dans l'épaisseur des muscles fessiers, constituent le traitement le plus expéditif à employer.

M. LANDOLT présente une planche *d'objets types* peints en noir émaillé sur de la porcelaine blanche. Ces objets types se composent : 1° d'une figure rayonnée (un demi-cercle) pour l'astigmatisme ; 2° de lettres établies suivant une série régulière et d'un usage plus commode que celles employées jusqu'ici.

La séance est levée.

Séance du 10 *août.*

PRÉSIDENCE DE M. REYMOND.

M. GORECKI. **Traitement du rétrécissement des voies lacrymales par l'électrolyse.** — Je désire vous entretenir brièvement d'un procédé d'électrolyse du canal nasal, que j'emploie depuis tantôt quinze ans.

L'appareil dont je me sers comporte : 1° une *pile* et ses conducteurs ; 2° des *électrodes*.

Comme *pile*, on peut se servir simplement de 2 ou 4 éléments Léclanché, du modèle de Gaïffe, servant ordinairement pour les applications des courants continus et que possèdent tous les oculistes.

Les conducteurs doivent être longs de 1 mètre, offrir peu de résistance au courant, être légers et flexibles.

L'*électrode négative* est fournie par une sonde en argent de Bowmann, modèle ordinaire ; on la met en communication avec le conducteur au moyen d'une petite serre-fine munie, d'une part, d'une douille pouvant recevoir l'extrémité du conducteur, d'autre part, de deux petites plaques entaillées en forme de gouttière, dans laquelle entre la tige de la sonde.

L'*électrode positive* est formée par une canule à trachéotomie de platine, munie d'une douille, dans laquelle vient entrer la goupille du conducteur. Après anesthésie par la cocaïne, on pratique l'incision du point et du canal lacrymal et on introduit la sonde de Bowmann comme à l'ordinaire. Le même jour, ou dans une séance suivante, on met la sonde en communication avec le pôle négatif et on introduit la canule de toute sa longueur dans la narine correspondante. Une fois tout disposé, et la tête de l'opéré étant soutenue par un aide, on fait passer le courant.

A ce moment, le malade ressent la sensation d'un éclair et se rejette en arrière. Pendant le passage, la douleur est nulle, tout

au plus un léger picotement. Au bout d'une minute, il se fait un léger dégagement d'hydrogène à l'orifice lacrymal supérieur, et il s'y produit un bourrelet muqueux qui indique la bonne marche de l'opération.

La durée du passage varie de deux à cinq minutes, un nouvel éclair se produit au moment de l'interruption. La sonde de Bowmann, qui était très serrée dans le canal nasal, y joue avec la plus grande facilité et peut être remplacée immédiatement par une d'un plus fort calibre.

Il y a à la fois action chimique et action révulsive et modificatrice sur les tissus voisins, cette dernière est la plus efficace.

L'avantage de mettre le pôle positif dans la narine est d'éviter la mauvaise conductibilité de la peau qui oblige à employer une pile de forte tension, ce qui offre le grave inconvénient de donner lieu à des *courants dérivés* passant par le cerveau, provoquant des syncopes dangereuses et effrayant les malades. La muqueuse nasale est, au contraire, douée d'une conductibilité extrême bien plus forte que celle de la langue.

Le procédé est avantageusement employé : 1° quand on ne dispose pas du temps nécessaire pour l'application de la méthode de Bowmann ; 2° dans les cas chroniques rebelles au traitement ordinaire; on peut alors réaliser l'électrolyse à trois semaines d'intervalle.

M. Parisotti. — J'ai rencontré dans ma pratique deux ou trois malades qui avaient été traités de cette manière et chez lesquels le résultat avait été très mauvais. Si, pour pratiquer l'électrolyse il faut déjà passer des sondes, il n'est alors plus nécessaire pour le but qu'on se propose d'ajouter l'électricité au cathétérisme. Du reste, je crois que la tendance actuelle est bonne, qui s'éloigne le plus possible de l'introduction des sondes dans le traitement des affections des voies lacrymales.

M. Chibret. — Ce qu'il faudrait fixer avec la plus grande exactitude, dans une communication de ce genre, c'est le nombre de milli-ampères nécessaires au traitement et qu'il ne faudrait pas dépasser.

M. Despagnet. — C'est en effet en produisant ses combinaisons chimiques qu'agit l'électrolyse quand on l'applique dans le canal lacrymal, mais pour cela il faut qu'on n'introduise que le pôle négatif.

M. Gorecki nous a dit, il me semble, que parfois il introduisait le pôle positif quand il voulait agir plus énergiquement sur la partie rétrécie du canal. Ne lui est-il pas arrivé dans ces cas-là d'obtenir plus d'effet qu'il ne désirait car ainsi que l'ont bien démontré Stephenson et Jessop, à la Société musicale britannique de

1887 le pôle positif adhère à la muqueuse dans toute son étendue et quand on veut le retirer on déchire la muqueuse sur une surface plus ou moins grande.

M. Gorecki. — C'est pourquoi je conseille de n'introduire dans le canal nasal que le pôle négatif. Je dirai à M. Chibret que le nombre de milli-ampères importe peu ; c'est, en réalité, la puissance de l'action chimique qu'il faudrait connaître en pareil cas.

M. Despagnet (de Paris). **Rapports entre les maladies des yeux et les maladies du nez.** — On connaît, depuis longtemps, les relations qui existent entre la conjonctivite catarrhale et le coryza vulgaire. Mais, depuis quelque temps, les observations devenues plus précises, ont établi les rapports qui existent entre certains troubles oculaires réflexes et les affections nasales (Hack, Gruenning, Bittmann, Berger, etc.; et, plus récemment, Abadie, Trousseau). Le fait de Lennox Brown est surtout démonstratif : Une femme, atteinte d'un glaucome contre lequel avaient échoué tous les moyens de traitements, fut rapidement guérie par l'ablation de polypes du nez dont elle souffrait depuis longtemps.

La transmission d'un écoulement purulent de l'œil au nez, ou inversement, a été signalée (observations de Stork, Horner, et un fait inédit du docteur Jocqs). Il en est de même de l'influence directe de l'ozène sur les ulcérations cornéennes (Abadie, Trousseau).

Ce qui est moins connu, c'est la dépendance qu'il y a entre certains larmoiements chroniques, rebelles à tous les traitements, et l'hypertrophie des cornets inférieurs. Il a suffi, dans plusieurs cas, de cautériser ces cornets, d'en modifier la muqueuse, ou même d'en réséquer une partie, pour ariver très vite à guérir des lésions que l'on était près de considérer comme incurables.

Enfin, il n'est pas rare de voir chez d'anciens granuleux guéris, des poussées de kératite se produire, alors que rien ne peut expliquer, du côté de la conjonctive, ce retour à la lésion. Eh bien, dans ces cas, la poussée est sous la dépendance d'un état spécial de la muqueuse nasale, sur laquelle on récolte le même microbe que celui qui est retrouvé sur la conjonctive des granuleux. Le fait est démontré par les recherches présentes faites en commun avec le docteur Saint-Hilaire, préparateur au laboratoire de physiologie de la Faculté. Il a été facile d'isoler un microbe, morphologiquement identique pour la muqueuse de Schneider et la conjonctive, qui, inoculé à des lapins, a reproduit des granulations. Celles-ci, examinées au point de vue bactériologique, ont donné des cultures absolument semblables à celles que fournissaient les produits de sécrétion des conjonctives et de la pituitaire malades.

M. DE WECKER. — Cette pratique qui consiste à traiter les fosses nasales des malades atteints de larmoiements persistants, est loin d'être nouvelle et il en est de même du passage des granulations conjonctivales à travers le sac lacrymal et les voies des larmes. Ce qui est nouveau, dans la communication de M. Despagnet, c'est cette facilité à communiquer les granulations de l'homme aux lapins; on sait que les meilleurs observateurs qui se sont livrés à des essais de ce genre ont toujours échoué jusqu'ici.

M. SUAREZ DE MENDOZA. — Dans deux cas de larmoiements intermittents coïncidant à une perméabilité absolue du canal nasal, j'ai pu guérir les deux malades par des cautérisations de la muqueuse hypertrophiée des cornets.

M. CHIBRET. — Sans contester la valeur des recherches de M. Despagnet, je lui rappellerai avec quelle prudence de pareils résultats doivent être enregistrés; rien n'est plus difficile que d'isoler un microbe comme celui des granulations.

M. PARISOTTI. — Staderini a déjà pu obtenir des cultures pures du microbe des granulations; jusqu'ici il est le seul à en avoir réussi la préparation. Du reste, il faut se méfier beaucoup des résultats apparents de réussite dans l'inoculation conjonctivale du lapin. L'inoculation, faite avec quelque substance que ce soit, produit chez cet animal une série de follicules qui peuvent en imposer pour de vraies granulations.

M. DESPAGNET. — M. de Wecker nous a dit qu'il n'est point nouveau d'examiner un nez quand on se trouve en présence d'un larmoiement. Dans ce cas, dit-il, il fait toujours pratiquer des lavages du nez. Comme lui j'ai fait ces lavages et je les ai vu faire, et malgré eux M. de Wecker, comme les autres, comme moi-même, a dû se trouver en présence de cas qui ne guérissaient pas. C'est de ceux-là seuls que j'ai voulu parler. Presque toujours dans ces cas vous trouverez l'hypertrophie du cornet inférieur qui comprime l'extrémité terminale du canal lacrymal. La cautérisation et la résection du cornet guérira le larmoiement, c'est là un des points originaux du travail que j'ai eu l'honneur de soumettre à la Société.

Dans la seconde partie de son argumentation, M. de Wecker a douté de ma compétence en bactériologie. Nous sommes absolument du même avis. J'en ai douté moi-même et c'est pour cela que je me suis adressé à plus fort que moi pour faire nos recherches. Mon collaborateur, préparateur au laboratoire de physiologie, a reçu la consécration officielle en se trouvant choisi par la Faculté de médecine entre beaucoup d'autres concurrents pour la place qu'il occupe, sa compétence ne saurait donc être contestée. Certainement oui les granulations ont apparu sur la conjonctive du lapin 48 heures après les inoculations, et si elles ont évolué aussi

rapidement cela tient à ce que nous pensons avoir isolé le microbe du trachome qui seul a servi à inoculer les conjonctives. Je répéterai à M. de Wecker que les inoculations faites soit avec le microbe isolé du mucus du nez, soit avec celui du mucus de la conjonctive de notre malade granuleux ont donné, tous deux, des granulations identiques qui ont fourni encore des colonies semblables avec le même microbe isolé ayant absolument le même caractère que l'inoculateur.

D'abord nos lapins sont là, et je les tiens à la disposition des membres de la société qui désireraient les examiner.

Je répondrai à M. Chibret qu'en effet il y a de très grandes difficultés à isoler le microbe du trachome, que c'est même là une des causes des insuccès des expériences déjà tentées depuis longtemps et de la divergence d'opinions sur ses caractères spéciaux, et si mon collaborateur M. Saint-Hilaire a pu y parvenir, ce n'est qu'après les plus patientes recherches et les efforts les plus soutenus.

Enfin M. Parisotti nous a rapporté qu'on avait avec tous les microbes obtenu des conjonctivites folliculaires et qu'il fallait être très réservé pour le diagnostic de la conjonctivite de nos lapins. Je lui rappellerai ce que j'ai dit dans mon travail, que nous avons fait de nombreuses inoculations comparatives avec le *pyogenes aureus* le *pyogenes albus*, un microbe vulgaire, de l'eau stérilisée, que dans tous ces cas nous n'avons obtenu que des phénomènes négatifs ou une simple conjonctivite muco-purulente guérie en huit jours spontanément, tandis qu'avec le microbe que nous avons isolé, et que nous croyons être celui du trachome, nous avons toujours produit la conjonctivite granuleuse qui, loin de disparaître, ne fait que progresser ainsi qu'on peut le constater sur nos animaux.

MM. Reymond et Albertotti (de Modène). **Observations relatives à l'évacuation de l'humeur aqueuse.** — Les courbures de la cornée dans les yeux non aphakiques, après l'évacuation de l'humeur aqueuse, augmentent fortement leur rayon dans la direction horizontale, quelquefois au point de représenter une diminution de réfraction = 2 dioptries. Dans la direction verticale, les courbures varient dans le même sens, mais dans une proportion bien moindre. Aussitôt après l'opération, la cornée prend une courbure irrégulière.

Anatomiquement, les ponctions répétées de la chambre antérieure amènent une hyperplasie vasculaire et conjonctive dans le stroma de l'iris et des procès ciliaires ; ces faits appuient l'opinion que l'humeur aqueuse provient directement des vaisseaux de l'iris et des procès ciliaires.

M. Dufour (de Lausanne). — J'ai vu aussi après la ponction

de la chambre antérieure, une augmentation de réfraction de 3 à 4 dioptries.

M. Javal (de Paris). — Laqueur avait déjà vu dans le glaucome après une des opérations pratiquées en pareil cas, sclérotomie ou iridectomie, une augmentation de réfraction équivalente à 2 dioptries, de la part de la cornée seulement.

Mais, dans l'évacuation de l'humeur aqueuse faite dans les conditions ordinaires, l'augmentation de réfraction tient à plusieurs causes : à une courbure plus forte de la cornée ; à un avancement du cristallin ; enfin, peut-être, au reculement de la rétine.

M. Reymond. — Les recherches de M. Albertotti et les miennes n'ont pas porté sur des cas de glaucome.

M. Panas. **Monstre épicéphale ; étude de tératologie.** — Le fœtus que j'ai étudié anatomiquement, présentait deux fentes largement ouvertes faisant communiquer la cavité buccale à la cavité orbitaire, celle-ci déviée de chaque côté et obliquement dirigée vers la bouche. Les yeux profondément altérés dans leur forme, n'étaient pas moins profondément bouleversés dans leur structure et, des deux côtés, existaient un décollement rétinien, ainsi que des altérations profondes de toutes les parties du tractus uvéal.

Nous pouvons conclure de l'examen de ces pièces que le bec de lièvre *bucco-orbitaire* tient au manque de soudure de la fourche lacrymale embryonnaire.

Que l'apophyse montante du maxillaire supérieur, qui prend une si large part dans la constitution du canal nasal provient en réalité du bourgeon frontal externe et ne se soude qu'ultérieurement au corps du maxillaire supérieur ; c'est dire par là que cette apophyse appartient à l'os intermaxillaire et non au maxillaire supérieur.

Si l'on tient compte des altérations anatomiques relevées dans les deux yeux, on peut être amené à conclure que tout œil gêné dans son évolution pendant la vie intra-utérine ne tarde pas à devenir malade.

Traitement du décollement de la rétine. — M. Galezowski fait une communication sur ce sujet. (Sera publié prochainement.)

M. de Wecker. — M. Galezowski prône aujourd'hui la suture au catgut de la rétine décollée ; or, il n'y a que quelques semaines, il voulait l'aspiration du liquide sous-rétinien et toujours, bien entendu, avec des observations à l'appui. Je ne comprends pas qu'on apporte à une Société des méthodes si peu étudiées.

Il est vrai, du reste, que pour les malades traités, il n'est pas

question de guérison et si nous voulons étudier les observations de M. Galezowski, nous nous rendons compte qu'elles constituent un trompe-l'œil évident. En aucun passage d'une observation que j'ai là, sous les yeux, il n'est question de l'acuité visuelle du malade!

Non, dans le décollement de la rétine, aucune opération ne vaudra jamais rien parce que le point important serait d'attaquer le corps vitré, première cause du mal, et qu'on ne le peut pas réellement. L'injection iodée de Schœler n'est pas à conseiller, je l'ai expérimentée et n'y reviendrai plus. L'injection d'eau bouillie simple, en pareil cas, même est nuisible. Ce qu'il faut faire, c'est ne jamais toucher à un décollement de la rétine.

M. Gorecki. — J'ai passé un fil de catgut, comme le conseille M. Galezowski, mais j'ai eu des accidents irritatifs du côté du corps vitré.

M. Brunschwig. — Comment expliquer que le fil passé sous la rétine, et qui forme comme la corde d'un arc sclérotical, puisse réappliquer la rétine en sa place?

M. Abadie. — J'ai, pour moi, foi en la curabilité du décollement de la rétine, et cela, parce que cette membrane décollée a conservé son activité physiologique. J'ai essayé le traitement de Schœler : deux gouttes de teinture d'iode donnent des accidents, mais j'ai réussi avec une seule goutte parfaitement dans un cas. Il est vrai que j'ai échoué dans neuf autres.

M. Wicherkiewicz. — Je suis de l'avis de M. de Wecker de s'en tenir au seul traitement général. J'emploie, concurremment, l'atropine et les injections de pilocarpine.

M. Dufour. — La méthode de Schœler m'a donné véritablement de bons résultats. Sur 5 cas, j'ai réussi deux fois très bien, une fois assez bien; deux fois seulement, le résultat a été mauvais ou de trop peu de durée.

M. Prouff. — J'ai vu deux décollements syphilitiques guéris par le traitement, et deux autres cas guéris spontanément chez des femmes enceintes atteintes d'albuminurie.

M. Galezowski. — Je répondrai à M. Brunschwig que le catgut en se distendant, devient capable de soutenir la rétine, et cela d'autant mieux, que le fil aura été conduit obliquement par rapport à l'axe de l'œil; bien entendu il ne faut pas faire cette opération d'après les règles indiquées par M. de Wecker, car, comme il le dit lui-même, aucune opération ne réussit dans ces cas.

M. Gillet de Grandmont (de Paris). **Contribution à l'étiologie du décollement de la rétine.** — Le décollement de la rétine a fréquemment pour facteur principal la syphilis invétérée.

En rapprochant les faits, nous voyons que le décollement de la rétine est, le plus souvent, pour ne pas dire toujours, accompagné, précédé ou suivi d'affections du corps vitré ; que les maladies du corps vitré sont, elles-mêmes, sous la dépendance évidente de la syphilis; qu'il existe des cas avérés de décollement guéris par le traitement antisyphilitique. Combien, dès lors, n'est-il pas séduisant d'arriver à cette conclusion que la syphilis peut être, parfois, le principal facteur du décollement.

Si l'on admet l'origine syphilitique de certains décollements, et cela, dans une proportion qu'il restera à déterminer, mais que je crois d'ores et déjà considérable, on trouvera :

1° Une explication facile des insuccès qui accompagnent généralement les opérations successivement tentées contre cette terrible affection ;

2° L'explication des troubles de nutrition de l'organe, qui sont presque toujours la conséquence du décollement d'une membrane dont la vitalité importe peu à l'œil, ainsi qu'on le voit dans les atrophies de la rétine ;

3° L'explication de guérisons obtenues parfois par le traitement; frictions hydrargyriques, décubitus prolongé. Le séjour serait sans effet, puisque mes malades n'ont pas cessé la marche, et au mercure reviendrait tout le mérite.

M. Muller a, le premier, affirmé que le décollement de la rétine pouvait être le résultat d'une transformation du corps vitré en tissu conjonctif.

Si l'on rapproche de la rétractilité de ce tissu conjonctif du corps vitré, la fréquente apparition des désordres du corps vitré dans la syphilis et les guérisons d'hyaloïdite que l'on doit à la médication mercurielle, on trouvera rationnel de soumettre les décollements, avant de pratiquer les opérations qui ont été si infidèles, à la puissante médication résolutive, hydrargyrique et iodurée.

M. Chibret. — Je m'associe pleinement à ces conclusions, mais je crois que les altérations du vitreum et, partant, que le décollement rétinien peuvent ressortir aussi parfois du rhumatisme, J'ai vu plusieurs cas très frappants de ce fait, et dans ces circonstances, c'est par le salicylate de soude que j'ai amélioré le décollement.

M. Bruncshwig. — Ces faits et d'autres semblables que j'ai observés prouvent bien que, lorsqu'il s'agit d'une étiologie complexe en cas de décollement, on ne devra penser à une opération qu'après avoir épuisé tous les moyens médicamenteux et la temporisation.

M. Boucheron. — Dans un cas que j'ai observé, il s'agissait d'une jeune femme qui venait d'être atteinte d'un décollement de

la rétine siégeant encore à la partie supérieure du globe. Cette jeune femme avait été prise d'une attaque de goutte choroïdienne, avec phosphènes, photopsie, tension oculaire, etc.

Pour amener la détente oculaire, je pratiquai une iridectomie, je fis des instillations prolongées d'atropine et de cocaïne, j'instituai un traitement antigoutteux et un régime sévère. Elle eut aussi une série de crises de goutte choroïdienne dans l'autre œil, également myope de 4 dioptries, mais sans décollement. Elle guérit très rapidement de son décollement rétinien et l'acuité visuelle redevint parfaite, puisque la macula n'avait pas été décollée.

Pour les cas anciens de décollement de la rétine, la cure est fort douteuse, et la restauration visuelle encore plus, la rétine, les bâtonnets surtout, s'altérant à la longue lorsqu'ils sont détachés de l'épithélium choroïdien, et que les fibres du corps vitré se sont rétractées et fixées dans leur raccourcissement.

Nous trouverions donc dans l'étiologie du décollement de la rétine, deux causes fréquentes, la goutte et le rhumatisme d'une part, la syphilis d'autre part, qui sont à combattre par des médications appropriées. Prescrirons-nous, en outre, l'immobilité, la station horizontale et la chambre noire? S'il s'agit de la goutte et du rhumatisme, il ne le faut jamais, car le rhumatisme et la goutte guérissent par le mouvement. S'il s'agit de la syphilis, l'immobilité est inutile. Si l'on veut prescrire la chambre noire, il faut la prescrire sur l'œil seulement, et laisser le patient prendre de l'exercice.

Cholcastome de l'orbite. — M. Rohmer (de Nancy) lit une observation de tumeur sébacée de l'orbite, d'une constitution kystique, et qui contenait une masse graisseuse à débris épithéliaux, du volume de 25 centimètres cubes environ.

La séance est levée.

Séance du 12 août.

Présidence de M. Dufour

Etude clinique de quelques affections synalgiques de l'œil, leur traitement par le massage des points synalgésiques. — M. Chibret fait une communication sur ce sujet. (Voir *Semaine médicale*, 1880, p. 249.)

M. Grandclément, — J'ai eu à traiter des cas analogues et j'ai employé les injections d'antipyrine loco dolenti. La douleur, ordinairement, se calme, et l'affection oculaire guérit consécutivement.

M. Abadie. — M. Liebrich, à qui nous sommes redevables de la découverte du chloral, a signalé récemment les bons effets d'une nouvelle substance médicamenteuse, le butylchloral, qui aurait une action élective sur la cinquième paire.

J'ai eu l'idée d'essayer ce nouveau médicament dans les affections douloureuses du trijumeau, et il m'a paru jusqu'ici que réellement j'obtenais, par ce moyen, un soulagement que je n'avais pu obtenir ni par le bromure de potassium, ni par le sulfate de quinine.

M. Chibret. — De Graefe soignait déjà les névralgies périoculaires par des injections faites au point douloureux, et j'imagine que les injections d'eau feraient aussi bien que tout autre chose, parce que l'action curative tient à des phénomènes d'osmose encore mal déterminés, ou plutôt mal connus.

M. Grandclément. **Traitement du kératocône par le tatouage de l'opacité du sommet du cône.** — Devant l'impuissance ou les dangers des moyens actuels de traitement du kératocône, j'ai essayé, dans un cas grave, le tatouage de l'opacité du sommet du cône. J'ai obtenu ainsi un résultat très satisfaisant et de nature à encourager de nouvelles tentatives dans cette voie.

Voici, en quelques mots cette observation.

Il y a huit mois, une jeune femme de trente-deux ans se présenta avec un kératocône très caractérisé de l'œil droit et abolition presque complète de la vue de ce côté ; non seulement la malade ne pouvait lire aucune lettre, mais elle n'aurait même pu se conduire avec cet œil seul. Cette affection, dont le début remontait à trois ans, s'accompagnait, en outre, de violentes douleurs périorbitaires ou céphaliques.

Cette malade, de passage à Lyon, ne voulait pas entendre parler d'opération et désirait continuer son chemin vers le Midi. Me rappelant les bons effets du tatouage pour colorer et réduire les leucomes de la cornée à tendance ectatique ou déformante, j'exécutai, séance tenante, un tatouage du sommet du cône, et je laissai partir aussitôt la malade.

Trois mois après, je la revis contente et satisfaite du résultat de cette simple et inoffensive opération; non seulement elle se conduisait aisément, mais encore elle lisait très facilement l'en-tête d'un journal. Enfin, ce qui lui causait le plus de satisfaction, c'était la cessation complète de ses maux de tête à partir de cette époque.

M. Suarez de Mendoza. — J'ai obtenu un succès identique après avoir tatoué un leucome sur une cornée ectatique; j'étais loin de m'attendre à un pareil résultat et ne l'avais point recherché.

M. Maréchal (de Brest). — Le tatouage, en pareil cas, doit-il être superficiel ou profond et perforant? Dans ce dernier cas, la présence de la couleur pourrait engendrer une fistule permanente et expliquer l'amélioration.

M. Parent (de Paris). — Il y longtemps que j'ai proposé, sinon pratiqué, cette opération. Il me semble, en effet, logique de supprimer la partie centrale du cône qui est inutile et même gênante pour la vision.

M. Dufour. — Je me demande comment sera possible ce tatouage dans les cas, fréquents, où le sommet du cône est amincie faible comme une feuille de papier?

M. Grandclément. — Je répondrai à M. Maréchal que j'ai fait un tatouage superficiel sans dépasser la membrane de Descemet.

Ostéomes sous-conjonctivaux. — M. Vignes (de Paris) lit une observation d'ostéome développé sous la conjective bulbaire d'un enfant. Ces cas sont très rares et je n'en ai pu rencontrer que trois dans la littérature ophtalmologique; ces tumeurs, qui appartiennent au jeune âge, ont leur siège de prédilection au niveau de l'hémisphère supérieur du globe.

M. Aguilar Blanch. **La conjonctivite diphtéritique au point de vue du traitement.** — Au point de vue du traitement, la diphtérie conjonctivale doit être considérée comme une maladie d'abord locale et susceptible de se généraliser. L'objet principal du traitement sera donc : 1° de faire détacher la fausse membrane; 2° de l'empêcher de se reproduire.

Aussi, tous les efforts du traitement que je préconise tendent-ils à favoriser la sécrétion muqueuse conjonctivale, propre à faire détacher, puis éliminer la fausse membrane.

Ce traitement, analysé dans ses parties, comporte :

1° Des lavages à l'acide borique ou au sublimé à 2/1,000;

2° Le détachement des fausses membranes avec une simple sonde d'argent ou une pince;

3° Une pratique qui consiste à user, à amincir la fausse membrane, si on ne peut la détacher. On réalisera ce but en frottant les parties avec un linge imbibé de jus de citron ou encore d'acide lactique;

4° L'application sur la conjonctive d'une substance destinée à empêcher la fausse membrane de se reproduire. Cette substance, c'est l'hélénine antiseptique qui paraît agir sur le microbe diphtéritique comme un toxique spécial; de plus, elle est encore utile en ce sens qu'elle augmente la vascularisation conjonctivale et la sécrétion. Enfin, comme dernière prescription, je m'abstiens abso-

lument de la chaleur humide dans le traitement de cette maladie.

M. Parisotti. — Je crois qu'il peut y avoir eu quelque confusion ici. Les fausses membranes susceptibles, avec une plus ou moins grande facilité de se détacher, n'appartiennent pas à la véritable diphtérie; celle-ci est une véritable infiltration des tissus palpébraux et on ne peut pas dire qu'il s'agisse d'un affection locale.

Dans les cas de diphtérie vraie, c'est la chaleur humide qui réussit le mieux et, avec elle, les badigeonnages de chloral à 1/30.

M. Abadie. — C'est à Fieuzal que revient le grand mérite d'avoir préconisé les cautérisations au jus de citron dans l'ophtalmie diphtéritique.

Depuis ce moment, la plupart des ophtalmologistes ont reconnu les bons effets de cette médication et l'accord semble unanime aujourd'hui sur ce point de pratique.

Mais il est un autre ordre de faits que je tiens à signaler à votre attention.

Chez les nouveau-nés, on observe quelquefois des formes graves de conjonctivite qui n'ont ni les caractères complets de la conjonctivite purulente, ni les caractères de la conjonctivite diphtéritique. Ces formes intermédiaires, nous les désignons, jusqu'à plus ample informé, sous le nom de conjonctivites diphtéroïdes. La conjonctive est recouverte d'un enduit grisâtre superficiel mais qui n'infiltre que ses couches superficielles. Ces cas sont aussi embarrassants au point de vue du diagnostic qu'au point de vue thérapeutique.

En pareille circonstance, voici ce qui passe. Chez ces petits malades, la cornée, qui se prend de bonne heure, présente un aspect général louche, blanchâtre, mais il n'y a ni ulcération, ni destruction du tissu. C'est même là un caractère différentiel important de l'ophtalmie purulente, où les complications cornéennes précoces aussi surviennent sous forme d'ulcération, d'infiltration de véritable pus jaunâtre. Dans ces conjonctivites diphtéroïdes dont je parle en ce moment, les cautérisations par le jus de citron modifient rapidement et très favorablement l'état de la muqueuse, mais sans influence apparente sur l'état des cornées, qui restent opaques, blanchâtres; c'est seulement au bout d'un certain temps, quinze jours environ, que la résorption de l'infiltration cornéenne commence à s'effectuer, et on est surpris alors de constater une amélioration rapide et souvent même la restitution complète de la transparence.

M. de Wecker. — Fieuzal, en employant le jus de citron, n'avait fait qu'adopter un remède ancien et populaire; celui, d'ailleurs, qui est de mise et connu dans la diphtérie pharyngienne. Sur la conjonctive, du reste, le jus de citron n'est nullement un topique de la diphtérie vraie, et son seul avantage, en pareil cas,

est de détourner le médecin des cautérisations qui, elles, sont funestes.

M. Brunschwig. — J'ai observé un cas d'ophtalmie diphtéroïde où j'ai employé le jus de citron et dans lequel la cornée est demeurée longtemps grisâtre.

M. Costomiris (d'Athènes). — L'emploi du jus de citron n'est pas nouveau, en effet, et nous en trouvons l'usage signalé dans les écrits des anciens.

M. Gaupillat. — La différence des résultats en fait de diphtérie conjonctivale s'explique par la différence des cas.

M. Aguilar Blanch. — Le jus de citron, et de même l'acide lactique, est simplement employé par moi comme un dissolvant de la fausse membrane; c'est là son action importante en cas d'ophtalmie diphtéritique.

M. Audibert (de Montauban). **Sur un cas d'héméralopie essentielle avec phénomènes étranges de chromatopsie crépusculaire.** — Il s'agit d'un malade de cinquante-trois ans, ne présentant aucun antécédent héréditaire marquant et se plaignant, depuis quinze jours, de ne plus voir vers le coucher du soleil. Le diagnostic n'était pas douteux; c'était une héméralopie essentielle, provoquée ici par la fixation prolongée d'une vaste étendue de neige. Du reste, excellent état général et pas de manifestations externes sur l'œil. L'ophtalmoscope donne un résultat négatif et ne permet pas d'affirmer ce qu'on pourrait appeler ici une légère hyperhémie rétinienne. Mais ce malade accuse des phénomènes de chromatopsie crépusculaire étranges, qui consistent en ce que, le soir, vers quatre heures, il commence à ne plus rien distinguer, et, vers la nuit, sa vue devient blanche, c'est-à-dire qu'il voit blanc, pendant quelques instants, dans l'obscurité; puis, peu à peu, dit-il, sa vision devient bleu rosé, avec persistance de cette teinte jusqu'à ce qu'il ait trouvé le sommeil qui vient le soustraire à la notion de cette perception chromatique. Je me suis demandé si on était en présence de phénomènes analogues à ceux de l'érythropsie signalés par M. Valude à la suite des opérations de cataracte, et s'il ne s'agirait pas ici d'une hyperesthésie rétinienne à un certain degré, ou plutôt, de phénomènes anesthésiques de torpeur rétinienne, succédant à une hyperexcitation trop prolongée de cette membrane? Le traitement qui a guéri mon malade est intéressant aussi en ce qu'il m'a permis d'expérimenter alternativement l'influence de la pilocarpine (injection quotidienne au 1/100) sur le phénomène héméralopie (*moon blindness*), et des courants continus (12 à 15 milliampères) sur la chromatopsie crépusculaire.

M. Picqué (de Paris). **Etude expérimentale sur les mouvements de la pupille.** — M. F. Franck, devant les hésitations des histologistes à admettre le muscle de Henle, avait adopté l'opinion que les fibres irido-dilatatrices exerçaient sur le sphincter une action suspensive et inhibitoire; mon travail a pour but de démontrer qu'il n'existe pas d'action inhibitoire, et d'affirmer par la physiologie l'existence du dualisme musculaire.

Dans une première série d'expériences, j'ai excité le sympathique seul. Je puis prouver, par plusieurs centaines de relevés, que quelle que soit l'intensité de l'excitation initiale, toujours la dilatation était maxima, et que la seule différence consistait dans le *temps nécessaire* à obtenir cette dilatation maxima.

Un autre fait qui, jusqu'alors, n'avait pas attiré l'attention, c'est que *quelle que soit la durée* de l'excitation, la dilatation persiste, fait contraire à la donnée de l'inhibition, dont le caractère est d'être passagère, quelle que soit la durée de l'excitation.

Sans m'attarder aux résultats de l'excitation isolée de l'oculomoteur, je tiens à signaler surtout ceux que m'a donnés l'excitation combinée des deux nerfs à l'aide de l'électrode bifurquée.

M. Franck pense que le résultat de cette excitation combinée est une contraction passagère suivie bientôt d'une dilatation due à l'action suspensive du grand sympathique.

Or, dans une première série d'expériences faites sur des chiens de six semaines, j'ai constaté toujours une contraction maxima sans dilatation. Je ne savais que penser de ces divergences, et j'étais sur le point d'incriminer mon inhabileté, lorsque, expérimentant sur des chiens plus âgés je retrouvai le fait de Franck, c'est-à-dire la contraction suivie de la dilatation.

J'admis alors chez les jeunes sujets la prépondérance du sphincter, prépondérance qui disparaissait plus tard par le développement des faisceaux antagonistes, et je me crois autorisé à considérer cette confirmation des faits de M. Franck, comme une infirmation de son hypothèse.

Je recherchai alors l'influence des positions primaires de la pupille, et cette recherche me confirma davantage dans l'opinion qu'il n'y avait pas d'action suspensive à invoquer, mais bien deux puissances antagonistes avec résultat variable de l'excitation combinée selon la position primaire de l'une d'elles. En effet, lorsque au début de l'expérience, la pupille était contractée, le résultat obtenu était constamment celui énoncé par M. Franck, mais lorsque je plaçais la pupille en position moyenne ou d'*équilibre*, l'excitation combinée ne parvenait pas à se modifier.

Ce dernier résultat ne démontre-t-il pas la réalité du dualisme musculaire?

M. Boé. — Dans un travail publié dans les *Archives d'ophtalmologie* de 1885, j'ai établi que la notion du muscle dilatateur consistait, de la part de Henle, dans une erreur d'interprétation. Henle, en effet, après avoir traité au pinceau la couche pigmentaire située *en arrière* de la membrane anhiste limitante de l'iris, a vu, appliquée sur cette membrane limitante, une couche de noyuax allongés, qu'il a pris pour des fibres lisses, et décrits comme telles. Or, j'ai montré *qu'en arrière* de la membrane limitante, il n'y a que deux plans de cellules, pigmentés tous les deux, et qui appartiennent à la continuation de la rétine. Les noyaux, vus par Henle, sont ceux de la couche profonde, prolongation de la rétine, et que l'action du pinceau avait mis à nu. De même que ces cellules prolongent la rétine, de même la membrane anhiste de l'iris est la continuation de la lame vitrée de la choroïde.

M. Boucheron. — Faut-il continuer à appeler abusivement rétinés les épithéliums qui recouvrent les procès ciliaires et la face postérieure de l'iris? Je m'élève contre ces dénominations fautives. L'épithélium des procès ciliaires et de la face postérieure de l'iris est l'épithélium sécréteur des humeurs de l'œil.

Ils procèdent, il est vrai, comme la rétine, de l'épithélium primitif des vésicules oculaires, mais leur différenciation fonctionnelle devient telle chez l'adulte, qu'ils doivent porter chacun des noms différents.

En effet l'épithélium primitif et indifférent des vésicules oculaires de l'embryon se différencie : 1° en névro-épithélium sensoriel, c'est la rétine; 2° en épithélium sécréteur du pourpre visuel, c'est l'épithélium pigmenté rattaché tantôt à la choroïde, tantôt à la rétine; 3° en épithéliums sécréteurs des humeurs de l'œil formés de deux couches épithéliales, qui tapissent les procès ciliaires et la face postérieure de l'iris. Le pigment qui fait défaut chez l'albinos, qui occupe une seule couche épithéliale au niveau de la choroïde et des procès, en occupe deux derrière l'iris; sa fonction, en somme accessoire, sert à former, comme on sait, la chambre noire oculaire.

M. Kalt (de Paris). — J'ai étudié la soi-disant couche de fibres de Henle et j'ai pu me rendre compte de ce fait : que ces fibres, loin de former une couche continue, se réunissaient en faisceaux. Un examen plus attentif a permis à M. Rœtterer de reconnaître que ces noyaux, amassés en faisceaux, n'étaient autre chose que ceux qui appartiennent à la gaine des nerfs.

M. Picqué. — Il est impossible, avec ce que nous savons des origines de l'iris et de la couche pigmentaire qui le double, d'admettre la proposition de M. Boucheron. Cette opinion commune est appuyée par toutes les préparations.

Je dirai à M. Boé que son travail ne prouve pas que le muscle de Henle n'existe pas; il peut se trouver en avant de la membrane limitante dans le stroma irien.

M. Boé. — Il peut être là, en effet, et dans l'état actuel de la science, on ne peut l'y reconnaître. Seulement, Henle avait expressément décrit son muscle *en arrière* de la membrane limitante et j'ai prouvé que, là, il n'y était pas.

M. Darier (de Paris). **De la colchicine en thérapeutique oculaire.** — Je me bornerai à vous rappeler ce que j'ai établi dans une communication précédente, à la Société d'ophtalmologie de Paris : la colchicine est appelée à rendre les plus grands services dans les affections oculaires rebelles de nature arthritique.

M. Grandclément. — A quelle dose faut-il employer la colchicine?

M. Darier. — J'emploie ce médicament en granules et je commence par 2 milligrammes pour le pousser jusqu'à 6 milligrammes. Il convient de s'arrêter quand le malade ressent des troubles intestinaux.

M. Brunschwig. — Il peut y avoir danger à commencer par une dose de 2 milligrammes; j'ai vu des accidents survenir avec la dose minime de 1/2 milligramme.

M. Abadie. — Je trouve que dans sa communication, M. Darier n'a peut-être pas assez insisté sur les indications précises de la colchicine. Cette substance donne surtout des résultats remarquables dans la sclérotite de nature goutteuse qui s'établit avec lenteur et prend presque d'emblée les allures d'une maladie chronique.

Mais dans la sclérotite qui est franchement rhumatismale, aiguë ou subaiguë, c'est toujours au salicylate de soude donné seul ou associé, comme j'ai l'habitude de le faire, au sulfate de quinine, qu'il faut donner la préférence.

M. Suarez de Mendoza. — Dans un cas où rien n'avait réussi, ni les salicylates, ni la colchicine, j'ai envoyé le malade aux eaux d'Aix, et il s'en est parfaitement trouvé.

M. Kalt. **Double névrite optique avec myélite diffuse aiguë.** — Il s'agit d'un homme de trente ans, qui fut pris de céphalalgie et d'une double amblyopie, et chez lequel l'ophtalmoscope montre une névrite optique de chaque côté. Dans les jours suivants apparurent des douleurs généralisées, des paralysies, tout le cortège symptomatique d'une myélite, et le malade succomba au bout de trois mois dans le marasme.

A l'autopsie, on trouva des plaques de sclérose médullaire. Le

chiasma était diminué de volume. L'examen histologique montra une inflammation interstitielle de la bandelette optique gauche, propagée dans l'épaisseur du chiasma et dans les deux nerfs optiques. Mais, fait remarquable, la lésion n'envahit que la portion axiale des nerfs, respectant les fibres périphériques et les enveloppes, et s'arrêta vers le milieu de la portion orbitaire du nerf.

On retrouva cependant un nouveau foyer immédiatement en arrière de la lame criblée, auquel doivent être rapportés les symptômes ophtalmoscopiques.

De ces observations il résulte :

Que, dans une myélite évidemment infectieuse, l'envahissement de l'appareil optique se fait par le chiasma, c'est-à-dire au niveau du grand réservoir lymphatique de la base du crâne, siège de prédilection également de la tuberculose et de la syphilis;

Que l'agent infectieux est transporté surtout par les vaisseaux (les signes de périvasculite le démontrent);

Que la propagation d'une inflammation chiasmatique, dans le nerf optique, suit une voie spéciale, les portions centrales du nerf, laissant intactes les coudes périphériques. C'est là un caractère commun avec la névrite centrale rétrobulbaire décrite par Samelsohn et Vossius.

La séance est levée.

Séance du 13 août.

PRÉSIDENCE DE M. ALBITOS (*de Madrid*).

M. PARISOTTI. **Polioencéphalite aiguë primitive.** — Il s'agit d'un fait rare, intéressant, au point de vue anatomique. Chez un malade on observa une papillite étrange, constituée par des excroissances blanchâtres en forme de chou-fleur.

L'autopsie révéla une hyperhémie généralisée au cerveau et aux nerfs optiques; les tissus nerveux étaient le siège d'une congestion hémorragique intense, avec exsudation périvasculaire, migration de cellules embryonnaires et formation de vaisseaux nouveaux.

Phlegmon spontané de l'œil; résorption purulente. — M. PECHDO (de Villefranche) rapporte le cas d'un malade atteint d'un phlegmon spontané de l'orbite et de l'œil, qui fut suivi d'une infection purulente à déterminations articulaires; celle-ci guérit complètement malgré l'intensité des symptômes.

M. COSTOMIRIS (d'Athènes) donne un aperçu d'une série d'écrits anciens encore inédits et traitant des maladies des yeux et des oreilles, qu'il a pu retrouver et cataloguer. Un des ouvrages les

plus importants de la collection est un livre d'Oribasé, jusqu'ici inconnu.

M. Parent, au nom de M. Stœber (de Nancy), présente des verres de lunettes colorés et préparés de telle façon que la teinte ne varie pas, suivant les différences d'épaisseur du verre.

Pour atteindre ce but il a suffi d'accoler un verre plan coloré au verre sphérique nécessité pour la correction.

La séance est levée et la session est close.

BIBLIOGRAPHIE

ET REVUE DES JOURNAUX

Quelques cas d'opacités du corps vitré tenant à des causes exceptionnelles. *On certain cases of vitreous opacity in connection with exceptional causes*, par Hutchinson (*Ophthalmic Review*, janvier 1889). — L'auteur admet que le corps vitré est atteint généralement dans les affections de la rétine, surtout dans les rétinites syphilitiques, tandis que dans les choroïdites, la plupart des iritis syphilitiques ou rhumatismales, les kératites dues à la syphilis héréditaire, il reste le plus souvent intact.

Il existe une forme particulière et insidieuse d'iritis à rechutes, qui s'observe sur les jeunes adultes et dans laquelle les opacités du corps vitré sont de règle et constituent un caractère important pour le diagnostic de cette affection grave.

Les opacités du corps vitré ne sont pas rares dans certaines formes d'iritis dues à la goutte héréditaire, mais elles sont plus rares dans la goutte acquise ou chez les goutteux ayant dépassé l'âge moyen, quoique l'auteur ait pu observer un cas de ce genre.

L'auteur a également observé deux cas d'opacités du corps vitré dus à une rétino-choroïdite progressive imputable à la syphilis héréditaire.

Il considère ces cas comme exceptionnels, car habituellement les affections oculaires consécutives à la syphilis héréditaire ont une marche aiguë et passent à l'état chronique.

On peut se demander si, dans certains cas, les opacités du corps vitré ne dépendent pas de l'abaissement de tonicité du système entier. On voit, il est vrai, tous les jours, des malades extrêmement affaiblis par des causes diverses et qui ne souffrent nullement dans la nutrition de leurs yeux; cependant il est un fait également connu, c'est que dans la dépression amenée par les excès sexuels, surtout par la masturbation, les mouches volantes sont fréquentes,

mais rarement perceptibles par l'observateur. L'auteur rapporte un cas où les opacités étaient nettement imputables à la masturbation.

Je ne sais si l'usage prolongé de l'arsenic a été jusqu'à présent considéré comme pouvant donner lieu à des opacités du corps vitré. On sait surtout que le médicament peut produire une sensation de picotement de la conjonctive, ainsi que la congestion générale et l'irritabilité de l'œil. Il est bien établi cliniquement qu'il peut troubler la nutrition de la peau, au point de lui donner une teinte terreuse, et aller même jusqu'à provoquer des lésions qui ressemblent au psoriasis et produire une kératose diffuse de la paume des mains. L'auteur met encore sur le compte de l'usage prolongé de l'arsenic diverses affections; mais pour en revenir à l'œil, il prétend avoir observé plusieurs cas dans lesquels l'arsenic, administré pendant longtemps pour des affections cutanées, avait amené des troubles permanents de la vision avec mouches volantes et opacités dans le corps vitré; il donne une de ces observations.

Dr Belliard.

De la valeur de l'électrothérapie dans les lésions du nerf optique. *On the value of electrotherapeuties in lésions of the optic nerve*, par Bull (*N. Y. Med. Journ.*, 27 avril 1889).—Dans la névrite optique, quelle que soit sa cause, et dans la papillite due à des tumeurs intracrâniennes, le galvanisme appliqué, soit directement à travers les paupières fermées, soit indirectement sur le sympathique cervical, n'a pas de valeur thérapeutique réelle et peut être abandonné.

Dans la névrite optique due à l'hérédité ou à une prédisposition congénitale, la galvanisation du sympathique au cou n'a pas de valeur.

Dans l'atrophie simple, sans complication, du nerf optique on ne peut pas promettre que le courant constant produira une amélioration certaine ou un arrêt du processus dégénératif. Dans la plupart des cas où l'on a noté une amélioration de la vue elle n'a été que temporaire; et on pourrait dire qu'il n'y a eu qu'un retard apparent dans la marche du processus dégénératif.

Dans les blessures du nerf optique, l'électricité n'a montré aucune efficacité.

Dans l'anesthésie traumatique du nerf optique et de la rétine non compliquée de lésions de tissus ni de rupture de fibres nerveuses, le galvanisme, appliqué avec soin et longtemps, directement sur les paupières fermées, le courant passant à travers le globe de l'œil, paraît avoir produit une amélioration permanente et rapide de la vision. Dr Belliard.

Affections syphilitiques des paupières. — J. Hutchinson (*Roy. Lond. Ophth. Hosp. Rep.*, XII, 2) tire les conclusions suivantes d'une étude portant sur une série d'observations :

1° Les affections secondaires tardives et les affections tertiaires des paupières s'observent, le plus souvent, chez les malades qui ont souffert de leur syphilis, principalement chez ceux qui ont eu du rupia, des éruptions tuberculeuses de la peau ou des ulcérations palatines.

2° La paupière supérieure est plus souvent atteinte que la paupière inférieure, quoique les deux soient souvent atteintes.

3° L'ulcération tertiaire (gommeuse) des paupières se rencontre plutôt chez les hommes que chez les femmes.

4° Non seulement beaucoup de ces derniers cas résistent dans une certaine mesure au traitement spécifique, mais ils présentent une tendance marquée aux rechutes après une guérison apparente.

5° Il est de règle que les ulcères et les gommes des paupières sont plus douloureux que les mêmes affections observées sur d'autres parties de la peau. Dr Belliard.

NOUVELLES

Clinique nationale ophtalmologique des Quinze-Vingts. — Les épreuves du concours pour la place de médecin-adjoint de la Clinique des Quinze-Vingts commenceront le vendredi 25 octobre à l'Hôtel-Dieu, amphithéâtre Dupuytren, où aura lieu la première épreuve, composition écrite, à 9 heures du matin.

Les candidats pourront adresser leur demande au ministère de l'Intérieur (direction de l'Assistance publique) jusqu'au mercredi 25 septembre inclusivement.

Les épreuves du concours sont au nombre de trois :

I. Composition écrite sur un sujet d'anatomie et physiologie générales. (Il sera accordé 3 heures pour traiter le sujet.)

II. Une épreuve clinique sur deux malades dont un choisi parmi les malades atteints d'un trouble de la réfraction, soit dynamique, soit statique. (Il sera accordé trente minutes pour l'examen des malades et vingt minutes d'exposition.)

III. Un exposé par le candidat de ses titres et de ses travaux scientifiques. (Il sera accordé vingt minutes pour cet exposé.)

Le Gérant : Felix Alcan.

3803. — Motteroz. — Imprimeries réunies, B, rue Mignon, 2.

OBSERVATIONS CLINIQUES

SUR

LES GRANULATIONS CONJONCTIVALES

PAR

Le Dr J. MALGAT (de Nice)

Dans les pays chauds, les granulations conjonctivales constituent un véritable fléau pour la classe pauvre. C'est ainsi que, du 1er octobre 1888 au 1er octobre 1889, j'ai soigné à mon dispensaire cinquante-quatre conjonctivites granuleuses sur sept cent dix-huit maladies oculaires, 7 0/0 environ.

Mais, chose étrange, cette affection reste le triste privilège des pauvres, car, sur un millier de malades riches qui ont passé dans mon cabinet depuis 1887, époque à laquelle j'ai commencé à les inscrire sur un registre à part, je n'ai vu que deux granuleux, dont l'un venait du Caire et l'autre de Palerme. Ce qui prouve jusqu'à l'évidence que les granulations se développent, comme je le dirai plus loin, dans un milieu spécialement propice, et qu'elles sont dues au peu de confort dont sont entourés les malades.

D'après les observations minutieusement prises il semblerait que les granulations ne sont pas absolument comme la plupart des auteurs les ont décrites et sur quelques points ma manière de voir diffère de la leur, surtout au point de vue de l'étiologie.

Les auteurs pensent généralement, et quelques-uns sont absolus, que les granulations palpébrales se contractent exclusivement par un contage direct d'œil à œil ou par des linges contaminés de pus granuleux ou même blennorrhagique. Mais il n'est pas toujours facile d'établir le contage, souvent même la chose est complètement impossible.

Quelques faits isolés me donnent même la conviction que les granulations se sont développées sur les conjonctives de

quelques-uns de mes malades sans qu'il y ait eu un contage quelconque.

Rognetta et Lelièvre pensent qu'il existe une relation étroite entre les granulations conjonctivales et les granulations du col utérin. Quelques malad s que j'ai observées semblent leur donner raison au point de vue de la contagion. Chez elles, en dehors de l'inoculation directe par le pus granuleux conjonctival, dont on ne peut trouver l'origine, ou peut admettre l'inoculation par les sécrétions des granulations utérines.

Mais chez les hommes, les enfants, chez lesquels l'origine d'une infection par les granulations conjonctivales est impossible à établir, comment supposer raisonnablement une infection par les sécrétions utérines. Et si, après une enquête minutieuse portant sur la famille et les gens qui la fréquentent, on établit qu'il n'existe aucun indice de contage, il me paraît infiniment probable que la conjonctivite granuleuse reconnaît une autre cause.

Mademoiselle Jeanne G..., 38 ans, ménagère, est scrofuleuse. Le 4 juin 1889 elle vient me consulter pour une conjonctivite catarrhale. Elle n'a aucune affection de la matrice. Parmi ses parents et ses amis personne n'a mal aux yeux. Après être guérie de sa conjonctivite, elle revient le 7 octobre pour des granulations papillaires des deux côtés.

Baptistin C..., 24 ans, tapissier, scrofuleux, vient me voir il y a deux ans pour se faire soigner d'une ulcération de la cornée droite. Sur l'œil gauche se développe bientôt une kératite ulcéreuse.

Le malade allant mieux ne crut pas devoir revenir à mon dispensaire. Deux mois plus tard commençaient l'éclosion des granulations, qui envahirent bientôt les deux conjonctives. Ce malade n'avait dans sa famille aucun granuleux et tout contage est impossible à établir.

Marie F... 24 ans, engobeuse, est scrofuleuse. Elle est atteinte depuis deux ans de granulations à forme vésiculeuse, qui ont déterminé des kératites plastiques et une ulcération à gauche. Rien ne peut mettre sur la trace de l'infection, pas même des granulations ou des ulcération du col utérin.

D'autre part, je pourrais citer des enfants atteints de granulations et scrofuleux chez lesquels l'origine d'une infection quelconque est impossible à établir. En voici un exemple :

Marie B... 5 ans, scrofuleuse et née de parents scrofuleux au premier chef, est atteinte de blépharite ciliaire et d'hyperhémie de la conjonctive des deux côtés vers le mois de juin 1889. L'enfant vit dans sa famille dans laquelle il n'existe aucun membre granuleux: la mère a la matrice en parfait état. Parmi les amis de la maison, aucun n'est atteint de granulations, l'enfant est fille unique. Au mois de septembre, on me conduit cette enfant, et je constate qu'elle est porteuse de granulations conjonctivales à forme vésiculeuse.

De ces exemples et de quelques autres je crois pouvoir affirmer que si, dans la grande majorité des cas, les granulations palpébrales sont dues à l'inoculation directe du pus granuleux sur les conjonctives, il existe des cas assez nombreux où cette origine n'existe pas.

Il faut donc chercher une autre cause.

J'ai observé que les granuleux étaient tous plus ou moins scrofuleux: les exceptions à cette règle sans être très rares ne sont pas nombreuses. Des conditions de milieu, de nourriture, de misère, d'habitation, de température, de climat étant données, je crois que tous les scrofuleux sont susceptibles de devenir granuleux. J'oserai même dire que souvent les granulations palpébrales semblent être une des mille manifestations de la scrofule.

Cette interprétation me paraît d'autant plus vraie, dans ce pays du moins, qu'un granuleux auquel on fait changer d'habitation, de nourriture, d'air, auquel on donne du confort, guérit de ses granulations très rapidement. Je veux rapporter l'exemple d'une enfant de dix ans, qui me paraît une preuve évidente de cette théorie sur les granulations.

Lucie C..., 10 ans, a contracté par inoculation directe une conjonctivite granuleuse. Elle habite à Nice une rue obscure dans la vieille ville; ses parents sont peu fortunés. L'enfant est scrofuleuse au premier chef, de nombreuses manifesta-

tions sur le cou, le nez, les oreilles le démontrent surabondamment. Elle est en outre atteinte de blépharite ciliaire et de kératite plastique des deux côtés. Après l'avoir soignée inutilement à mon dispensaire pendant six mois, j'eus l'idée de l'envoyer passer toutes ses journées à l'hospice Leuval, où j'ai un service d'oculistique.

L'hospice Leuval, spécialement fondé par M. le baron Leuval pour y soigner les petits enfants de 2 à 12 ans, est situé dans la nouvelle ville, dans des conditions hygiéniques qui n'ont rien de commun avec celles des quartiers de la vieille ville.

Pour tout traitement, la jeune malade fut soumise à quelques lavages d'une solution boriquée à 3 0[0 qu'elle faisait du reste chez elle, elle prit de l'huile de foie de morue et reçut une bonne nourriture.

Un mois plus tard, l'enfant était dans de très bonnes conditions, et au bout de deux mois de ce régime l'enfant était absolument bien.

Toutes les fois qu'un scrofuleux est atteint d'une inflammation soit des conjonctives, soit de la cornée, soit des follicules ciliaires, la porte est ouverte aux granulations, si le susdit scrofuleux se trouve, cela va de soi, dans certaines conditions déterminées. Il est probable, d'une part, que le contage direct se fait d'autant mieux sur un œil malade que l'activité sanguine est plus augmentée dans les conjonctives enflammées ou hyperhémiées. D'autre part, une inflammation franche, qui d'abord atteint les paupières d'un scrofuleux, ne tarde pas, si elle est négligée, à prendre un caractère chronique particulièrement propice aux éclosions granulenses.

Il existe évidemment une prédisposition aux granulations, car tous les scrofuleux atteints de maladie oculaires ne deviennent pas fatalement des granuleux, de même que tous les scrofuleux ne sont pas fatalement atteints de tumeurs blanches. Outre la prédisposition, il y a également des conditions d'être et de développement des granulations palpébrales, comme j'ai eu l'honneur de le dire ci-dessus.

Il ne faudrait cependant pas conclure que je pense que les

seuls scrofuleux puissent être des granuleux, il est trop démontré par l'observation journalière qu'il en est autrement : l'inoculation par un contage direct peut donner des granulations aux personnes les plus saines.

Mais en dehors de cette exception par contage direct, j'ai quelque tendance à me ranger de l'opinion exprimée avant moi par Hasner et Arlt. Je penche d'autant plus vers cette manière de penser, que j'ai vu des cas où l'inoculation directe des granulations sur les paupières de certains sujets a produit tantôt des granulations, tantôt des conjonctivites catarrhales. Je crois, du reste, que Gosselin a démontré le fait.

La prédisposition aux granulations me paraît encore démontrée par le fait suivant : Mme S... 53 ans, est atteinte de granulations papillaires contractées à la manufacture des tabacs. Mme S... habite avec sa fille, son gendre et leurs enfants, depuis cinq ou six ans. C'est elle qui a élevé et soigné les enfants. Malgré les relations affectueuses de tous les jours entre elle et sa famille, aucun des siens n'a contracté la conjonctivite granuleuse, alors qu'il n'est pas rare de voir dans d'autres maisons les membres d'une famille devenir successivement granuleux. Je pourrais citer encore d'autres cas semblables à celui de Mme S.; ils ne sont pas précisément rares.

État pathologique. Si j'ai bien vu dans les cas déjà nombreux où j'ai observé le début des granulations, les choses se passent ordinairemeut selon le mode suivant : Un sujet généralement porteur de manifestations scrofuleuses est atteint d'une inflammation quelconque de la conjonctive ou de la cornée, d'une blépharite ciliaire, de trichiasis; son affection n'a pas été soignée ou mal soignée. Bientôt, soit qu'il ait été contagionné directement par des granuleux, ses parents ou ses amis, soit qu'une prédisposition spéciale ait préparé un terrain favorable, il se forme sur une surface plus ou moins grande de la conjonctive tarsienne une plaque d'un rouge particulièrement intense et présentant un aspect très finement chagriné. Quand on retourne la paupière supérieure, toutes les autres parties de la conjonctive pâlissent, la plaque fixement chagrinée seule reste rouge.

C'est le premier degré des granulations. Il est encore impossible au chirurgien de savoir si les granulations prendront le type papillaire ou le type vésiculaire.

Au bout d'un temps variable, la surface sur laquelle semblent avoir été semées les granulations se décide à affecter l'une des deux formes ci-dessus, il se développe alors sur toute la surface de la conjonctive soit des granulations papillaires, soit des granulations vésiculaires, souvent les deux ensemble.

Un membre d'une famille présente, par exemple, des granulations papillaires, un autre membre de la même famille contaminé ultérieurement par le premier présente des granulations vésiculaires, ou *vice versa*. Cependant j'ai vu plus souvent l'inoculation des granulations papillaires produire des granulations vésiculaires que l'inoculation des granulations vésiculaires produire des granulations papillaires.

Mais, sans nier que le contage puisse produire son effet sur une conjonctive saine, je ferai remarquer que je n'ai jamais vu le fait se produire d'emblée. Chaque fois que j'ai vu éclore des granulations sur une conjonctive, cette conjonctive était déjà malade. Ce fait me paraît avoir une grande importance.

Comme je viens de le dire quelques lignes plus haut, les granulations affectent deux types distincts, et tous les autres types dont les auteurs donnent une description ne sont que des aggravations ou des développements des deux types primitifs, tels sont les trachomes, les dégénérescences crétacées des vésicules, les granulations fongueuses, végétantes, pédiculées, sessiles, etc.

Les granulations, selon quelques auteurs, trouveraient leur origine dans la conjonctivite blennorhagique, gonorrhéique, catarrhale, purulente, et Thiry, cité par Galezowski, n'admet pas d'autres granulations que celles qui sont produites par la conjonctivite purulente. Cela me semble une erreur. Car non seulement les granulations surviennent sur une conjonctivite simple, mais encore sur une conjonctive enflammée par un trichiasis, sur un ectropion chronique, sur une conjonctivite lacrymale, etc., pourvu, bien entendu, que le

sujet, porteur de ces affections, soit dans les conditions spéciales ci-dessus indiquées.

Quant aux complications consécutives aux granulations, je ne saurais mieux dire que les auteurs classiques, Galezowski, Fano, Meyer, Desmarres, etc. Cependant je ferais observer, à propos de la kératite plastique, que bien souvent les granulations étant guéries, la kératite persiste très tenace, surtout à la partie supérieure de la cornée malade, qui pendant bien longtemps encore reste infiltrée, dépolie et sillonnée de nombreux vaisseaux.

Je signale encore une altération de la cornée que je n'ai vue indiquée nulle part.

Trois de mes malades atteints de granulations et de trichiasis consécutif portaient sur la portion de la cornée enflammée une tache de deux ou trois millimètres carrés d'un aspect parfaitement crétacé. Cette tache était-elle la conséquence du frottement des granulations de la conjonctive, ou du frottement des cils contre la cornée? Il me semble probable que cette complication devrait tenir à l'action plus énergique du frottement des cils, car je ne l'ai jamais constatée dans les autres cas où le trichiasis n'existait pas.

Enfin, je fais observer que si le trichiasis, l'ectropion, l'entropion, l'obstruction des voies lacrymales sont souvent des complications des granulations, ces affections sont quelquefois primitives et l'occasion du développement de la conjonctivite granuleuse. Les faits que j'ai observés sont nombreux pour démontrer mon assertion.

Comme traitement j'attache une grande importance au changement d'habitation, à une bonne nourriture, à des soins hygiéniques minutieux, aux antiseptiques, en tête desquels je place l'acide borique, aux lavages antiseptiques répétés, ayant remarqué que les granulations s'amélioraient et guérissaient à mesure que les manifestations scrofuleuses des malades s'amélioraient ou guérissaient.

D'autre part, plus un malade est atteint de scrofule, c'est-à-dire plus les manifestations scrofuleuses sont graves, plus les granulations sont sévères.

Entre les granulations et les manifestations de la scrofule quand elles existent, la marche est généralement parallèle.

De sorte qu'en dehors de l'action locale sur les granulations palpébrales, je crois qu'il faut surtout soigner la scrofule : cette pratique me donne d'excellents résultats.

M. le docteur Galesowski, m'ayant fait l'honneur de venir visiter mon dispensaire et mes granuleux, me fit observer que mes malades atteints de granulations palpébrales avaient tous un larmoiement très abondant. Dès que les granulations sont très développées elles envahissent; en effet, la caroncule, le repli semi-lunaire et les voies lacrymales, et les malades dont les glandes lacrymales sont excitées par l'inflammation oculaire sécrètent une très grande quantité de larmes, qui à leur tour irritent la conjonctive et entretiennent une inflammation et une sécrétion permanente.

Un cercle vicieux, comme on voit.

M. le docteur Galesowski m'engagea à inciser les points lacrymaux, à ouvrir une large voie pour le passage des larmes à travers le canal nasal, et à entretenir au moyen des sondes l'ouverture artificielle.

Cette pratique m'a rendu de grands services. Au bout de peu de jours, lorsque les malades écoulent facilement leurs larmes, l'inflammation aiguë disparaît, la granulation sécrète une moindre quantité de pus et les granulations moins irritées se trouvent dans un état de sécheresse relative favorable à la guérison.

Ce procédé ne guérit pas certainement les granulations mais il est un puissant adjuvant dans le traitement.

En résumé, il n'est pas douteux que l'inoculation directe d'un pus granuleux ne soit le mode de propagation le plus fréquent des granulations,

Mais il y a des cas où on ne saurait découvrir la moindre trace de contagion.

La plupart des granuleux sont à un degré variable des scrofuleux, chez lesquels on trouve ou on ne trouve pas les indices de la contagion par le pus granuleux.

Tandis que chez les granuleux non scrofuleux on trouve généralement la trace d'un contage primitif.

Il semblerait donc, dans bien des cas, que les granulations sont une des nombreuses manifestations de la scrofule et que les granuleux non scrofuleux sont tout simplement des contaminés.

Qu'il y ait une prédisposition aux granulations, cela ne me paraît pas douteux, je pourrais en multiplier les exemples.

La meilleure preuve que l'on puisse fournir de la nature scrofuleuse des granulations, c'est la marche parallèle des manifestations strumeuses et de la conjonctivite granuleuse.

Les granuleux non scrofuleux sont, dans le sens le plus large du mot, des infectés, qu'il faut traiter avec les moyens généraux employés dans les cas d'inoculation virulente.

Enfin l'état anatomique primitif de l'infection granuleuse des paupières est *un* au point de vue clinique, quel que soit le type de granulations qui se développera ultérieurement sur la conjonctive.

J. MALGAT.

QUELQUES APERÇUS

SUR LES MEILLEURS MOYENS A PRENDRE

POUR DRESSER UNE ÉCHELLE CHROMATIQUE

PAR

Le Dr DEEREN (de Bruxelles)

Dans le travail *sur la physiologie de la perception des couleurs* qui a été publié au mois de mars 1886, dans le *Recueil d'ophtalmologie*, j'ai prouvé que les différents cercles concentriques du spectre solaire ne pouvaient pas se trouver sur une même ligne horizontale, et que par suite le cercle concentrique rouge était plus rapproché de la cornée que le

cercle concentrique violet ; c'est d'après cette disposition spéciale du cercle concentrique rouge vis-à-vis du cercle concentrique violet qu'on peut s'expliquer comment tout œil physiologique doit distinguer un papier rouge à une distance plus grande qu'un papier violet, les deux papiers ayant la même grandeur. D'un autre côté M. Helmholtz a démontré que le foyer des rayons rouges est plus près de la cornée que le foyer des rayons violets (voir *Optique physiologique*, paragraphes 13 et 14) ; de plus, les expériences de M. Galezowski, Wecker, Landolt, Charpentier Donders, Snellen, Cohn, Listing et Aubert (voir *Traité complet d'ophtalmologie*, par MM. Snellen et Landolt, p. 549), prouvent qu'un papier coloré rouge de deux millimètres est vu par un œil physiologique à une distance de sept à dix mètres, tandis qu'un papier coloré violet de deux millimètres n'est distingué qu'à une distance de trois à cinq mètres ; comme le papier rouge de deux millimètres est aperçu à une distance plus grande que celle du papier violet de deux millimètres, il en résulte que l'angle visuel sous-tendu par le papier rouge est plus petit que l'angle visuel du papier violet. Que l'angle visuel du papier rouge de deux millimètres soit plus petit que l'angle visuel du papier violet de deux millimètres cela ne peut surprendre personne, car on sait que l'angle visuel de deux objets de même grandeur est en raison inverse de la distance à laquelle chaque objet est nettement distingué par l'œil. Puisque l'orangé est compris entre le rouge et le violet, un papier orangé de deux millimètres doit être aperçu à une distance un peu plus rapprochée de la cornée qu'un papier rouge de deux millimètres, par conséquent l'angle visuel du papier orangé doit être un peu plus grand que l'angle visuel du papier rouge ; un papier jaune de deux millimètres est vu à une distance plus courte de l'œil qu'un papier orangé de deux millimètres, par conséquent l'angle visuel du papier jaune est un peu plus grand que l'angle visuel du papier orangé ; un papier vert de deux millimètres est aperçu à distance moindre qu'un papier jaune de deux millimètres, donc l'angle visuel du papier vert est un peu plus grand que l'angle visuel du papier

jaune ; un papier bleu de deux millimètres est distingué à une distance un peu plus petite de l'œil qu'un papier vert de deux millimètres, donc l'angle visuel du papier bleu est un peu plus grand que l'angle visuel du papier vert ; un papier indigo de deux millimètres est vu à une distance un peu plus rapprochée qu'un papier bleu de deux millimètres, donc l'angle visuel du papier indigo est un peu plus grand que l'angle visuel du papier bleu ; un papier violet de deux millimètres est distingué à une moindre distance de l'œil qu'un papier indigo de deux millimètres, donc l'angle visuel du papier violet est un peu plus grand que l'angle visuel du papier indigo ; ce qui prouve mathématiquement que les papiers rouge, orangé, jaune, vert, bleu, indigo et violet, tous de deux millimètres, ne peuvent être distingués par l'œil qu'à une distance qui est variable pour chacun d'eux.

Tous les différents expérimentateurs ont jusqu'ici appliqué les papiers colorés soit sur un fond noir soit sur un fond blanc, je suis convaincu qu'il vaudrait mieux choisir un fond gris-moyen, gris moyen qui résulte d'un mélange de parties égales de noir et de blanc ; ce fond gris-moyen aurait donc pour résultat de ne pas rehausser l'éclat des papiers colorés, ni de l'amoindrir. Une autre question qui se présente maintenant, c'est celle de savoir quel angle visuel on doit rechercher ; tous les expérimentateurs ont jusqu'ici calculé un angle visuel minimum, comme M. Donders par exemple, mais en adoptant un angle visuel minimum, il en est résulté souvent que des personnes qui avaient le sens chromatique normal, en examinant les papiers colorés, voyaient les couleurs par contraste et se trompaient sur la dénomination des couleurs ; c'est pourquoi il serait plus avantageux de choisir un angle visuel moyen. M. Snellen du reste a adopté un angle de 5 degrés pour base de ses échelles chromatiques. Comme les disques colorés de sept, huit et plus de millimètres seront appliqués sur un fond gris-moyen, je crois que cette grandeur relative des papiers colorés n'aura aucun inconvénient, aussi longtemps du moins que la distance à laquelle sera aperçu un papier violet ne dépassera

pas quatre mètres et que la distance à laquelle sera distingué un papier rouge ne dépassera pas cinq ou six mètres.

Pour dresser utilement une échelle chromatique, le fond doit être gris-moyen et les papiers colorés seront des disques de cinq à huit millimètres de grandeur pour chacun d'eux; on cherche alors à un éclairage très clair l'angle visuel du disque rouge de huit millimètres par exemple et on note soigneusement la distance à laquelle le disque rouge est distingué ; comme j'ai démontré plus haut que les disques rouge, orangé, jaune, vert, bleu, indigo et violet, tous de même grandeur, ne pouvaient pas avoir chacun un même angle visuel et qu'ainsi la distance à laquelle chacun des disques était aperçu par l'œil variait pour chaque disque coloré, on calcule donc l'angle visuel du disque orangé de huit millimètres, et la distance à laquelle le disque orangé est distingué est nécessairement un peu moindre que la distance à laquelle est aperçu le disque rouge de huit millimètres ; de même on recherche l'angle visuel d'un disque jaune de huit millimètres, et la distance à laquelle le disque jaune est distingué est un peu moindre que la distance à laquelle est aperçu le disque orangé de huit millimètres ; on détermine l'angle visuel d'un disque vert de huit millimètres, et la distance à laquelle le disque vert est distingué est un peu moindre que la distance à laquelle est aperçu le disque jaune de huit millimètres ; on calcule l'angle visuel d'un disque bleu de huit millimètres, et la distance à laquelle le disque bleu est distingué est un peu moindre que la distance à laquelle est aperçu un disque vert de huit millimètres ; on cherche l'angle visuel d'un disque indigo de huit millimètres, et la distance à laquelle le disque indigo est distingué est un peu moindre que la distance à laquelle est aperçu un disque bleu de huit millimètres ; enfin on calcule l'angle visuel d'un disque violet de huit millimètres, et la distance à laquelle est distingué le disque violet est un peu moindre que la distance à laquelle est aperçu un disque indigo de huit millimètres. On fera ensuite identiquement les mêmes calculs à un éclairage sombre et même très sombre, mais avec quelques mo-

difications : les calculs seront faits à la même distance à laquelle chacun des disques colorés est aperçu par l'œil lorsque le ciel est clair ; il résultera ensuite de cet état sombre ou très sombre que l'angle visuel de chaque disque sera un peu plus grand et que par conséquent les disques colorés seront un peu plus grands que les disques colorés qu'on a employés par un ciel très clair. Le fond est également gris-moyen; et les disques colorés auront une teinte ni trop foncée ni trop claire.

Quant aux nuances de couleur, la nuance entre l'orangé et le jaune est distinguée par l'œil à une distance un peu moindre que la nuance entre l'orangé et le rouge, par conséquent l'angle visuel de la nuance entre l'orangé et le jaune est un peu plus grand que l'angle visuel de la nuance entre l'orangé et le rouge ; la nuance entre le vert et le jaune est vue à une distance un peu moindre que la nuance entre le jaune et l'orangé, donc l'angle visuel de la nuance entre le jaune et le vert est un peu plus grand que l'angle visuel de la nuance entre le jaune et l'orangé ; la nuance entre le vert et le bleu est distinguée à une distance un peu moindre de l'œil que celle de la nuance entre le vert et le jaune, donc l'angle visuel de la nuance entre le vert et le bleu est un peu plus grand que l'angle visuel de la nuance entre le vert et le jaune ; la nuance entre le bleu et l'indigo est aperçue à une moindre distance que la nuance entre le bleu et le vert, par conséquent l'angle visuel de la nuance entre le bleu et l'indigo est un peu plus grand que l'angle visuel de la nuance entre le bleu et le vert ; la nuance entre l'indigo et le violet est distinguée à une moindre distance que celle de la nuance entre l'indigo et le bleu, par conséquent l'angle visuel de la nuance entre l'indigo et le violet est un peu plus grand que l'angle visuel de la nuance entre l'indigo et le bleu. Toutes les nuances de couleur représentent des papiers chacun étant de même grandeur ; comme pour les papiers rouge, orangé, jaune, vert, bleu, indigo et violet, on peut comprendre des considérations qui précèdent que toutes les nuances de couleur et chacune de grandeur égale doivent être distinguées à une distance va-

riable pour chacune d'elles. On calcule ensuite l'angle visuel de la nuance entre le rouge et l'orangé de huit millimètres et à un éclairage très clair, et on note la distance à laquelle le disque de la nuance entre le rouge et l'orangé est distingué; on cherche de même l'angle visuel de la nuance entre l'orangé et le jaune de huit millimètres, et la distance à laquelle le disque de la nuance entre le jaune et l'orangé est aperçu est un peu moindre que la distance à laquelle est distingué un disque de la nuance entre le rouge et l'orangé de huit millimètres; on détermine l'angle visuel de la nuance entre le jaune et le vert de huit millimètres, et la distance à laquelle le disque de la nuance entre le jaune et le vert est aperçu est un peu moindre que la distance à laquelle est distingué le disque de la nuance entre l'orangé et le jaune de huit millimètres; on calcule l'angle visuel de la nuance entre le vert et le bleu de huit millimètres, et la distance à laquelle est aperçue la nuance entre le vert et le bleu est un peu moindre que la distance à laquelle est distingué le disque de la nuance entre le vert et le jaune de huit millimètres; on cherche l'angle visuel de la nuance entre le bleu et l'indigo de huit millimètres, et la distance à laquelle le disque de la nuance entre le blanc et l'indigo est vu est un peu moindre que la distance à laquelle est distingué le disque de la nuance entre le bleu et le vert de huit millimètres; on calcule l'angle visuel de la nuance entre le violet et l'indigo de huit millimètres, et la distance à laquelle le disque de la nuance entre le violet et l'indigo est aperçu est un peu moindre que la distance à laquelle est distingué le disque de la nuance entre l'indigo et le bleu de huit millimètres; tous les disques à nuance de couleur ont une teinte ni trop claire ni trop foncée; le fond est gris-moyen. Au moyen des différents disques à nuance de couleur on fera les mêmes calculs, mais à un éclairage sombre, avec les changements que j'ai signalés à propos de la recherche de l'angle visuel de chacun des disques rouge, orangé, jaune, vert, bleu, indigo et violet par un éclairage sombre.

On aura ainsi deux échelles chromatiques; l'une con-

tiendra l'angle visuel de chacun des disques rouge, orangé, jaune, vert, bleu, indigo et violet, comme de chacun des disques à nuance de couleur, angle visuel déterminé par un temps très clair, cette échelle servira uniquement quand le ciel est très clair ; la deuxième échelle contiendra l'angle visuel de chacun des disques rouge, orangé, jaune, vert, bleu, indigo et violet, comme de chacun des disques à nuances de couleur, angle visuel calculé par un éclairage sombre ; cette deuxième échelle ne sera employée que quand le temps est sombre.

Le sens chromatique de chacun des disques rouge, orangé, jaune, vert, bleu, indigo et violet, comme de chacun des diques à nuance de couleur, le sens chromatique, dis-je, peut être défini par la même formule que celle de l'acuité visuelle, c'est-à-dire par l'équation que voici :

$$C = \frac{d}{D}$$

Dans cette équation, D signifie la distance maximum à laquelle un disque rouge de huit millimètres par exemple est nettement distingué, divisée par D qui est égal à l'angle visuel, qui est sous-tendu par le disque rouge ; ce qui est applicable au disque rouge est applicable aux disques orangé, jaune, vert, bleu, indigo et violet, comme à chacun des disques à nuance de couleur ; on doit tenir compte de plus du temps clair ou sombre qui nécessite l'emploi d'échelles chromatiques différentes.

Voici la disposition des disques rouge, orangé, jaune, vert, bleu, indigo.

Rouge, orangé, jaune, vert, bleu, indigo, violet..... = 1re rangée.
Violet, indigo, bleu, vert, jaune, orangé, rouge..... = 2e rangée.
Orangé, vert, bleu, rouge, violet, jaune, indigo..... = 3e rangée.
Bleu, indigo, violet, orangé, jaune, rouge, vert..... = 4e rangée.
Rouge, orangé, jaune, vert, bleu, indigo, violet..... = 5e rangée.
Violet, indigo, bleu, vert, jaune, orangé, rouge..... = 6e rangée.
Orangé, violet, indigo, bleu, rouge, vert, jaune..... = 7e rangée.

Voici maintenant la disposition des disques à nuance de couleur :

N. rouge orangé, N. orangé jaune, N. jaune vert, N. vert bleu, N. bleu indigo, N. indigo violet..... = 1re rangée.
N. violet indigo, N. indigo bleu, N. bleu vert, N. vert jaune, N. jaune orangé, N. orangé rouge..... = 2e rangée.
N. orangé jaune, N. jaune vert, N. orangé rouge, N. violet indigo, N. bleu vert, N. indigo bleu..... = 3e rangée.
N. rouge orangé, N. orangé jaune, N. jaune vert, N. vert bleu, N. bleu indigo, N. indigo violet..... = 4e rangée.
N. bleu indigo, N. indigo violet, N. vert bleu, N. jaune vert, N. orangé jaune, N. rouge orangé..... = 5e rangée.
N. rouge orangé, N. orangé jaune, N. jaune vert, N. vert bleu, N. bleu indigo, N. indigo violet..... = 6e rangée.

On calcule le sens chromatique par la formule $\frac{d}{D}$ en tenant compte des deux éclairages et en faisant dénommer un disque coloré qui se trouve sur la première rangée pour les couleurs simples ou sur la première rangée pour les disques à nuance de couleur; 2° après cet examen on demande où se trouve dans les autres rangées le disque dont la couleur est la même que la couleur du disque de la première rangée, disque de la première rangée qui sert de type de comparaison, puis pour contrôler on fait dénommer le disque qui a servi comme type de comparaison pour la première rangée, on le fait donc dénommer dans la septième rangée ou dans la sixième rangée; 3° on s'informe alors si la couleur de la septième rangée ou de la sixième rangée se trouvent dans les autres rangées; on peut demander encore si la couleur de la septième rangée ou de la sixième est dans l'une ou l'autre série verticale.

J'exposerai encore une deuxième méthode qui, je crois, ne sera pas trop difficile à réaliser; cette méthode consiste à rechercher une distance à l'œil, distance qui est la même pour chacun des papiers rouge, orangé, jaune, vert, bleu, indigo et violet, comme pour chacun des disques à nuance de couleur. Voici comment : puisque un disque indigo de huit millimètres et à un éclairage très clair, comme ce disque indigo est distingué à une distance un peu plus grande que la distance à laquelle est vu un disque violet de huit millimètres, l'angle visuel du disque indigo est un peu plus petit que l'angle visuel du disque violet; on agrandit ensuite le disque indigo tout juste assez pour que le disque indigo soit

distingué à la même distance que le disque violet, et on calcule l'angle visuel de la quantité dont on a dû agrandir ainsi le disque indigo; de même on agrandit un disque bleu de huit millimètres jusqu'à ce que le disque bleu soit distingué à la même distance que le disque violet de huit millimètres, et on détermine l'angle visuel de la quantité dont on a dû agrandir ainsi le disque bleu; on agrandit un disque vert de huit millimètres jusqu'à ce que le disque vert soit aperçu à la même distance qu'un disque violet de huit millimètres, et on calcule l'angle visuel de la quantité dont on a dû agrandir ainsi le disque vert; on agrandit un disque jaune de huit millimètres jusqu'à ce qu'il soit distingué à la même distance qu'un disque violet de huit millimètres, et on cherche l'angle visuel de la quantité dont on a dû agrandir ainsi le disque jaune; on agrandit un disque orangé de huit millimètres jusqu'à ce qu'il soit aperçu à la même distance qu'un disque violet de huit millimètres, et on détermine l'angle visuel de la quantité dont on a dû agrandir ainsi le disque orangé; on agrandit un disque rouge de huit millimètres jusqu'à ce qu'il soit distingué à la même distance qu'un disque violet de huit millimètres, et on calcule l'angle visuel de la quantité dont on a dû agrandir ainsi le disque rouge.

Le fond est gris-moyen et les disques colorés ont une teinte ni trop claire ni trop foncée.

On fait ensuite les mêmes calculs qui ont été faits par un éclairage très clair, on les fait donc par un éclairage sombre avec les modifications suivantes; comme je l'ai déjà dit plusieurs fois, le disque violet dans l'éclairage sombre doit se trouver à la même distance qu'il l'est dans l'éclairage très clair; dans l'éclairage sombre il n'y a que les disques violet, indigo, bleu, vert, jaune, orangé et rouge qui sont chacun un peu plus grand que les mêmes disques pour un éclairage très clair.

Quant aux nuances de couleur, comme un disque de la nuance entre le bleu et l'indigo de huit millimètres et à un éclairage très clair, comme ce disque est aperçu à une distance un peu plus éloignée de l'œil que la distance à laquelle

est distingué un disque de la nuance entre l'indigo et le violet de huit millimètres, l'angle visuel du disque de la nuance entre l'indigo et le bleu est un peu plus petit que l'angle visuel du disque de la nuance entre l'indigo et le violet; on agrandit ensuite le disque la nuance entre l'indigo et le bleu tout juste assez afin que le disque de la nuance entre l'indigo et le bleu soit aperçu à la même distance que le disque de la nuance entre l'indigo et le violet, et on détermine l'angle visuel de la quantité dont on a dû agrandir ainsi le disque de la nuance entre le bleu etl'indigo; on agrandit également un disque de la nuance entre le bleu et le vert de huit millimètres jusqu'à ce que le disque de la nuance entre le vert et le bleu soit distingué à la même distance que la distance à laquelle est aperçu le disque de la nuance entre l'indigo et le violet, on détermine l'angle visuel de la quantité dont on a dû agrandir ainsi le disque de la nuance entre le bleu et le vert; on agrandit le disque de la nuance entre le vert et le jaune de huit millimètres jusqu'à ce que le disque de la nuance entre le vert et le jaune soit aperçu à la même distance que la distance à laquelle est distingué le disque de la nuance entre l'indigo et le violet, et on calcule l'angle visuel de la quantité dont on a dû agrandir ainsi le disque de la nuance entre le vert et le jaune; on agrandit le disque de la nuance entre le jaune et l'orangé de huit millimètres jusqu'à ce que le disque de la nuance entre le jaune et l'orangé soit aperçu à la même distance que la distance à laquelle est distingué le disque de la nuance entre l'indigo et le violet, et on détermine l'angle visuel de la quantité dont on a dû agrandir ainsi le disque de la nuance entre le jaune et l'orangé; enfin on agrandit le disque de la nuance entre l'orangé et le rouge de huit millimètres jusqu'à ce que le disque de la nuance entre l'orangé et le rouge soit vu à la même distance que la distance à laquelle est distingué le disque de la nuance entre l'indigo et le violet de huit millimètres, et on calcule l'angle visuel de la quantité dont on a dû agrandir ainsi le disque de la nuance entre le rouge et l'orangé.

Le fond est également gris-moyen et la teinte des disques n'est ni trop claire ni trop sombre. On fait alors les mêmes calculs pour un éclairage sombre avec les changements que j'ai indiqués à propos des modifications pour les disques violet, indigo, bleu, vert, jaune, orangé et rouge, quand on calcule par un temps sombre dans la deuxième méthode.

Pour la disposition des disques colorés on prend sept rangées pour les couleurs simples et six rangées pour les nuances de couleur comme dans la première méthode.

La formule du sens chromatique du disque violet et du disque de la nuance entre l'indigo et le violet est égale à $\frac{d}{D}$ comme dans la première méthode.

La formule du sens chromatique de chacun des disques indigo, bleu, vert, jaune, orangé et rouge comme de chacun des disques de la nuance entre l'indigo et le bleu, de la nuance entre le bleu et le vert, de la nuance entre le vert et le jaune, de la nuance entre le jaune et l'orangé et de la nuance entre l'orangé et le rouge est égale à $\frac{d}{D + X}$

Dans cette dernière équation X égale l'angle visuel de la quantité dont on a dû agrandir chacun des disques sus-mentionnés.

On peut construire également deux échelles chromatiques; l'une est employée lorsque le temps est couvert, l'autre quand le temps est clair.

Pour examiner le sens chromatique d'un œil, on fait dénommer les disques colorés de la même manière que cela a été indiqué dans la première méthode. Dans la première méthode on commence par chercher l'angle visuel du disque rouge et du disque de la nuance entre l'orangé et le rouge, tandis que dans la deuxième méthode on commence par calculer l'angle visuel du disque violet et du disque de la nuance entre l'indigo et le violet.

On peut voir clairement par l'exposé des deux méthodes, soit qu'on rejette complètement ma théorie des couleurs, soit qu'on s'en tienne uniquement aux recherches physiologiques de MM. Galezowski, Wecker, Landolt, Charpentier, Don-

ders, Snellen, Cohn, Aubert, Stilling, Helmholtz, on peut donc voir aisément qu'il est complètement impossible de distinguer à la même distance un disque rouge et un disque vert ayant chacun la même grandeur et en employant un fond gris-moyen, et que pour voir le disque vert à la même distance que le disque rouge on est forcé d'agrandir le disque vert jusqu'à ce qu'il puisse être distingué à la même distance que le disque rouge. Pour les tramways, pour les navires de mer et pour les chemins de fer, les deux disques rouge et vert ont ordinairement la même grandeur, ce qui est très dangereux si on veut s'en rapporter rien qu'aux considérations que j'ai formulées tantôt; il est donc très-urgent que le disque vert soit relativement beaucoup plus grand que le disque rouge; le disque vert du reste ne saurrait être trop grand; il est vrai cependant que, quand les deux disques rouge et vert sont par exemple de même grandeur, il est vrai que lorsqu'on peut éclairer le disque vert plus que le disque rouge, que le disque vert peut être ainsisensiblement reconnu à la même distance que le disque rouge, mais ce procédé est seulement applicable dans un cabinet, et je crois qu'on pourrait l'utiliser difficilement sur les navires de mer et sur les chemins de fer, et c'est pourquoi je trouve qu'il est préférable d'agrandir le disque vert; c'est là du reste un procédé d'exécution très simple. Comme les couleurs s'altèrent vite par les rayons du soleil, par la fumée, la poussière et la pluie, il est donc très prudent de les faire repeindre dès que la nécessité s'en fait sentir.

Quand on constate du daltonisme et qu'on veut en mesurer le degré, voici comment on doit s'y prendre. On emploie d'abord la deuxième méthode et pour les calculs on suivra la marche qu'a prise M. Snellen dans la construction de son échelle chromatique, échelle basée sur le système métrique, avec les changements suivants : dans le n° 5 par exemple il faudra deux rangées de papiers colorés; la première rangée contiendra les disques violet, indigo, bleu, vert, jaune, orangé et rouge, chacun étant de huit millimètres par exemple; la deuxième rangée contiendra les disques de toutes les nuances

de couleur et chacun de huit millimètres par exemple; on devra avoir ces deux rangées de papiers colorés dans le n° 6, dans le n° 10, dans le n° 15, dans le n° 20, dans le n° 30 et dans le n° 50. Quant au n° 0,5, le n° 0,6, le n° 0,8, le n° 1, le n° 1,25, le n° 1,50, le n° 1,75, le n° 2,25, le n° 3 et le n° 4, dans la moitié qui est à droite il y aura seulement les disques violet, indigo, bleu, vert, jaune, orangé et rouge, et dans la moitié qui est à gauche il y aura uniquement tous les disques à nuance de couleur. Les papiers colorés qui serviront pour tous ces calculs seront sur un fond gris-moyen; les calculs doivent être faits d'abord à un éclairage très clair; 2° à un éclairage sombre et même très sombre. La feuille de papier sur laquelle se trouveront le n° 5, le n° 6, le n° 10, le n° 15, le n° 20, le n° 30 et le n° 50, cette feuille sera partout d'un gris-moyen et les feuilles de papier qui seront occupés par le n° 0,5, le n° 0,6, le n° 0,8, le n° 1, le n° 1,25, le n° 1,50, le n° 1,75, le n° 2,25, le n° 3, et le n° 4. Ces feuilles seront également d'un gris-moyen.

Quant à la première méthode, on pourra suivre la même marche que j'ai signalée dans la deuxième méthode; dans la deuxième méthode les disques colorés de huit millimètres sont tous vus à une même distance, tandis que ces mêmes disques se trouvent à une distance qui varie pour chacun d'eux.

Dr DEEREN.

SUR LE NOMBRE
ET LE CALIBRE DES FIBRES NERVEUSES
DU NERF OCULOMOTEUR COMMUN
CHEZ LE CHAT NOUVEAU-NÉ ET CHEZ LE CHAT ADULTE

PAR

M. H. SCHILLER[1]

On a peu fait attention jusqu'ici au nombre relatif des éléments histologiques du corps chez le nouveau-né et chez l'adulte. Les fibres du système nerveux, arrangées en fascicules, sont un objet particulièrement favorable à cette étude lorsqu'il s'agit d'un fascicule de caractère constant, homogène, et d'un parcours isolé. Sur le conseil et sous les auspices de M. A. Forel, j'ai entrepris de compter le nombre des fibres d'un nerf moteur déterminé chez un animal nouveau-né et chez le même animal adulte. J'ai choisi le nerf oculomoteur commun du chat, parce qu'il n'a pas un nombre trop considérable de fibres, parce qu'il est bien isolé, et d'un développement très constant, de même que les muscles de l'œil qu'il innerve.

Les nerfs, enlevés à la base du cerveau de l'animal qu'on venait de tuer, ont été fixés étendus, pendant douze à vingt-quatre heures, dans une solution d'acide osmique à 1 p. 100. Pour faires les coupes transversales, les nerfs ont été placés dans la paraffine à l'aide du xylol.

Ne pouvant opérer chez le même animal à deux âges différents, j'ai opéré d'abord sur les petits d'une même portée. Du reste, les animaux provenant de parents différents n'ayant fourni qu'un écart insignifiant, la cause de variations provenant de différences individuelles ne nous a pas causé les difficultés qu'on aurait pu prévoir. Les différences entre deux

1. Note présentée à l'Académie des sciences (*France médicale*).

coupes du même nerf proviennent évidemment de petites erreurs dans le dénombrement, ou de fibres tombées vers les bords de la coupe.

Le dénombrement des fibres a été opéré au moyen de l'appareil à dessiner (chambre claire) d'Oberhäuser.

Le résultat de ce premier travail montre que le nombre des fibres de l'oculomoteur du chat n'augmente pas, ou augmente à peine, pendant la vie. Le nombre un peu plus élevé des fibres, que nous avons trouvé chez l'adulte, provient probablement de ce que, chez le nouveau-né, quelques fibres échappent au dénombrement, à cause de leur finesse qui peut les faire confondre avec la névroglie. En effet, le calibre des fibres de l'adulte est six à huit fois plus considérable que celui des fibres du nouveau-né :

		Micromillimètres.
Diamètre des fibres chez le chat	nouveau-né	1.5 à 2
»	âgé de quatre semaines	4 à 6
»	âgé de seize semaines	6 à 9
»	âgé d'un an	6 à 12
»	âgé d'un an et demi	6 à 20

Nous comptons reprendre cette étude à l'aide de la méthode de Weigert, afin d'éviter les inégalités de teinture et de gonflement des fibres, produites par l'acide osmique; puis, nous l'étendrons au dénombrement des cellules ganglionnaires, dans les noyaux d'origine du nerf.

NOTE SUR LE TRAVAIL PRÉCÉDENT PAR M. AUG. FOREL

En engageant M. le Dr Schiller à entreprendre le travail précédent, j'espérais le résultat qui a été obtenu, sans oser l'attendre avec une certitude absolue. Je suis persuadé maintenant que la continuation de ces études viendra confirmer de plus en plus le fait fondamental qu'il s'agit de prouver, savoir que le nombre des éléments cellulaires du système nerveux cérébrospinal n'augmente pas pendant le courant de la vie. Comme il résulte déjà des dénombrements faits par Birge, chez la grenouille adulte, que le nombre des cellules

des noyaux des nerfs moteurs est égal à celui des fibres des mêmes nerfs, nous devons nous attendre au même résultat chez le chat adulte et chez le chat nouveau-né.

Ce résultat ne démontre pas rigoureusement que la cellule nerveuse elle-même ne change pas dans le courant de la vie, c'est-à-dire que sa vie cellulaire ait la même durée que la vie humaine, mais elle le rend très probable. Tous les résultats obtenus par la méthode de Gudden (atrophies produites par des opérations sur le nouveau-né), par les dégénérescences secondaires, etc., tendent à démontrer qu'un élément cellulaire nerveux des centres cérébrospinaux, une fois détruit, n'est jamais reproduit au moyen d'autres éléments et n'est donc pas remplacé dans le courant de la vie. La régénération des nerfs périphériques repose sur une croissance du cylindre axe. Or le cylindre-axe n'est qu'un prolongement de la cellule centrale de la corne antérieure ou du ganglion spinal qui lui donne naissance. Lorsqu'un nerf coupé se régénère, il ne s'agit donc pas d'éléments détruits qui sont reproduits, mais seulement du bourgeonnement des tentacules ou prolongements coupés de certains éléments, qui, eux-mêmes, n'ont point péri. Je renvoie ici à deux travaux indépendants l'un de l'autre, et basés sur des méthodes entièrement différentes; l'un de His[1], le second de moi[2].

Les résultats de ces deux travaux amènent, entre autres, à croire qu'il n'existe pas d'anastomoses, ni grossière, ni en réseau très fin, dans les centres nerveux; que chaque fibre nerveuse n'est que le prolongement d'une cellule et se termine en arborescences libres. Ce fait impliquerait celui d'un dynamisme nerveux réagissant d'un élément nerveux sur l'autre, par contiguité ou simple voisinage, la fibre nerveuse ne conduisant que de sa cellule au lieu où elle se ramifie, ou *vice versa*. Les résultats de ces mêmes travaux, surtout du mien,

1. Zur Geschichte des menschlichen Rückenmarkes und der Nervenwurzeln, in Band XIII der Abhandlung der mathem. physischen Classe der Königl. Sächsischen Gesellschaft der Wissenschaften. Leipzig. (Envoyé en août, publié en octobre 1886.)

2. Einige hirnanatomische Betrachungen und Ergebnisse, Archiv für Psychiatrie. Band. XVIII, Heft I. (Envoyé en août 1886, publié en janvier 1887.)

tendent aussi à démontrer la stabilité des éléments nerveux pendant la vie.

« Le fait, rendu ainsi plus que probable, de la conservation de chaque élément nerveux central pendant toute la vie, nous paraît de grande importance pour l'explication des phénomènes de mémoire. » M. H. SCHILLER.

TRAITEMENT

DES MIGRAINES PRÉORBITAIRES ET OCULAIRES

PAR L'APPLICATION DE L'ÉLECTRICITÉ STATIQUE

PAR

Le Dr GALEZOWSKI

C'est le Dr Labbé qui emploie l'*électricité statique* pour des malades atteints d'affections douloureuses, névralgiques et rhumatismales, et je partage son avis qu'on ait jamais obtenu, au moyen des appareils à courants continus et à courants induits, des résultats aussi probants et aussi immédiats qu'avec les appareils électro-statiques.

A la Société médicopratique, M. Labbé a communiqué l'observation d'une malade atteinte de migraine chronique datant de huit années et guérie en deux mois ou plutôt en 34 séances d'électricité statique, les séances n'ayant lieu que tous les deux jours. Je tiens à rapporter le résumé de cette observation que nous empruntons au journal de l'*Electrothérapie* (Janvier 1889, p. 25).

Mme A..., encore bien réglée, a toujours été bien portante jusqu'à l'âge de cinquante-sept ans; depuis cette époque elle éprouva de violentes migraines. Au début, les accès furent d'abord périodiques : tous les mois, au moment des règles, puis ensuite tous les quinze jours. Depuis un an, elles sont devenues presque quotidiennes. Enfin, depuis deux mois, elle n'a plus aucun répit, elle souffre nuit et jour. Les douleurs

occupent surtout les régions frontale et sus-orbitaire gauche; mais elles s'irradient souvent dans la région temporale et envahissent quelquefois le côté droit; la malade compare ses douleurs à de véritables coups de marteau. Cet état douloureux s'accompagne toujours de vomissements et d'étourdissements qui obligent la patiente à s'aliter.

Rien dans les antécédents ne vient donner la clef de cet état; la malade a un état général excellent en dehors de ses crises de migraine. La profession ne peut pas non plus être incriminée, puisque Mme A... a cessé depuis un an son métier de cuisinière. M. Labbé porta le diagnostic de migraine idiopathique; les traitements les plus variés ont été vainement tentés; aucun ne lui a réussi, même l'antipyrine si fort en vogue, surtout à cette époque, et le traitement commença (25 août 1887) par l'électricité statique.

La malade étant assise sur un isoloir et mise en communication avec la machine statique, il met l'appareil en marche. Au bout de quelques secondes, la patiente se trouve entourée d'une véritable atmosphère d'air électrisé; c'est ce que l'on est convenu d'appeler un bain électrique.

Prenant alors un excitateur à pointes multiples, il l'approche d'environ 4 à 5 centimètres de la tête en le promenant à cette distance sur toute l'étendue de la région douloureuse; au bout de 2 à 3 minutes, il prend un excitateur à pointe unique et il opère de même en l'approchant toutefois de temps en temps des régions malades de façon à tirer quelques petites étincelles; enfin, il termine la séance par ce qu'on appelle la friction électrique qui consiste à promener au contact de la peau un excitateur à boule recouverte de flanelle. Le tout dure environ dix minutes.

Le traitement a été continué jusqu'au 1er novembre 1887, comprenant 28 séances.

L'état de Mme A... est resté excellent jusqu'au 20 février 1888, c'est-à-dire pendant près de quatre mois. A cette date, elle éprouva de nouveau une crise de migraine persistante qui la décida à revenir le trouver, ainsi du reste qu'il lui en avait donné le conseil.

Cinq nouvelles séances d'électrisation sont faites successivement à un jour d'intervalle. Depuis le 21 février, la malade n'a plus éprouvé la moindre crise et se trouve tout à fait guérie après 34 séances en tout.

Cette observation démontre suffisamment l'action réelle et indubitable de l'électricité statique dans le traitement de la

migraine. En effet, dès les premiers jours du traitement, une amélioration considérable s'est nettement accusée et, après la huitième séance, la malade se trouvait déjà très soulagée. Mais il est une particularité sur laquelle M. Labbé insiste spécialement, c'est la disparition de la crise immédiatement après les séances d'électrisation. Chaque fois, en effet, que la malade arrivait avec une crise, chaque fois cette crise disparaissait au bout de dix minutes de traitement.

L'application de l'électricité statique dans les névralgies préorbitaires donnera des résultats satisfaisants, mais il faut préalablement s'assurer que toutes les autres causes de névralgies périorbitaires ou oculaires ont été écartées et que la névralgie est idiopathique. On rencontre, en effet, des cas plus complexes, dans lesquels la névralgie est purement symptomatique d'une autre lésion. Tantôt elles sont entretenues par une dent cariée, tantôt il existe dans le trajet du canal nasal une périostose, osteite, ou même une irritation du canal lacrymal plus superficielle, qui provoque des névralgies soit périodiques, soit permanentes et dans lesquelles l'électrisation statique amènera un soulagement sans aboutir à un résultat définitif. Dans ces conditions, il sera de notre devoir d'examiner soigneusement l'état des voies lacrymales, de s'assurer s'il n'existe pas quelques engorgements dans leur trajet et d'agir selon le résultat de cet examen. L'électricité statique servira comme un moyen calmant des symptômes névralgiques, tandis que le traitement rationnel, dirigé contre les altérations du périoste, du canal lacrymal, des dents cariées, etc, contribuera beaucoup à amener la guérison prompte et définitive de tous les symptômes névralgiques éprouvés par le malade.

Dr GALEZOWSKI.

RECHERCHES

SUR

LA FONCTION VISUELLE DE LA RÉTINE

ET DU CERVEAU

PAR

Le professeur A. ANGELUCCI

Traduction faite pour le *Recueil* par le Dr O. PARISOTTI [1]

(Suite [2])

TROISIÈME PARTIE

LA VISION CÉRÉBRALE. OPINIONS DES AUTEURS SUR LA DOCTRINE DES LOCALISATIONS. EXPÉRIENCES DESTINÉES A LA SOLUTION DES PROBLÈMES : 1° L'ACTE VISUEL SIMPLE ET INTELLECTUEL EST-IL CHEZ LES VERTÉBRÉS SUPÉRIEURS UNE FONCTION DES ÉCORCES CÉRÉBRALES? 2° LES SYMPTOMES VISUELS QUI ACCOMPAGNENT LES LÉSIONS DU CERVEAU SONT-ILS LE RÉSULTAT CONSTANT DES LÉSIONS DE PARTIES QUI ONT UN ROLE DANS LA VISION?

La vision cérébrale est destinée à donner la sensation de l'image de l'objet et à réveiller un ensemble d'idées et de jugements. Dans le premier cas, la vision n'est qu'un acte matériel, savoir la simple constatation de la présence d'un objet; dans le second cas, la vision est le commencement d'un acte psychique qui nous amène à connaître et à juger le rapport entre l'objet et ses qualités. La vision psychique est une propriété fonctionnelle exclusive aux hémisphères des mammifères ; les vertébrés des classes inférieures varient, mais chez eux la conscience de la présence de l'objet ne fait qu'exciter un ensemble d'actes réflexes, et ce n'est que par ceux-ci que les impressions visuelles leur sont utiles.

1. Des circonstances indépendantes de ma volonté m'ont empêché de faire suivre régulièrement la publication de ce travail qui, à présent, ne subira plus aucune interruption. Dr Parisotti.

2. Voir le numéro de juin.

Quelques jugements sur la vision sont absolument subjectifs, et il s'ensuit, plutôt que des impressions spéciales, des faits de mémoire et des jugements instinctifs aussi bien qu'acquis tirés d'autres circonstances (sensation de l'espace); ainsi la suspension de la faculté d'interpréter une image visuelle donnée, par exemple de la signification des lettres dans l'*alexia*, est l'effet d'un ensemble de circonstances qui n'ont rien à voir avec les impressions visuelles, mais qui dépendent directement du mécanisme psychique de perception; la qualité visuelle psychique est par conséquent d'autant plus noble que l'acte qui la produit est en relation avec les autres sens. C'est une erreur de croire que chez les vertébrés et les mammifères l'acte de la vision cérébrale donne les mêmes résultats, ainsi que de placer exclusivement dans l'écorce des hémisphères tout acte visuel.

Ce que je viens de dire est la synthèse des faits que je vais exposer.

En 1870, Fritch et Hitzig ont démontré l'excitabilité électrique des écorces qu'ils ont partagées en deux zones avec caractère physiologique différent : la zone antérieure destinée aux fonctions de mouvements, la postérieure aux fonctions de sens.

La découverte des centres moteurs et sensitifs comme zones distinctes des écorces a attiré l'attention de tous les observateurs; d'autant plus que des expérimentateurs de grande valeur: Longet[1], Cuvier, Rienzi[2], Goltz[3], Schiff[4], combattaient l'axiome de Floùrens[5] qui a écrit que « toute portion des écorces cérébrales règle complexivement les impressions motrices, sensitives et perceptives ».

Hitzig[6] a donné le premier les limites du centre visuel dans les écorces occipitales des chiens. Les lésions de ces ré-

1. *Loc. cit.*
2. Saggio di fisiologia experimentale sui centri della vita psichica (*Annali di medicina*, vol. 187-189, Milano, 1863).
3. *Beitr. zur Lehre von d. funct. d. Nerven cent. der Frosces* (Berlin 1869).
4. *Physiologie d. Nerven-Syst.*; Bonn, 1859.
5. *Recherches expérimentales sur les propriétés et les fonctions du système nerveux*, Paris, 1874.
6. *Centralblatt f. die medic. Wissenschaften*, p. 548.

gions amènent la cécité de l'œil du côté opposé avec dilatation parétique de la pupille.

Ferrier[1] a confirmé ces recherches et il a trouvé que l'excitation d'un point donné de l'écorce des lobes occipitaux amène des mouvements et des réactions pupillaires dans l'œil du côté opposé, et la cécité de ce même œil lorsqu'on enlève ce même point.

Les auteurs qui se sont occupés de ce sujet se sont rangés tantôt à l'une, tantôt à l'autre de ces opinions. Munk[2], Dalton[3], Luciani, Tamburrini[4], Charcot, Muzehold[5] et d'autres ont suivi l'opinion de Ferrier. Goltz est le champion de l'autre opinion[6].

Munk limite les fonctions visuelles seulement aux écorces des lobes occipitaux ; ce centre exerce son influence sur les deux yeux. Si on produit une lésion dans un certain endroit de ce centre, on a la cécité absolue des fibres maculaires de l'œil du côté opposé (A. I.) ; la même zone (A. I.) est le centre des facultés psychiques de la vision, de sorte que la cécité centrale est accompagnée pour un temps plus ou moins long de la perte des images, de la mémoire et du jugement de la vision (cécité de l'âme). La destruction de toutes les zones corticales visuelles porte à la cécité absolue et permanente (cécité corticale). Munk et son école ont porté l'expérimentation aussi sur les animaux inférieurs.

Blasko[7] a observé que la grenouille privée des hémisphères reçoit des impressions optiques qu'elle retient et dont elle profite pour ses mouvements ; il en conclut que ces animaux n'ont pas généralement une vue meilleure. Il expérimenta sur les pigeons, et il admit chez eux l'existence d'un centre visuel

1. *The function of Brain.* London, 1876.
2. Ueber die centrale Organe für das Sehen und das Hörensitz (*Preus Akad of Wissen*). Berlin, 12 Juli 1883. — Ueber die Functionen der Grashirnrirule. Berlin, 1881.
3. *The medical Record* 1881.
4. Luciani Tamburrini, *Rivista sperimentale di freniatria.* 1819.
5. *Das Sehcentrum bei tauben Thieren.* Berlin, 1878.
6. Ueber die Vorrichtungen der Grosshirus (*Pflüger's Arch.* Bonn, 1881).
7. *Das Sehcentrum bei Frösche-Thieren.* Berlin, 1880.

dans les écorces occipitales. Il croit que si l'ablation des lobes occipitaux ne donne pas une cécité complète et permanente, il faut l'attribuer à la difficulté qu'on rencontre lorsqu'on se propose d'enlever tout entière une sphère visuelle. L'intensité de l'amblyopie et le rétrécissement consécutif du champ visuel correspond exactement à la quantité de sphère visuelle qu'on a enlevée. La différence entre le pouvoir physiologique du cerveau des grenouilles et du pigeon dépend, d'après lui, de ce que les lobes optiques des grenouilles étant couverts de substance grise, les fibres optiques peuvent y aboutir, tandis que chez les pigeons, où la surface du lobe optique est recouverte seulement par de la substance blanche, les fibres optiques vont chercher le gris terminal dans les lobes occipitaux.

Muschold aussi s'est occupé du centre visuel chez les pigeons; après l'extirpation des écorces des lobes occipitaux, il a vu survenir une cécité passagère de l'œil du côté opposé.

Munk est d'avis que le pigeon privé du cerveau perd la vision brute aussi bien que l'intellectuelle; il défend les opinions de Flourens qui, d'après lui, a été le seul qui ait observé des pigeons vraiment privés de cerveau; il repousse les assertions de Brown-Sequard, de Cuvier, de Longet, de Rienzi, qui ne veulent pas reconnaître aux hémisphères des pigeons une influence aussi importante, tandis qu'ils admettent que les sensations ont lieu dans les centres mésocéphaliques, les perceptions, les volitions et les images dans les hémisphères.

Dalton suit l'opinion de Ferrier et place chez le chien dans le *girus angularis* le centre visuel de l'œil opposé.

Luciani et Tamburrini ont trouvé, par l'augmentation systématique de morceaux d'écorce dans les différentes sections des hemisphères, que les destructions dans la zone qu'on dit motrice sont suivies aussi de troubles visuels. Cela prouve que le centre visuel des chiens ne se limite pas à la région des lobes postérieurs, mais qu'il s'étend en avant jusqu'à la région frontale. Chez les singes, cette zone est plus circonscrite; outre l'écorce du lobe occipital, elle ne com-

prend que la circonvolution angulaire; l'écorce retroussée du sillon pariéto-occipital sert, elle aussi, à la vision. Ils ont les premiers fait ressortir que, chez les chiens et chez les singes, les fibres croisées aussi bien que les directes d'un nerf optique sont en rapport avec un seul hémisphère; les croisées sont en nombre plus considérable. Ils attribuent aux ganglions mésocéphaliques l'importance des centres des sensations visuelles, et sont d'avis qu'après la destruction des centres corticaux, ils peuvent les remplacer en partie.

Bianchi[1] place le centre visuel des chiens dans la deuxième circonvolution tout entière et dans une partie de la première et de la troisième; il remarque cependant qu'il n'y a pas de limites exactes; la destruction de ces régions amène une hémianopsie permanente. Les conclusions sont les suivantes: La partie antérieure de la deuxième circonvolution est destinée à emmagasiner les impressions simples et colorées, la partie moyenne à la sensation de la forme et de la grandeur d'un objet; la partie postérieure est chargée de la coordination de ces deux facteurs de la perception optique.

Hitzig[2] soutient que les lésions des lobes antérieurs des hémisphères donnent des rapports entre la partie antérieure du cerveau et les lobes occipitaux qui sont le siège du centre visuel. D'après cet auteur, les écorces frontales sont les organes de l'abstraction; après leur destruction on a de troubles de la vision psychique représentative. Les chiens ont de grandes faiblesses de mémoire jusqu'à oublier le manger qu'ils viennent de voir. Ces troubles ne durent pas longtemps.

Monakow[3] a extirpé chez les chiens nouveau-nés les sphères visuelles de Munk. Huit semaines plus tard, il constata l'atrophie du corps géniculé externe, du pulvinar, des éminences bijumelles antérieures, des tractus optiques. Il croit que le faisceau croisé est compris dans la section la plus externe du centre visuel; il ne fait aucune mention des

1. *Sulle compensazioni cerebrali della corteccia cerebrale.* Napoli, 1881.
2. *Arch. für Psychiatrie*, XV, 1.
3. *Arch. für Psychiatrie*, XIV, 1889.

troubles visuels, qui ne pouvaient pas manquer après pareilles atrophies secondaires; quelques-uns des animaux opérés par lui vécurent jusqu'au sixième mois.

D'après Goltz, il n'y a aucune section de l'écorce cérébrale des chiens destinée exclusivement à l'un ou à l'autre des actes sensitifs; des troubles visuels sont produits par des lésions des lobes pariétaux aussi bien que des frontaux et des occipitaux. La seule différence qu'il y a entre les différentes sections du cerveau, et sur laquelle se base toute la doctrine des localisations, est dans cela que, lorsqu'on détruit la moitié antérieure du cerveau, il se produit de préférence des mouvements balourds, et la sensibilité cutanée devient plus obtuse; lors de la destruction des sections postérieures on a une différence des sens spécifiques, qui s'émoussent, surtout de la vision; cette différence tient au degré différent de lésion des voies de conduction des faisceaux cérébraux. Il fait ressortir deux circonstances qui accompagnent la diminution du sens de la vision : une faiblesse visuelle psychique du cerveau, suite de la grande lésion, phénomène de déficience fonctionnelle (*Hemmurgzerscheinung*); ou bien d'une suspension passagère de la fonction (*Vehenwirkung*) par transport ou par expansion des effets de la lésion. D'après Goltz, les lésions les plus étendues des hémisphères n'amènent pas chez les chiens la cécité absolue: le chien opéré voit de la même manière qu'un chien dans l'état normal, mais à cause de la diminution de l'intelligence, il ne comprend pas ce qu'il voit; par conséquent, dit-il, la partie antérieure des hémisphères n'a pas la même signification que la postérieure.

Loeb[1] a répété sur les chiens toutes les expériences de Munk; il déclare que les faits énoncés par cet auteur n'existent point. Le chien opéré dans la section (A I) voit de l'œil opposé qui ne présente aucun symptôme de cécité psychique. On peut aussi enlever les centres visuels de

1. *Die Sehstörung nach Verletzung der Grosshirnrinde an Hunde.* Inaug. Diss. Strasbourg, 1884.

Munk, de Luciani et Tamburrini sans qu'il survienne aucun trouble de la vision.

Loeb a observé que des troubles visuels de mouvement et de sens sont la conséquence de la lésion des lobes occipitaux et pariétaux; souvent la lésion des lobes occipitaux amène isolément des troubles du sens visuel. Il tire de ces faits cette conclusion : La théorie moderne d'un centre visuel dans les écorces occipitales se réduit au fait que les lésions des lobes occipitaux donnent lieu à des troubles visuels plus intenses que ceux des autres fonctions.

Le travail excellent de Luciani[1] et Seppilli est une analyse exacte et conciencieuse de la localisation du centre visuel; leurs résultats représentent le vrai point de passage entre les opinions des différents observateurs, et on ne peut nier qu'ils ont résolu bien des questions qui se rapportent à ce problème. Le centre visuel des chiens, outre l'écorce du lobe occipital, s'étend sur tout le long de la seconde circonvolution externe jusqu'à la région frontale. Chez les singes, outre la région occipitale, il comprend aussi le *girus angularis*.

Pour expliquer l'extension du centre visuel dans les lobes frontaux et temporo-sphénoïdaux, ils admettent que ceux-ci ne renferment aucune partie essentielle, mais des irradiations des sphères visuelles, tandis que les lobes occipitaux et pariétaux représentent la masse centrale indispensable à la constitution de ces sphères. Pour eux, les centres sensitifs verticaux sont très étendus, le centre visuel occupe au moins les deux tiers des écorces, mais prévaut dans les lobes occipitaux. La sphère sensoriale motrice, qui siège de préférence près du *girus sigmoideus*, a presque la même extension; la zone auditive, d'une extension moindre que les deux précédentes, occupe de préférence les lobes pariétaux; l'olfactive occupe à peine un tiers des zones corticales dans les régions temporales. Les lésions de la zone visuelle antérieure donnent des troubles passagers de la vue; celles des postérieures des

1. *Le localizzazioni foncionali del cervello.* Napoli, 1885.

troubles permanents. Comme avec des lésions bien plus considérables en extension et en profondeur que celles produites par Munk ils n'ont pas obtenu la cécité totale, ils déclarent ne pas accepter ce qui formait la base de l'ancienne doctrine des localisations, qui non seulement a pour point de départ des centres parfaitement circonscrits dans des détroits bien définis, mais implique aussi de toute nécessité l'abduction complète de tous les sens après l'extirpation des écorces. Luciani et Seppolli, ayant obtenu d'abord une couche psychique complète, qui plus tard devenait incomplète mais permanente, arrivent à la conclusion que le centre visuel cortical est destiné à élaborer psychiquement les sensations visuelles, qui se font en forme brute dans les ganglions mésocéphaliques. La cécité psychique est pourtant le résultat d'une dépression fonctionnelle du centre visuel cortical.

Christiani[1], après avoir enlevé chez les lapins les hémisphères et la couche optique, a trouvé que les lapins opérés de cette manière ont la vision et l'interprétation même de la vision.

Conty[2], qui a fait un très grand nombre de recherches, n'a pu établir aucun rapport entre les lésions et la nature des troubles qu'elle détermine. Il se déclare par conséquent contre toute idée de localisation dans les écorces cérébrales.

On peut résumer en peu de mots les opinions que nous venons d'exposer. Munk et ceux qui ont suivi ses idées ont accepté pour tous les mammifères, l'homme et les oiseaux compris, un même schéma; toute fonction visuelle est réservée exclusivement aux centres des écorces, ainsi que toutes les sensations de lumière, de couleurs, la perception des objets et la mémoire optique. Il existe pour celle-ci un centre spécial formé de plusieurs groupes de cellules destinés chacun à la mémoire représentative d'un objet. En cas de lésion de ce centre, on voit encore, mais on ne reconnaît pas l'objet déterminé, dont la cellule de mémoire a cessé de fonc-

1. *Bericht der Kön. Akad. der Wiss.*, Berlin, 1881.
2. Histoire et critique des localisations cort. (*Gazette hebdomad. de méd. et de chir.*, 1878, 21-23).

tionner. Des partisans consciencieux des localisations ne dédaignent pas des concessions sur ces idées, d'autres imposent des restrictions et on arrive de cette manière jusqu'à la dénégation de tout le système. Goltz et son école n'ont pas dépassé les conclusions qui leur semblaient justifiées par les faits observés sur les chiens.

Le point essentiel de la question de la localisation de la vision dans les hémisphères se trouve aujourd'hui renfermé dans ces trois problèmes :

1° L'acte visuel, le brut aussi bien que l'intellectuel, s'accomplit-il chez les différentes classes de vertébrés et dans toutes les familles des mammifères essentiellement dans les écorces cérébrales?

2° Les phénomènes de diminution de la vision qui suivent une lésion des hémisphères sont-ils le résultat direct de la lésion, qui a compromis les centres visuels, ou bien plutôt n'y a-t-il pas eu de lésion des centres visuels et s'agit-il seulement d'une influence à distance, influence qui amène la suspension des fonctions?

3° Peut-on démontrer chez les vertébrés supérieurs et chez l'homme l'existence d'un centre visuel circonscrit dans les écorces cérébrales?

L'ensemble des opinions que nous avons exposées fait comprendre aisément la nécessité de fixer auparavant ce que valent les hémisphères par rapport à la fonction visuelle. Il faut pourtant en revenir aux études de Flourens et de Cuvier pour décider si « l'acte de la vision brute, et même l'acte de la vision psychique » réside dans les hémisphères des vertébrés supérieurs. On ne peut pas pourtant borner ces recherches aux oiseaux, mais les faire aussi sur les familles inférieures des mammifères. Je me suis servi des pigeons, des lapins et des chiens[1].

Les expériences nombreuses qui ont été pratiquées par moi m'ont amené à la conclusion suivante.

1. Les détails de ces expériences sont consignées dans les *Atti della R. Academia medica di Roma*, anno XV, vol. IV, série 2ª.

Le pigeon auquel on a enlevé les hémisphères ne dénote aucun trouble de la vision. Il est abattu les premières heures après l'opération, mais il réagit à la lumière; il s'avance avec précaution vers les endroits éclairés, il reconnaît les endroits lointains et en choisit quelques-uns de préférence aux autres. Plus tard il n'y a plus aucune différence, par rapport à la manière de marcher et de s'orienter, entre ce pigeon et un autre auquel on n'a rien fait. Si on l'agace il conserve malgré tout une docilité et une tranquillité complètes, et réagit aux menaces par un mouvement modéré de la tête et du corps, pour s'éloigner de l'obstacle ou de l'objet qui va le frapper. Il est secoué par les bruits forts, mais il conserve alors encore son indifférence. Il voit la nourriture mais n'en prend pas; il reconnaît les endroits et réagit en quelque sorte aux menaces; de cette manière il montre qu'il a conservé non seulement la vision brute, mais aussi quelques qualités qui se rapportent chez les vertébrés supérieurs à la vision intellectuelle.

On a observé avec une très grande facilité chez plusieurs pigeons que l'extirpation de substance des hémisphères était suivie du ramollissement des parties voisines, y compris le lobe optique. C'est là peut-être la raison de la cécité observée chez le pigeon par quelques auteurs après l'extirpation des hémisphères (Flourens, Munck). Munck laissait passer deux mois avant de tuer ses pigeons; il y en avait alors qui étaient complètement aveugles.

Les lapins qu'on a privés presque tout à fait de l'écorce cérébrale continuent à voir et à se rendre compte de ce qu'ils voient. On peut dire en règle générale que le lapin voit les obstacles et les évite tant que la perte des masses cérébrales lui laisse la force de marcher et de réagir aux impressions visuelles. Les lapins fortement abattus conservent constamment la propriété de percevoir la lumière.

Chez les chiens, l'extirpation bien plus étendue ou même complète de toutes les sphères corticales, où on a voulu placer un centre de la vision, n'amène pas la cécité complète. La sensation de la lumière reste tout entière.

Ces faits nous autorisent à nier absolument que, chez les oiseaux, la fonction visuelle soit une attribution des hémisphères. Chez les mammifères inférieurs (lapins), les troubles généraux plus marqués démontrent qu'ici les hémisphères ont une importance plus grande; chez eux aussi cependant l'acte visuel ne dépend pas absolument et en totalité de l'intégrité des écorces cérébrales. Les mêmes conclusions sont à tirer pour les chiens, au moins pour ce qui est sensation de la lumière.

Les phénomènes de diminution de la vision après la lésion des hémisphères sont-ils le résultat immédiat de la lésion qui a frappé vraiment des centres visuels, ou bien s'agit-il d'une influence sur le centre visuel, mais seulement à distance?

Pour résoudre ce problème il suffirait de blesser des endroits qui, sans contestation, n'ont rien à voir avec la vision et d'examiner si alors on obtient aussi des effets de traumatisme sur la fonction visuelle.

L'année dernière, lorsque je m'occupais des irritations irradiées du noyau de la sixième paire par des lésions de la moelle et des ganglions de la base, j'ai observé que ces irradiations vont aussi aux sphères sensitives. Des études ultérieures sur les lapins, sur les pigeons, sur les chèvres et sur les chiens m'ont donné la confirmation de ces observations.

Ces recherches m'ont démontré que les lésions des ganglions de la base qui sont tout à fait en dehors de la fonction visuelle, les sections bulbaires de la moelle et même les compressions de la moelle et du pont donnent des troubles visuels temporaires.

Lorsqu'on a lésé le corps strié des pigeons et des lapins on a un trouble visuel passager de l'œil du côté opposé; chez le chien, dans ces conditions, on observe des hémianepsies latérales d'une extension plus limitée dans l'œil du même côté. Des blessures de la moelle allongée en des foyers hémorragiques qui viennent comprimer la moelle et le pont produisent chez les chiens et les chèvres une hémianepsie sur le côté opposé à celui de la lésion. Ces troubles durent un temps relativement long. Dans quelques cas, les lésions de la portion antérieure

des corps striés, les troubles de sens durent un peu plus longtemps que ceux de mouvement. Des lésions qui s'épuisent dans la substance blanche des lobes antérieurs ne donnent aucun trouble visuel.

ANGELUCCI.

(*A suivre.*)

SOCIÉTÉ D'OPHTALMOLOGIE DE PARIS

Séance du 2 octobre.

PRÉSIDENCE DE M. CHAUVEL.

M. le président lit à la Société une demande de congé du Dr Kopff, nommé médecin major de 1re classe à Orléans. Renvoyé à la Commission des congés.

M. GORECKI. **Tumeur de la sclérotique au voisinage du corps ciliaire** (Présentation de malade). — Le petit malade que j'ai l'honneur de vous présenter et à propos duquel je vous demanderai votre avis, car je réserve encore complètement mon diagnostic, est un enfant de onze ans que j'ai vu pour la première fois à la fin de mai. Au mois de mars de cette année, il aurait été frappé à l'œil par un de ses camarades, assez légèrement pour que l'on ne s'en soit pas inquiété. Quelques semaines après, les parents s'aperçurent que l'œil de l'enfant rougissait, puis des douleurs survinrent et on le conduisit à la clinique des Quinze-Vingts où, d'après les parents, on proposa l'énucléation immédiate.

On me l'amena alors en me demandant si je croyais l'opération urgente ; à ce moment l'enfant était à peu près dans l'état où vous le trouvez aujourd'hui : l'œil droit est sain ; sur l'œil gauche, à la partie supéro-interne de la cornée, un peu en dehors de l'emplacement correspondant au corps ciliaire à 3 millimètres de la cornée on voit une tumeur arrondie de la grandeur d'une pièce de 20 centimes en argent (8 millimètres de diamètre), lisse en avant, un peu granuleuse en arrière, ayant l'aspect d'une bosselure ou d'un gros bouton d'épisclérite, semi-transparente dans sa partie lisse, fortement vascularisée ; plus en avant et un peu en bas se voit encore un petit noyau, d'aspect analogue et qui était plus apparent au moment de mon premier examen.

A cette époque, l'œil était le siège d'une irido-choroïdite plastique

assez intense et qui était la cause des douleurs que ressentait l'enfant. Je dilatai la pupille avec l'atropine et j'instituai le traitement par le calomel et les frictions hydrargyriques; je pus constater alors outre l'ordis et des synéchies postérieures la présence d'opacités remplissant le corps vitré et ne permettant pas d'explorer le fond de l'œil. La vision était alors absolument abolie. Les opacités du vitreum paraissaient venir de la partie de corps ciliaire avoisinant la tumeur ou l'ectasie, les synéchies rompues par l'atropine se voyaient comme maintenant tout autour de la pupille.

Depuis la fin de juin, la maladie semble rester stationnaire et même s'améliorer un peu; il n'y a plus de douleur, la rougeur est limitée au voisinage de la tumeur et les opacités du vitreum semblent même diminuer, peut-être même la perception lumineuse commence-t-elle à se faire, mais les réponses de l'enfant à cet égard sont contradictoires. Dans tous les cas je ne vois pas de raison pour me presser d'intervenir chirurgicalement tout en me tenant prêt à cette éventualité et en surveillant soigneusement l'enfant.

M. Gillet de Grandmomt. — Exprime le vœu de voir le bureau de la Société s'occuper de faire aménager à côté de la salle des séances une petite pièce où il serait possible de pratiquer un examen ophtalmoscopique. Dans les conditions présentes la discussion est impossible.

M. Chauvel. — J'approuve la réserve du présentateur quant à la nature de la tumeur chez le petit malade dont il s'agit. Outre que les sarcomes sont rares à cet âge, la tumeur reste stationnaire, ce qui est anormal dans l'hypothèse d'une production maligne. De plus il n'y a pas d'engorgement ganglionnaire.

M. Chevallereau. — Je trouve que la tumeur siège trop en arrière pour être développée dans le corps ciliaire.

M. Gorecki. — C'est la soudaineté de l'apparition au dehors qui me fait croire qu'il s'agit d'un néoplasme du corps ciliaire.

COMPTE RENDU DU SERVICE OPHTALMOLOGIQUE DE LA SALPÊTRIÈRE

M. Parinaud. — J'ai l'honneur de déposer sur le bureau le *compte rendu du service ophtalmologique de la clinique des maladies du système nerveux pour l'année* 1888, ou plutôt le résumé des principales observations recueillies à la consultation du mercredi par M. Morax, externe du service. Je vous demande

la permission de vous signaler certains faits qui me paraissent particulièrement intéressants.

Les observations sont divisées en quatre groupes. Les trois premiers sont relatifs à l'*hystérie*, au *tabes*, à la *sclérose en plaques*. Le quatrième comprend les troubles oculaires qui ne se rapportent à aucune de ces trois affections.

Les troubles oculaires de l'hystérie constituent peut-être, en dehors des grandes attaques, le stigmate le plus certain de cette névrose, et ils sont d'autant plus importants qu'ils se prêtent généralement à une détermination précise. J'ajouterai qu'en dehors de leur valeur clinique ils nous ouvrent sur le fonctionnement de l'appareil visuel des aperçus nouveaux qui méritent de fixer l'attention des physiologistes.

L'amblyopie hystérique est caractérisée par le rétrécissement du champ visuel, la dyschromatopsie qui présente certaines particularités très spéciales, la polyopie monoculaire et la micromégalopsie, ces deux derniers symptômes liés à la contracture de l'accommodation qui existe presque constamment, à un degré quelconque, dans cette amblyopie. Les autres muscles sont plus rarement intéressés, mais les troubles fonctionnels qu'ils présentent sont particulièrement instructifs.

Les observations de troubles oculaires chez les hystériques sont au nombre de 73 dont 49 femmes et 30 hommes. L'énorme proportion d'hommes tient sans doute à ce que ces malades sont adressés à M. Charcot de différents hôpitaux, mais ce chiffre n'en est pas moins significatif. Les troubles oculaires sont identiques chez l'homme et chez la femme, que la maladie soit spontanée ou d'origine traumatique, et si certains médecins se refusent à admettre l'identité de l'affection dans les deux sexes, cela prouve l'influence qu'un mot, évidemment impropre, peut avoir sur notre jugement.

Dans 9 cas, l'hystérie était associée aux affections suivantes : tabes (2 cas), maladie de Friedreich (3 cas), sclérose en plaques, goitre exophtalmique, alcoolisme, syphilis oculaire, et les deux affections se traduisaient dans l'œil par des symptômes distincts que l'examen pouvait parfaitement isoler.

Chez deux malades les accidents hystériques s'étaient développés à la suite d'un traumatisme. Trois avaient des symptômes d'intoxication par le plomb ou le sulfure de carbone.

Les troubles moteurs de l'œil de nature hystérique se présentent presque toujours sous forme de paralysies associées, car il ne faut pas perdre de vue que, dans l'hystérie, ce sont des centres et non des nerfs qui sont lésés ; il semble même que ce soit le plus souvent les centres les plus élevés, les centres psycho-moteurs. Il est assez difficile de déterminer, dans les troubles musculaires hystériques de l'œil, si

c'est la contracture ou la paralysie qui domine. A en juger par ce qui se passe pour l'accommodation, il semble que ce soit toujours de la contracture, mais le mucle peut être immobilisé en état de contracture plus ou moins prononcé et simuler la paralysie. Ces remarques s'appliquent également au trouble du mouvement de convergence qui est quelquefois intéressé en même temps que l'accommodation. Ainsi, chez le numéro 43 se trouve signalée la paralysie de la divergence dont j'ai cité d'autres exemples en étudiant la paralysie de la convergence et qui se distinguent par une diplopie particulière. Or, d'après un fait que j'ai pu bien étudier récemment, il semble que les cas de ce genre soient de la contracture du mouvement de convergence, par lésion du même centre, qui dans d'autres conditions donne la paralysie typique de la convergence.

Le numéro 66 est atteint d'une forme d'ophtalmoplégie externe qui intéresse surtout les mouvements volontaires, les mouvements réflexes ou instinctifs dont nous n'avons pas conscience pouvant être conservés. Il se passe dans les mouvements du globe oculaire quelque chose d'analogue à ce qui a lieu pour la motilité des membres inférieurs dans l'abasie.

Le numéro 67 offre aussi un exemple d'ophtalmoplégie, mais plus compliquée que dans le cas précédent. L'ophtalmoplégie est incomplète et il y a prédominance de la paralysie du droit externe gauche avec du strabisme. Ce malade présente en outre un trouble du mouvement des paupières assez singulier. Il semble y avoir une paralysie incomplète des deux antagonistes, le releveur et l'orbiculaire. Si on lui commande d'ouvrir l'œil la paupière n'exécute aucun mouvement. Si on lui dit de le fermer énergiquement le plissement de la peau est très incomplet.

Je n'insisterai pas sur les troubles oculaires du tabes qui sont connus. Je signalerai seulement quatre cas où il y avait du nystagmus caractérisé, ce qui n'est pas fréquent dans cette affection; le numéro 95, où l'absence du réflexe pupillaire pour la lumière était monolatéral, à l'appui de l'opinion récemment défendue par Mobias. Enfin j'attire particulièrement votre attention sur deux cas d'ophtalmoplégie (nos 113 et 114) qu'il convient de rapprocher d'une autre observation, le numéro 136, figurant aux *observations diverses*.

Ce dernier cas est un exemple d'*ophtalmoplégie externe* typique dans lequel tous les mouvements oculaires sont paralysés dans les deux yeux avec un très léger ptosis et intégrité de la musculature interne de l'œil. La pupille et l'accommodation fonctionnent normalement. Rien dans le fond de l'œil. A noter comme symptômes généraux de la salivation, de la polyurie et, surtout, une grande somnolence signalée dans les faits de ce genre que l'on rapporte à

une lésion des noyaux bulbaires (polyencéphalite supérieure de Vernicke).

Il y a aussi une *ophtalmoplégie externe tabétique*, mais il est rare qu'elle reproduise exactement les mêmes symptômes. Aussi dans l'un des deux cas que je vous signale, il y avait mydriase et paralysie de l'accommodation dans un œil. En outre, chez ces deux malades le releveur des paupières était interessé et de deux manières différentes. Chez un malade il y avait ptosis double absolue, chez l'autre au contraire rétraction du releveur comme on l'observe parfois dans le goitre exophtalmique qui, chez ce tabétique, n'était pas en cause. J'ai observé d'autres faits semblables et j'explique cette rétraction comme j'ai expliqué les phénomènes spasmodiques que la paralysie d'un muscle peut déterminer dans les muscles associés de l'œil sain. Je crois que ces phénomènes spasmodiques sont propres aux paralysies périphériques, ce qui me fait croire qu'il n'est pas impossible qu'à côté de l'ophtalmoplégie nucléaire, il y ait une ophtalmoplégie par névrites multiples. Quoi qu'il en soit, nous trouvons dans notre compte rendu trois formes cliniques d'ophtalmoplégie : l'ophtalmoplégie externe typique, l'ophtalmoplégie tabétique et l'ophtalmoplégie hystérique.

Les troubles oculaires de la sclérose en plaques que j'ai étudiés ailleurs sont aussi caractéristiques que ceux du tabes. Je n'y insisterai pas ici, les observations ne présentant rien de particulier à signaler.

Le chapitre des observations diverses se trouve assez restreint (12 obs. sur 137), ce qui prouve l'importance étiologique de l'hystérie, du tabes et de la sclérose en plaques dans les troubles oculaires d'origine nerveuse. Parmi les *névrites optiques*, je signale le n° 126 à titre d'affection rare. Il s'agit d'un malade atteint de cette affection singulière décrite sous le nom d'*acromégalie*, caractérisée par une hypertrophie non congénitale des extrémités supérieures, inférieures et céphaliques portant essentiellement sur le système osseux. Ce malade était atteint d'une névrite optique double très caractérisée. La lésion oculaire s'explique par une hypertrophie considérable de la glande pinéale que l'on trouve dans cette maladie. Sur un cerveau que l'on peut voir actuellement à la Salpêtrière, la glande atteint le volume d'un œuf.

Le n° 133 offre un exemple d'*hémiopie* avec cécité verbale dont on a observé plusieurs cas à la Salpêtrière dans ces dernières années et qui ont été l'objet de leçons intéressantes de M. Charcot. Dans les cas de ce genre l'hémiopie siégeait toujours à droite, tandis que lorsque l'hémiopie siége à gauche (lésion des deux moitiés droites des rétines), comme est le n° 132, il n'y a généralement ni cécité verbale ni aucune forme d'aphasie.

Je signale enfin le n° 137 où malgré l'abolition totale de la sensibilité générale de l'œil, cornée, conjonctive et paupière, il n'y avait aucun trouble trophique.

M. Meyer. — Parmi les symptômes oculaires de l'hystérie, il en est qui n'ont d'autre base que l'affirmation des malades. Ils échappent à tout contrôle scientifique, tirent leur valeur médicale de l'observation fréquente des mêmes symptômes chez un très grand nombre de malades, et de la sagacité du médecin qui les observe.

Notre collègue, M. Parinaud, a pu, en raison de sa situation, observer bien souvent ces symptômes chez les hystériques, et nous devons noter les faits, qui ont leur importance, même lorsqu'ils paraissent en contradiction avec les lois qui président aux fonctions visuelles.

D'ailleurs, il est de ces symptômes qu'une observation attentive découvre aussi, quoique à un degré moindre, chez des malades simplement impressionnables. Nous n'y attachons pas la même importance que notre confrère et ne leur donnons pas le même nom. Ainsi, il emploie le terme « ophtalmoplégie » lorsque les malades refusent de diriger leur œil dans un sens ou dans l'autre sur la demande qui leur est faite, mais exécutent ces mêmes mouvements spontanément quand ils ne sont pas observés ; il parle d'amblyopie ou d'amaurose pour un œil, bien que la vision de cet œil soit parfaite lorsque le malade se sert de ses deux yeux, etc.

D'autres symptômes oculaires de la même maladie peuvent être exactement contrôlés, à savoir : le spasme de l'accommodation et les troubles de la convergence. Je demanderai à M. Parinaud comment les hystériques observés par lui ont supporté ce contrôle?

Le spasme de l'accommodation s'arrête, d'après notre confrère, à un degré déterminé. Il en résulte que l'œil est adapté, pour la vision, à une distance fixe et unique ; au delà de cette distance, il faudrait pour les emmétropes et pour les myopes des verres concaves pour les faire voir nettement, tandis que les hypermétropes pourraient peut-être se passer de verres suivant le degré de leur vice de réfraction et celui du spasme accommodatif.

En deçà de la distance de leur vision distincte ces malades auraient besoin de verres convexes, à moins qu'avec leur spasme accommodatif il reste encore une certaine force d'adaptation en réserve dont ils peuvent se servir.

Il serait encore très intéressant de savoir si le spasme existe toujours des deux yeux et au même degré, enfin comment se comporte la convergence chez ces malades.

Si, comme j'ai cru le comprendre, la convergence est une et fixe pour la distance qui correspond au spasme de l'accommo-

dation, avec diplopie homonyme, pour tout point au delà de cette distance, et diplopie croisée en deçà, il serait encore utile de savoir s'il existe pour chaque distance une faculté de fusion des images ou si cette faculté a disparu aussi. Ce point peut être facilement élucidé à l'aide des prismes.

Un dernier détail à étudier : la mobilité générale des yeux dans les mouvements altérés et celle de chaque œil à part pendant la convergence, lorsqu'on exclut l'autre de la vision en le couvrant subitement.

M. Parinaud voudra, j'espère, nous éclairer sur ces questions à une prochaine séance.

M. Parinaud. — J'ai observé un cas en effet où il existait à la fois contracture de la convergence et de l'accommodation.

Du reste les rapports de la convergence et de l'accommodation dans les faits qui précèdent feront l'objet d'une communication ultérieure.

M. Vignes. — J'ai vu souvent chez des hystériques d'un même côté une paralysie de l'accommodation et un strabisme convergent élevé. Ceci indique que dans ces cas d'hystérie les rapports sont rompus entre la convergence et l'accommodation.

M. Parinaud. — On peut trouver de tout dans l'hystérie.

Nouveau périmètre du Dr Thos Reid de Glasgow (Présentation d'instrument). M. Gorecki, *secrétaire général*. — J'ai l'honneur de présenter à la Société de la part de M. le Dr Thos *Reid* de Glasgow un périmètre auto-enregistreur qui me paraît basé sur un principe nouveau. Cet appareil, dans l'idée de l'auteur, est destiné : 1° à démontrer que la rétine est sensible même dans les points où les rayons lumineux ne sauraient l'atteindre directement : 2° à comparer la sensibilité de la macula pour les différentes couleurs du spectre avec celle des parties avoisinantes ; enfin, 3° il permet d'employer pour la recherche de la chromatoscopie rétinienne les couleurs mêmes du spectre, pures ou combinées.

L'instrument se compose essentiellement d'un prisme rectangulaire isocèle dont l'arête de l'angle droit est légèrement tronquée parallèlement à l'hypothénuse. Cette arête étant placée devant l'œil, on perçoit deux images, l'une réelle l'autre réfractée. Le prisme étant mobile autour d'un axe parallèle à ses arêtes, si on le tourne, l'image de l'objet est déviée et cette déviation peut atteindre 90° dans un sens ou dans l'autre suivant celui de la rotation du prisme. Le champ visuel est d'autant plus étendu dans le méridien considéré que les deux images peuvent être perçues après une plus grande rotation du prisme.

Le prisme est fixé à une plaque reliée par un engrenage à un plateau enregistreur portant un disque de carton analogue aux cibles de tir et divisé en degrés. Au-dessus de ce carton se trouvent deux petites poinçons qui s'éloignent du centre au fur et à mesure de la rotation du prisme, de telle sorte que dans la position initiale du prisme, les deux poinçons marquent 0° et que pour une rotation de 45° du prisme ils marquent 90°, c'est-à-dire la déviation de l'image à angle droit.

Une disposition très ingénieuse de l'appareil permet de tourner le prisme dans tous les méridiens et de déterminer ainsi successivement pour chacun d'eux l'angle du champ visuel qui est plus ou moins grand suivant que l'on peut plus ou moins tourner le prisme sans que l'objet regardé directement et son image déviée cessent d'être vus en même temps.

Un tube à tirage, des grilles spéciales portant des lettres ou des lignes entrecoupées servent d'objets à regarder.

Afin d'éviter de placer le prisme sous le plateau, l'auteur a donné en outre au prisme un mouvement de rotation propre, indépendant de celui du plateau, de telle sorte que l'hypoténuse peut être placée tantôt à droite tantôt à gauche.

Pour déterminer le champ visuel pour les couleurs, M. Reid se sert de la plaque de Rutherford quadrillée de 13,000 lignes par pouces ; le bord d'une lumière, un bec de gaz par exemple, donne à la distance de 4 mètres un spectre suffisamment pur lorsque cette lumière est réfléchie sur la plaque. Dans ces conditions, toute la surface quadrillée est complètement couverte d'une seule couleur.

Si l'on veut combiner deux couleurs, on procède avec deux flammes inégalement éloignées ou se reflétant sous des angles différents sur la plaque, ce qui permet de réaliser toutes les combinaisons possibles de couleurs et de teintes.

L'instrument me paraît très ingénieux et sort des sentiers battus. Cependant, outre un certain apprentissage de la part de l'oculiste, il exige aussi de la part de l'examiné une dose de bonne volonté et de patience que l'on ne rencontre pas toujours dans nos cliniques. Il me paraît toutefois être applicable aux malades intelligents chez lesquels il importe de suivre exactement les variations du champ visuel. — Au point de vue des recherches physiologiques il pourra aussi rendre de réels services et je vous propose d'adresser des remerciements à l'auteur.

La séance est levée.

BIBLIOGRAPHIE

ET REVUE DES JOURNAUX

Seize observations de tumeurs orbitaires. *A record of sixteen cases of orbital tumour with remarks*, par JEAFFERSON (*The Lancet*, 20 juillet 1889). — Ces observations ne comprennent pas les tumeurs primitivement développées dans le globe de l'œil et envahissant plus tard les tissus de l'orbite, tumeurs d'un diagnostic généralement facile, peu de temps après leur début. Elles comprennent seulement : 1° les tumeurs nées dans l'orbite, mais en dehors du globe de l'œil; 2° les tumeurs développées dans le périoste ou les parois osseuses de l'orbite; 3° les tumeurs qui naissent dans les parties ou les cavités très rapprochées de l'orbite et qui se manifestent éventuellement par des changements dans les relations ou les fonctions des organes contenus dans cette cavité; 4° le groupe important des tumeurs qui proviennent d'une affection vasculaire profonde de la cavité orbitaire ou des parties crâniennes voisines, et dont le principal symptôme est habituellement sinon invariablement un exophtalmos pulsatile.

Ces quatre classes contiennent des variétés pathologiques si nombreuses, que le diagnostic de certaines tumeurs de l'orbite réclame un grand sens clinique et une grande expérience.

Le principal symptôme des tumeurs orbitaires consiste dans la saillie du globe oculaire qui existait dans tous ces cas. C'est habituellement ce qui attire tout d'abord l'attention du malade sur son affection, bien que la tumeur puisse avoir atteint un volume considérable avant d'être perceptible à un examen superficiel. Parfois la diplopie due à la limitation des mouvements de l'œil dans certains sens est le premier symptôme observé. D'un autre côté le symptôme gênant peut manquer lorsqu'il existe un très grand déplacement, si ce déplacement a été graduel ou s'il est incompatible avec le pouvoir conducteur du nerf optique. Le diagnostic se fait dans la majorité des cas par exclusion.

A l'aide du trocart explorateur, on différencie les tumeurs kystiques des tumeurs solides, et le diagnostic est ainsi à moitié fait. Dans les cas douteux il ne faut pas oublier de se servir de ce moyen. On pratiquera toujours un examen attentif des parties et cavités voisines, surtout quand on peut supposer que la tumeur a pris naissance dans les parties voisines de l'orbite. Il faut toujours s'informer s'il n'y a pas eu d'écoulements de sang ou autres li-

quides, si les fosses nasales n'ont pas été obstruées par des polypes ou autres tumeurs. Il faut s'assurer de la perméabilité ou de l'obstruction du canal nasal. Parfois un polype naso-pharyngien envoie un prolongement dans l'orbite à travers la fente ptérygo-maxillaire, mais l'origine et la nature de la tumeur ne laissent pas longtemps de doute. Telles sont les réflexions suggérées à l'auteur par ces observations dont voici les titres :

1° Tumeur vasculaire caverneuse de l'orbite (telangiectasie); ablation du globe; guérison. 2° Kyste sanguin de l'orbite, très curieux, survenant après un grand effort (coqueluche); ponction; guérison. 3° Kyste congénital de l'orbite, en voie d'accroissement; ablation du kyste ; guérison. 4° Petite exostose éburnée de la paroi inférieure de l'orbite ; ablation ; guérison. 5° Exostose de l'orbite de volume considérable, pas d'opération. 9° Hypertrophie de la glande lacrymale ; ablation. 7° Tumeur fibro-cartilagineuse de l'orbite; ablation; guérison. 8° Epaississement du périoste orbitaire, simulant une tumeur. 9° Tumeur graisseuse de l'orbite; ablation ; guérison. 10° et 11° Distension du sinus frontal ; opération. 12° Abcès du sinus ethmoïdal. 13° Exophtalmos des deux yeux, abcès rétro-oculaires communiquant ensemble à travers la base du crâne. 14° Abcès profond de l'orbite avec nécrose progressive ; envahissement secondaire du sinus frontal ; rétraction de la paupière supérieure. 15° Tumeur maligne (encéphaloïde) débutant par les sinus ethmoïdaux; opération; mort. 16° Exophtalmos pulsatile, ligature de la carotide primitive ; mort.

D. Belliard.

Péritomie, notes sur deux cent cinquante cas. *The operation of peritomy, with notes of two hundred and fifty cases*, par Vernon Ford (*The Lancet*, 15 juin 1889). — L'auteur se plaint que la péritomie pratiquée pour la première fois par Furnari à Paris en 1862, et largement employée par Critchett dans les cas de pannus, soit en partie tombée dans l'oubli dans ces dernières années. Il la recommande surtout dans ces kératites inquiétantes, ulcéreuses, vasculaires, strumeuses, suppuratives qui encombrent nos salles de maladies des yeux. Les instillations, les lotions n'ont que peu d'effet dans ces affections, tandis que la péritomie fait diminuer rapidement l'inflammation et ramène promptement la transparence normale de la cornée. L'augmentation de la pression qui existe entre les lames cornéennes, par suite de l'obstruction des espaces et canaux intercellulaires, dépend directement de l'apport sanguin. Or, comme la cornée se nourrit surtout aux dépens du sang de la conjonctive, la déplétion locale, qui suivra la division de ses vaisseaux et des mailles qui entourent sa circonfé-

rence, produira naturellement une réaction salutaire, en facilitant la résorption de ces éléments cellulaires arrêtés qui séparent les diverses couches et sont incompatibles avec la réfraction cornéenne.

D'après son expérience qui repose sur 250 cas, l'auteur affirme que la péritomie donne des résultats exceptionnels dans les cas déjà mentionnés. Il est inutile de prescrire, pendant des mois, lotion sédative sur lotion astringente pour en arriver à des opacités denses qui laisseront une vision à jamais défectueuse, amblyopie et astigmatisme. Il est certain que la péritomie pratiquée dans une grande clientèle, nécessitant l'emploi des anesthésiques, augmente considérablement le travail du chirurgien et de ses aides, mais cette peine est largement payée par la guérison rapide de ces symptômes alarmants, tels que la photophobie, le larmoiement et le blépharospasme qui atteignent les jeunes malades.

L'auteur n'a pas confiance dans les péritomies partielles et il dissèque avec soin tout le tissu sous-conjonctival jusqu'aux bords de la cornée. Le traitement post opératoire consiste dans l'usage des astringents légers ou des antiseptiques, l'acide borique, ou l'oxyde jaune de mercure en pommade, pour favoriser la résorption des parties opaques. L'état général sera nécessairement traité suivant les cas.

Règle générale, l'auteur n'a recours à la péritomie que lorsque les moyens plus doux sont sans effet. Ainsi l'opération est décidée sans hésitation si le traitement local n'a pas donné d'amélioration après une semaine. Après l'opération, il applique un bandage compressif du coton. Enfin, pour conclure, la péritomie peut être utile dans les formes chroniques de kératite, dans les menaces de staphylome ou de dégénérescence du tissu cornéen, mais il est surtout spécifique dans les affections aiguës ou subaiguës.

Dr Belliard.

Modifications pathologiques de la rétine dans les affections cérébrales. — Le Dr Felser, ancien chef de clinique ophtalmologique à Kasan, a entrepris récemment des recherches sur l'anatomie pathologique de l'œil et publié quelques-uns de ses résultats (*Saint-Pétersbourg, Dissertations* 1888-9, *N°* 61). Les cas sur lesquels a porté son examen, *post-mortem*, — comprennent plusieurs affections cérébrales. Parmi elles se trouvent un certain nombre de méningites (simples ou tuberculeuses) dans lesquelles il a toujours trouvé des épanchements dans les gaines du nerf optique et de la névro-rétinite œdémateuse. Il a pratiqué également des examens dans des cas de méningite chronique, d'artério-sclé-

rose du cerveau et d'hémorragie cérébrale. Il résulte de ces examens que toutes les affections du cerveau et de ses membranes, attaquant sa structure générale, s'accompagnent de signes d'inflammation aiguë avec œdème du nerf optique et de la rétine. Les inflammations chroniques des membranes cérébrales se trouvent donner lieu à une rétinite chronique diffuse. Il a trouvé que l'artério-sclérose des vaisseaux cérébraux s'étendait aux vaisseaux du nerf optique et de la rétine et amenait toujours un œdème périphérique de cette dernière. Le Dr Felser considère cet œdème comme étant le résultat de l'hyperhémie veineuse chronique qui peut être rapportée à la circulation générale. Quand il y avait artério-sclérose du cerveau, avec extravasation sanguine, dans la substance cérébrale, il a toujours trouvé une extravasation sanguine dans la rétine due à la présence d'anévrysmes capillaires des branches de l'artère centrale. Ce que l'on appelle, « Staungspapille », ou disque étranglé peut être expliqué par la compression qu'exerce, sur le nerf optique, à son entrée dans l'œil, le liquide pathologique accumulé dans ses gaines.

Dr Belliard.

Contribution à l'étude des tumeurs de l'orbite et des cavités voisines. *Contributions to the subject of tumors of the orbit and neighboring cavities*, par Ztedman Bull, de New-York (*The Medical Record*, 24 *août* 1889). — L'auteur rapporte trois observations : 1° une observation d'adéno-sarcome de la glande lacrymale; 2° une observation d'abcès des cellules ethmoïdales, du sinus frontal et de l'orbite ; 3° une observation de tumeur du sinus maxillaire, des fosses nasales, des cellules ethmoïdales, de l'orbite et de la cavité cranienne dont l'opération a été suivie de décès.

Dr Belliard.

Lunettes et pince-nez (*Introduction*, par M. Javal). — Sous ce titre, M. Georges Bull étudie surtout au point de vue de la pratique les divers états d'amétropie, les moyens de les reconnaître et les moyens de les traiter par les verres correcteurs.

Après avoir donné des détails intéressants sur la fabrication des verres de lunettes et les matières qui entrent dans la composition de ces verres, l'auteur étudie la position que doivent occuper les verres par rapport aux yeux et passe en revue les diverses montures des verres. Enfin, il termine par quelques conseils très importants sur le choix et le port des verres de lunettes. Ce petit livre a le grand mérite d'être très clair et de mettre à la portée de certains

malades, sinon de tous, des connaissances très utiles. Les praticiens et les opticiens eux-mêmes le liront avec fruit.

Dr BELLIARD.

Ophtalmie purulente causée par le lavage des yeux avec de l'urine. — Il paraît que, dans la basse classe, c'est un usage plus répandu qu'on ne le pense de se laver les yeux avec de l'urine dans un but hygiénique ou thérapeutique.

Les individus qui ont du catarrhe leucorrhéique ou blennorrhagique ne s'inquiètent pas de la virulence que leur urine possède alors, et M. Armaignac (de Bordeaux) a pu observer plusieurs cas d'auto-inoculation par ce moyen. Une heure après la contamination, le gonflement des paupières et le chémosis avaient atteint leur maximum d'intensité et la sécrétion purulente était très abondante. L'ophtalmie purulente avait frappé d'emblée les deux yeux au même degré. (*Revue de thérapeutique médico-chirurgicale de Barrault.*)

Des verres toriques (Communication à l'Académie de médecine, par M JAVAL). — Je désire vous dire quelques mots d'une nouvelle espèce de verres, les verres toriques, réunissant à la fois la particularité d'être périscopiques, et de corriger l'astigmatisme. Ces verres, qui, à mon sens, sont appelés à remplacer dans un très grand nombre de cas, aussi bien les verres sphériques que les verres cylindriques, sont taillés suivant une forme analogue à celle de la surface d'un anneau de très grande dimension. Il en résulte que leur réfraction est différente dans le plan de l'anneau et dans un plan perpendiculaire à celui de l'anneau.

Pour comprendre l'utilité de ces verres, je vous rappellerai qu'avec les verres de lunettes ordinaires, la correction du vice de réfraction n'est parfaite que lorsque l'œil regarde directement par le milieu du verre. Lorsque le malade tourne les yeux, qu'il regarde par conséquent par une portion périphérique du verre, la déviation des rayons lumineux est irrégulière.

Cela est si vrai que les myopes ou les hypermétropes, ayant besoin d'un fort verre correcteur, prennent bientôt d'instinct l'habitude de regarder autour d'eux, non plus en tournant *les yeux*, mais en tournant *la tête*, ce qui permet à l'axe visuel de coïncider, dans tous les cas, avec le milieu du verre correcteur.

Pareil inconvénient ne se reproduira pas avec les verres toriques. Supposez un hypermétrope ou un myope, vous placez devant ses yeux un de ces verres, ayant la forme d'une portion d'anneau; quelle que soit la direction du regard, l'œil aura constamment

devant lui une surface dont l'obliquité sera bien moindre qu'avec les verres usuels.

Les avantages de ces verres sont connus depuis longtemps, puisque, dès 1837, un artiste français en avait fait construire à Rome, mais la difficulté de la fabrication et par suite l'imperfection des produits obtenus les avait fait abandonner dans la pratique.

Or, depuis deux ans, ces verres sont fabriqués en Amérique et, depuis peu, un industriel français est également parvenu à obtenir des produits très satisfaisants. Nul doute que, dans ces conditions, leur emploi ne se généralise d'ici peu. Ces verres en effet pourront être construits de façon à remplir une foule d'indications que l'on ne peut obtenir avec les verres ordinaires.

Ainsi, par exemple, pour les artistes, on pourra donner à la partie inférieure du verre une courbure différente de la partie supérieure de façon à ce que le bas puisse être utilisé pour la vision de près, le haut pour la vision de loin.

On pourra corriger également et simultanément une myopie, une hypermétropie ou une presbytie compliquées d'astigmatisme en donnant au verre des courbures qui corrigent à la fois la myopie, l'hypermétropie ou la presbytie, et d'autre part l'astigmatisme. Toutes ces courbures pourraient être obtenues sans que l'apparence extérieure du verre trahisse en quoi que ce soit les particularités de sa fabrication. (*Bulletin médical.*)

Héméralopie et fiel de bœuf. Le Dr Liégeois relate dans la *Revue médicale de l'Est* un nouveau cas de guérison d'héméralopie due à cette méthode vieille comme Tobie lui-même.

Déja Tode (*Med. chir. Bibl.*, II Bd, 158), déjà Brugnatteli (*Giornale*, an. 8, 71, n. 8), au lieu de faire manger aux héméralopes, à l'instar d'Hippocrate et de Cammius, le *foie de bœuf*, à l'instar de Dioscoride celui de *chèvre*, à l'instar de Panaroli celui d'*anguille*, à l'instar de Meissner celui de *coq* ou de *porc*, soumettaient les héméralopes aux *vapeurs de foie de bœuf cuit*. Dupont, chirurgien militaire, en reconnut les précieux avantages dans l'épidémie d'héméralopie qui sévit à Strasbourg en 1752. En 1852, dans sa thèse inaugurale, puis en 1858 dans l'*Union médicale*, Fonssagrives établit l'efficacité de ce moyen qui réussit à Ch. Deval (*Traité théorique et pratique des maladies des yeux*; Paris, 1865, p. 738, obs. LXXIV) dans une circonstance où d'autres étaient demeurés infructueux. Voici, du reste, ce qu'a écrit Fonssagrives : « Tous les moyens employés contre l'héméralopie avaient montré l'un après l'autre leur inefficacité. Je recourus aux fumigations de foie de bœuf; dès la première fumigation, il y eut une amélioration notable et, au bout de quinze jours, la

guérison était complète. Le remède est vulgaire, mais il y a une suffisante compensation à ce défaut : il guérit. » L'auteur estime que le principe curateur est la bile, « et je m'en serais assuré, ajoute-t-il, en traitant d'autres malades avec des fumigations faites avec le liquide de la vésicule étendu dans l'eau bouillante, si les cas ne m'avaient pas fait défaut. »

Partant aussi de cette idée que la bile est probablement l'élément actif de cette médication, le Dr Adolphe Dumas (de Cette) (*Sur l'efficacité des fumigations de fiel de bœuf dans l'héméralopie aiguë et sur l'héméralopie héréditaire*, Gaz. hebd., 14 juillet 1882, p. 460) a compris la vésicule du fiel avec le morceau attenant dans l'eau des fumigations ; il a ainsi guéri très rapidement trois héméralopes. (*Revue de Thérapeutique médico-chirurgicale* de Barrault.)

Sur un cas de kératite interstitielle, due à la syphilis acquise, par TROUSSEAU. Plusieurs médecins, qui font autorité, nient la possibilité qu'une kératite interstitielle puisse se produire dans la syphilis acquise, et pourtant Galezowski, Parinaud, Horner et Chadek relatent des faits de ce genre. Un cas de cette nature a été soigné dans le service de Fournier, l'année dernière.

Une femme, âgée de vingt-cinq ans, entra à l'hôpital le 2 juin 1889, pour se faire soigner pour une kératite interstitielle provenant de la syphilis acquise, selon le diagnostic de Fournier. Cette femme était bien développée et n'était ni rhumatisante, ni goutteuse, ni tuberculeuse, ni cachectique. Elle avait attrapé, quatre ans auparavant, la syphilis qui avait été bientôt suivie de symptômes secondaires et tertiaires. La kératite avait fait son apparition six semaines avant l'admission de cette femme à l'hôpital. Le traitement consista en compresses d'eau boriquée chaude, en instillations d'atropine, iodure de potassium, un gramme par jour, à l'intérieur, et frictions avec un gramme de pommade mercurielle. A mesure que la cornée s'éclaircissait, on apercevait de légères opacités dans le cristallin. Cependant, la vision allait toujours en s'améliorant, et elle finit par devenir parfaite, toutes les opacités de la cornée et du cristallin ayant disparu.

Sur les injections intra-oculaires, par MIELS. L'auteur a fait des études expérimentales sur les effets que produisent les injections intra-oculaires sur les éléments épithéliaux qui marquent ou délimitent la chambre antérieure.

Des injections d'eau simple enlèvent l'épithélium de la membrane de Descemet en quinze ou trente secondes. Les solutions mercurielles obtiennent le même résultat en dix secondes. Les solutions boriquées, à 4 p. 100, altèrent faiblement les éléments

anatomiques, tandis qu'une solution de chlorate de sodium ne les altère pas du tout.

Il a été prouvé que les microbes ne sont pas tués par les injections intra-oculaires de liquides antiseptiques et, d'autre part, il a été démontré que ces injections sont souvent même nuisibles. Donc, lorsque des injections intra-oculaires sont indiquées dans un but *mécanique*, comme pour la sortie de la lentille du cristallin par exemple, on peut les faire avec une solution composée d'eau bouillie et de sel gris ordinaire. De cette façon, elles sont absolument inoffensives. (*La France médicale*, 13 août 1889.)

Sur le massage direct de la conjonctive et de la cornée, par Costomiris. Après avoir écarté les cils, l'auteur dépose une couche épaisse de poudre impalpable d'acide borique, sur la conjonctive, et, ensuite, il frotte, avec les doigts de la main droite, la conjonctive, les culs-de-sac, les angles des yeux, et, finalement, la cornée, si elle se trouve englobée dans la partie malade. L'œil est ensuite soumis à une sorte d'irrigation, avec une solution d'acide borique, et ce lavage est suivi, pendant quelques jours, de l'instillation d'un collyre au nitrate d'argent, 1 pour 200 ou 300, afin d'éviter l'inflammation qui se produit, quelquefois, à la suite de cette opération.

Il faut d'abord commencer par une friction légère et courte, et cette friction devra être soit prolongée soit diminuée selon les circonstances.

Cette manipulation devra être continuée pendant deux à quatre semaines après la guérison. — *Le Courrier médical*, 14 septembre 1889.

Sur le traitement de la conjonctivite diphtéritique, par Aguilar Blanch. Ce traitement consiste dans des lavages avec une solution d'acide borique, ou de sublimé, au deux millièmes; dans le détachement des fausses membranes à l'aide d'une pince forceps, en ayant soin d'enlever le mucus avec un linge, trempé dans du jus de citron ou dans de l'acide tartrique; et, enfin, dans l'application d'une certaine substance qui empêchera la reproduction des fausses membranes. Cette substance, c'est l'hélénine, qui paraît agir spécialement sur le microbe de la diphtérie, et qui possède également la vertu d'activer la vascularisation et la sécrétion de la conjonctive. — *La France médicale*, 3 septembre 1889.

Goître exophtalmique ; sphacèle des deux cornées. Association française pour l'avancement des sciences (Séance du 13 août 1889). — M. Leclerc (de Saint-Lô) relate l'observation

d'une jeune fille qui, au cours d'un goitre exophtalmique, présenta une gangrène de la cornée gauche, et quelques jours après de la gangrène de la cornée droite. Il existe donc, à côté des faits de kératite ulcéreuse, une gangrène de la cornée due à une névrite ciliaire et à la congestion veineuse intense dont l'œil est le siège.

Dr ROLLAND.

Kyste dermoïde melicérique de la queue du sourcil. — Ablation. — Guérison, par M. DUCHATEAU. Communication à la Société anatomo-clinique de Lille. — J'ai l'honneur de présenter à la Société anatomo-clinique, un kyste dermoïde melicérique de la queue du sourcil, dont l'ablation a été faite par M. le professeur Duret, à l'hôpital Sainte-Eugénie.

X... était porteur de ce kyste dès sa naissance, il était alors de la grosseur d'un pois et roulait sous le doigt; il resta stationnaire pendant un certain temps; ce fut à l'âge de 16 à 17 ans qu'il s'aperçut qu'il portait, près de l'œil gauche, une petite tumeur arrondie, déjà adhérente aux parties profondes, mais dans laquelle on pouvait deviner une substance semi-liquide, car en appliquant les doigts, on sentait la fluctuation. Il se décida à la faire enlever dans ces derniers temps et alla trouver, dans ce but, M. Duret, qui porta immédiatement le diagnostic de kyste dermoïde; l'ablation fut décidée pour le 15 novembre.

Après une incision en forme d'S, continuant la courbe de l'arcade sourcilière, on découvrit le kyste qui fut disséqué avec soin, et, comme il adhérait solidement au temporal et à l'aponévrose, il fallut enlever une petite partie de cette membrane sur une surface équivalant à peu près à celle d'une pièce de 50 centimes.

Le kyste était de la grosseur d'une noix, il était formé d'une poche renfermant une substance d'aspect et de consistance comparable au miel. La paroi de la poche était analogue à la peau, au moins pour les caractères microscopiques. Examinée au jour, sa face interne se montrait couverte de poils ténus, comme le duvet d'un enfant, à chacun de ces poils était probablement annexée une glande sébacée.

Tout ceci est bien d'accord avec la théorie de l'inclusion soutenue par M. Verneuil, et, tout récemment, par M. Lannelongue, à l'Académie des sciences, à propos des kystes dermoïdes intracraniens.

Par suite d'un trouble de développement, il s'est produit dans la vie fœtale une invagination de l'ectoderme dans l'intervalle d'une fente branchiale; puis, par suite du développement, la fente s'est fermée et a laissé incluse une véritable poche épithéliale qui, pendant quelques années, a semblé sommeiller et, tout à coup, a

pris une vie plus active, et a accumulé à l'intérieur de la poche les produits de sécrétion des glandes sébacées.

Les kystes dermoïdes de l'arcade sourcilière sont communs et fréquents, mais le contenu melicérique est plus rare.

Dr E. Rolland.

Production osseuse dans un œil et cyclite sympathique (*Med. Practita*, de Madrid, n° 32, *ano* II). — Angela N..., âgée de vingt ans, se présente à notre consultation, au mois d'octobre de l'année 1887, avec tous les symptômes d'une cyclite de l'œil droit, cyclite sympathique, car l'œil gauche est atrophié, blanc et douloureux. La perte de l'œil gauche remonte à deux ans; elle fut occasionnée par un coup que se donna la jeune fille, dans une chute avec une bouteille qu'elle portait à la main. Au dire de la malade, l'œil gauche fut enflammé pendant quelques jours, puis, la vision diminua graduellement au point que toute perception lumineuse a disparu. A l'examen, on constate dans le champ pupillaire gauche un corps blanchâtre que l'on suppose être une cataracte traumatique; comme la jeune fille se plaignait de douleurs dans cet œil et que la cyclite sympathique de l'œil droit était manifeste, on pratiqua, le 31 du même mois, l'énucléation de l'œil gauche. Le résultat opératoire fut excellent; dès le 11 novembre, la vision de l'œil droit était recouverte en partie, et, en décembre, elle était revenue presque normale.

L'examen de l'œil énucléé eut lieu en présence des professeurs de l'hôpital de la Princesse ; voici quel en fut le résultat. A la section, il s'écoule un liquide citrin, constitué très probablement par l'humeur vitrée liquéfiée; la rétine et la choroïde, complètement détachées depuis l'entrée du nerf optique jusqu'à *l'ora serrata*, forment une petite tumeur de la grosseur d'un pois chiche, laissant complètement à nu la sclérotique. Incisant cette petite tumeur avec des ciseaux, on constate non une dégénérescence calcaire de la rétine, mais un véritable os de forme quadrilatère, mesurant environ un centimètre de côté. Cet os présente sur une de ses faces une légère convexité, sur la face opposée une concavité plus accusée; il est percé de part en part, et l'orifice ainsi constitué a les mêmes dimensions que celles de la papille optique. Enfin, l'un de ses angles est élargi et forme une apophyse analogue à celle d'Ingrassias du sphénoïde. La présence de cet os ne peut s'expliquer que par les commémoratifs de la malade, car dans la chute qu'elle fit, le choc de la bouteille produisit une simple contusion de l'œil; elle ne peut être attribuée non plus à une fracture de l'orbite, l'intégrité de la sclérotique écarte cette hypothèse. Est-ce une production de la ré-

tine? On a signalé, il est vrai, des dégénérescences calcaires de cette membrane, mais jamais on n'a mentionné de véritable production osseuse. Quant à la choroïde elle n'avait aucune connexion avec la tumeur. Il convient de noter que, dans ce cas, le décollement de la rétine était général, qu'il avait entraîné avec lui la totalité de la choroïde, accumulant ainsi l'humeur vitrée excessivement fluide entre ces membranes et la sclérotique.

Cette observation, ajoute M. le Dr Calderon, est intéressante non seulement par le côté anatomopathologique, mais aussi au point de vue clinique, puisque l'énucléation de l'œil contenant la production osseuse a amené la guérison de la cyclite sympathique; la malade, en effet, quittait la clinique au bout de deux mois avec une vision presque normale, alors qu'elle y était entrée pouvant à peine distinguer les objets. Dr ROLLAND.

Examen de l'œil pendant l'anesthésie chloroformique (*Revue de Chirurgie*, p. 402. M. Péraire). — L'examen de la cornée et de la pupille fournit des indications moins importantes qu'on a bien voulu le dire.

En effet, l'insensibilité de la cornée ne suffit pas pour indiquer que l'anesthésie est complète : de plus le malade peut être parfaitement anesthésié sans que sa pupille se soit contractée un seul instant, cependant il est bon d'en tenir compte. En effet, il arrive parfois que la pupille de punctiforme qu'elle était depuis quelques instants se dilate subitement : cela indique que le malade va ou s'agiter, ou va faire des efforts de vomissements. Dans ce cas il faut continuer l'anesthésie à doses toujours aussi faibles.

Il faut savoir aussi que si la chloroformisation est poussée trop loin, la pupille se dilate de nouveau.

On n'est pas exactement fixé sur le mécanisme de ces modifications pupillaires. On admet généralement que la dilatation du début est due à l'excitation du sympathique, le rétrécissement à l'excitation de l'oculo-moteur, et la dilatation finale à la paralysie de ce même nerf. Dr E. ROLLAND.

Amblyopie améliorée par la suspension (*Neurologisches Centralblatt*, no II, 1889). — MM. Eulemburg et Meudel croient avoir obtenu par la suspension une amélioration de l'amblyopie, quoiqu'elle fût due à une atrophie du nerf optique.

La suspension est pour ces auteurs un moyen de traitement de l'ataxie que l'on peut mettre sur le même rang que l'hydrothérapie et l'électricité, mais peut-être pas au-dessus d'elles.

Dr E. ROLLAND.

Nouvelle contribution à l'anatomie, physiologie et pathologie du cristallin, par Dr S. Robinski. *Ein weiterer Beitrag zur Anatomie, Phys. u. Path. der Augenlinse.* (Berlin, 1889, Robinski Ce, éditeurs.) Nous empruntons à la *Revue générale d'ophtalmologie* de MM. Dor et Meyer l'analyse suivante du travail du Dr Robinski. Cet auteur ajoute une nouvelle contribution à ses travaux remarquables sur le cristallin. Il insiste sur ce que le cristallin tout entier (le noyau aussi) se compose de tubes ou tuyaux à parois excessivement minces et qui ne se voient qu'après l'influence de solutions fort diluées (1 : 800 à 1,000) de nitrate d'argent ou après la congélation du cristallin. On n'a donc pas le droit de parler de fibres ni de bandes cristalliniennes (Arnold).

De plus, il rejette énergiquement l'existence d'une substance de ciment (de soutien) joignant les tubes cristalliniens, substance qu'Arnold croit avoir démontrée. Selon l'auteur, la méthode d'Arnold (congélation et immersion successive dans une solution de nitrate d'argent) est tout à fait insuffisante. La congélation altère la structure de la lentille. Les tubes se contractent, une quantité de leur contenu en sort; il se présente des fentes artificielles entre les tubes, remplies çà et là de petits morceaux de glace. Quand on soumet alors le cristallin à l'influence du nitrate d'argent, on voit des fentes bordées de lignes brunes ou noirâtres, mais qui ne sont que les parois des tubes cristalliniens. A l'état normal il ne se trouve pas de substance fixe entre les tubes, et quand on réchauffe le cristallin congelé, on voit se fondre les masses situées dans lesdites fentes artificielles.

De plus, l'auteur fait remarquer que le cristallie n'a pas besoin de substance de ciment, comme par exemple l'épithélium, qui se disjoindrait sans une pareille substance de soutènement. Celle-ci est remplacée pour le cristallin par la cristalloïde, qui retient les tubes dans leur position relative.

L'existence d'une substance de soutènement rendrait inexplicables les processus de la nutrition du cristallin. S'il y avait une substance fixe entre les tubes, la circulation de la lymphe ne pourrait pas avoir lieu.

Quant à la nutrition de la lentille, l'auteur diffère quelque peu de la manière de voir de Magnus. (Voir *Revue générale*, t. VII, p. 503.) Il n'y a pas de vrai courant de lymphe dans le cristallin, mais la lymphe s'infiltre dans le « corps du cristallin! » par endosmose, après avoir traversé la cristalloïde par les voies démontrées par l'auteur (*Berl. klin. Woch.*, 1886, n° 12). Elle entre en même temps dans les espaces entre les tubes cristalliniens, surtout des couches extérieures, qui, par conséquent, sont plus molles et contiennent plus d'eau.

Selon l'auteur, les tubes cristalliniens ne sont pas d'une si courte durée qu'on le pense en général. Ils sont les plus grands et les plus simples des éléments indépendants cellulaires de l'organisme et persistent peut-être pendant toute la vie. Selon Robinski, il n'y a pas de régénération de tuyaux cristalliniens après la naissance. La surface du cristallin reste toujours constante.

Outre la nntrition, les autres conditions physiologiques et pathoogiques, surtout l'accommodation, se comprennent aussi beaucoup mieux sans la présomption d'une substance de ciment (de soutènement) qui rendrait la lentille plus ou moins invariable comme forme.

Dans le développement de la cataracte, chez tous les auteurs, la substance de soutien d'Arnold jouait jusqu'ici un grand rôle, surtout pour le développement des fentes fusiformes équatoriales de la cataracte commençante. Selon l'auteur, cela n'est pas juste. Selon lui, il s'agit aussi là d'un trouble primitif des tuyaux cristalliniens, d'une altération et destruction moléculaire.

Enfin l'auteur étudie le phénomène curieux décrit par Michel et observé déjà 150 ans auparavant par Petit, et qui consiste en ce que le noyau du cristallin de différents jeunes animaux, surtout du veau, se trouve déjà dans une température moyenne et se réclaircit parfaitement chaque fois, après avoir été tenu pendant quelque temps dans la main chaude. Michel pense que ce phénomène tient à l'existence dans le cristallin d'une graisse qui consoliderait à la température ordinaire et qui se fondrait dans la main. Robinski réfute cette manière de voir et prétend avoir trouvé la vraie cause de ce phénomène, qu'il veut communiquer sous peu dans une autre publication. OSTWALT.

La clinique des yeux de l'Université de Heidelberg. Vingt années de service clinique, par O. BECKER. *Die Universitäts-Augenklinik in Heidelberg. 20 Jahre klinischer Thätigkeit.* Cadeau offert aux membres du VII• Congrès international à Heidelberg. (Wiesbaden, 1888. J.-F. Bergmann, éditeur.) — Après une description de la construction et de l'administration de sa magnifique clinique, *Becker* donne une statistique des malades soignés par lui depuis vingt ans qu'il la dirige.

Le nombre des malades externes s'élevait à 70,068, celui des malades internes à 12,365; celui des opérations à 5,668 (entre autres 1,077 iridectomies optiques, 233 iridectomies anti-glaucomateuses, 235 discisions, 1,213 extractions de cataracte, 641 ténotomies, 61 avancements).

L'auteur s'étend alors sur la méthode de l'extraction de la cataracte sénile et décrit son procédé opératoire. Il a opéré *in toto*

968 cataractes séniles non compliquées; le résultat était complet (V => 6/60) dans 90,3 p. 100 des cas; incomplet (V =< 6/60) dans 6,5 p. 100; nul dans 3,2 p. 100 (infection dans 2 p. 100). Ce n'est que chez les borgnes ou en cas d'un développement anormal de la cataracte ou encore de suspicion d'un glaucome qu'il croit indispensable une iridectomie préliminaire.

Il pratique presque toujours l'extraction linéaire modifiée de Graefe, quoiqu'il ne soit pas du tout l'adversaire de l'extraction sans iridectomie. Il concède même que cette dernière opération méritera sans doute la préférence dès qu'on aura réussi à éviter les prolapsus iriens et à nettoyer la région pupillaire aussi parfaitement qu'après l'iridectomie.

Enfin l'auteur discute la question: énucléation ou évidement (« exenteratio » ou « evisceratio bulbi? »

Il a pu recueillir dans la littérature 43 cas de méningite et de décès après l'énucléation (énumérés dans sa publication), mais il insiste sur ce que, dans les cas où l'énucléation d'un œil atteint de panophtalmie fut pratiquée, il n'est pas du tout sûr que la méningite ait été occasionnée par l'énucléation. La panophtalmie peut l'occasionner aussi sans intervention de l'énucléation. Selon Wecker, l'énucléation amène la mort dans 30 p. 100 des cas. Becker a recueilli plus de 1,000 cas d'énucléations pratiquées par Arlt et ses anciens élèves Rydel, Schulek, Sattler, Fuchs et Becker lui-même. Il n'a pu relever un seul cas de décès après l'énucléation (causé par l'opération elle-même); 2 cas de décès, indépendants de l'opération, soit assurément moins de 20 p. 100. D'un autre côté, selon les expériences de Schulek, Knapp, etc., il est sûr que l'opération de l'évidement ne donne pas du tout de meilleurs résultats.

L'auteur avoue que l'énucléation d'yeux qui se trouvent en état de suppuration est plus dangereuse. Le fait est prouvé par l'analyse desdits 43 cas de méningite et de décès après l'énucléation, recueillis par Becker.

L'auteur ne pratique l'évidement qu'en cas de phlegmon sans exophtalmie, c'est-à-dire sans infection du tissu orbitaire; en cas de panophtalmie avec protrusion du globe, il préfère l'énucléation, quoique plus dangereuse, parce que l'évidement ne prévient pas aussi bien, dans ces cas-là, l'ophtalmie sympathique. Le moignon, il est vrai, est plus favorable pour une prothèse après l'évidement.

Vu les cas publiés par Cross, Becker croit que l'implantation de globes creux de métal ou de verre (Mules) n'est pas sans inconvénient au point de vue du danger de l'ophtalmie sympathique.

Un relevé de tous les travaux provenant de la clinique de Becker et une liste de tous ses chefs de clinique sont annexées à ce mémoire.

OSTWALT.

Sur le nystagmus chez les mineurs (*Gazeta lekarska*, 1888, n° 49-50, par ZIEMINSKI. — *Revue générale d'ophtalmologie*). — Zieminski, qui a fait une étude spéciale du nystagmus en Angleterre, attribue cette anomalie musculaire à l'attitude gênée du travail des mineurs, leur regard étant forcé de se porter obliquement en haut soit à droite, soit à gauche. Cette attitude amène un certain degré d'anémie de la partie du cerveau qui dépend, quant à la nutrition, des artères vertébrales, à savoir les parties occipitales dans lesquelles se trouve le centre psycho-optique. Or, le Dr Knoll a prouvé qu'une anémie du cerveau provoque un état dans lequel celui-ci répond à chaque irritatiou par des mouvements des yeux, et que ce phénomène se manifeste d'autant plus facilement que cette anémie augmente. Quelquefois il est bien difficile à l'observateur de s'apercevoir du tremblement des yeux, quoique les mineurs prétendent qu'ils voient les lumières se mouvoir dans une certaine direction, mais dans tous les cas la main placée sur la tête d'un tel malade sentira les oscillations des yeux qui coïncident avec les tremblements du col et de l'épaule. Cette anomalie disparaît aussitôt que les mineurs cessent de travailler.

WICHERKIEWICZ.

NÉCROLOGIE

MAURICE PERRIN.

Nous avons le regret d'annoncer la mort d'un des plus illustres représentants de l'ophtalmologie française et de la chirurgie militaire. M. Maurice Perrin, médecin-inspecteur, ancien professeur du Val-de-Grâce, et en dernier vice-président de l'Académie de médecine, vient de mourir dans son pays natal, Vézelise en Meurthe, après une très courte maladie. Cette mort prématurée, et tout-à-fait inattendue, a été ressentie par tout le corps médical d'une manière d'autant plus vive, que rien ne pouvait faire pressentir une fin aussi rapide.

Né le 13 avril 1826 à Vézelise (Meurthe), après d'excellentes études faites au Collège de Nancy, Perrin entra dans le corps de médecine militaire et soutint, à Paris, le 31 juillet 1851, sa thèse de doctorat sur *l'huile de foie de morue dans la phthisie pulmonaire*. Rien dans cette thèse ne révélait le futur chirurgien.

Ses confrères et collègues de la médecine diront mieux que nous ce que fut Perrin comme chirurgien et collègue; nous nous bor-

nerons à rappeler ses titres scientifiques qu'il n'a dus qu'à son travail.

En 1858, il avait été nommé au concours professeur agrégé au Val-de-Grâce, et dix ans après il avait été nommé à l'unanimité professeur de médecine opératoire, après avoir fait pendant quatre ans des conférences de médecine opératoire qui eurent un grand succès.

Ses travaux les plus remarquables consistent dans ses études sur *l'Action psycho-chimique des substances anesthésiques* (1858). — *Sur le rôle de l'alcool et des anesthésiques dans l'organisme* (1860). Ce travail, fait en collaboration avec Ludger, Lallemand et Duroy, fut couronné par l'Institut.

De l'influence des boissons alcooliques prises à doses modérées et à doses excessives (1863) *sur la hernie ombilicale*, etc.

Les ouvrages les plus importants sont : son *Traité d'anesthésie chirurgicale*, en collaboration avec Lallemand (1863) ; son *Traité d'ophtalmoscopie et d'optométrie* (1870) et l'*Atlas des maladies profondes de l'œil* (1879).

M. Perrin conquit les plus hauts grades de la hiérarchie militaire, devint directeur de l'École du Val-de-Grâce, et commandeur de la Légion d'honneur. Il est mort le 31 août et toute la population de Vézelise a tenu à accompagner jusqu'au cimetière cet homme qui, par son savoir, son caractère et son dévouement, avait été une des gloires de la médecine militaire.

Élu membre de l'Académie de médecine le 6 août 1875, en remplacement de Nélaton, il avait été élevé à la Présidence en 1889.

RICORD

Nous avons la douleur d'annoncer à nos lecteurs la mort d'une des illustrations françaises médicales, la plus universellement connue, que la postérité classera parmi les gloires de la médecine française. Philippe Ricord a succombé à une pneumonie le 22 octobre 1889, à l'âge de 89 ans, dans son domicile de la rue Tournon.

Né à Baltimore de parents français, le 10 décembre 1800, il commença ses études médicales en Amérique sous la direction de son frère aîné. A l'âge de 20 ans, il vint pour la première fois à Paris et commença ses études médicales.

En 1822, il fut nommé interne et attaché successivement aux services de Dupuytren, de Béclard et de Lisfranc. En 1826, il prit le grade de docteur, après avoir soutenu avec beaucoup d'éclat une thèse intitulée. « Dissertation sur diverses propositions de chirurgie. » Etabli d'abord en province pour exercer

la médecine, il vint à Paris concourir pour le bureau central et fut nommé en 1831 chirurgien à l'hôpital du Midi. Dès le début, il divisa son service hospitalier selon les affections constitutionnelles et ouvrit un cours spécial sur les maladies vénériennes, qui eut de suite un immense succès.

Tous les syphiligraphes en renom croyaient à l'identité du virus syphilitique et blennorrhagique, à cette époque, tandis que Ricord institua des expériences d'inoculation, et démontra, d'une manière irréfutable, qu'il y avait une différence complète entre les deux virus; et qu'il n'y avait que le pus du chancre primitif qui, par inoculation pouvait engendrer les accidents syphilitiques. Successivement il démontra la nécessité de distinguer trois périodes différentes de la maladie : accidents primitifs, secondaires et tertiaires.

Ricord prend pour sujet le malade lui-même et, grâce à cette ingénieuse combinaison, l'expérimentation devient un simple moyen de diagnostic. En prenant les liquides sécrétés par une ulcération contractée et en les inoculant dans une autre région, on peut parfois produire une ulcération de même nature, mais on ne détermine pas une maladie nouvelle, on n'augmente pas la gravité de celle qui existe. Quand la première manifestation résultait de l'introduction dans l'économie du virus spécifique, celle-ci, déjà infectée, était devenue réfractaire et les inoculations ne prenaient plus. Cette méthode permit à Ricord de montrer quel était le phénomène primitif, constant de la syphilis, de le différencier d'accidents qui lui ressemblent parfois au point d'induire en erreur même les cliniciens habiles; à cet égard, personne n'a plus contribué que lui à individualiser la maladie, à dégager son entité nosologique.

Ricord a eu aussi un grand mérite, c'est d'avoir démontré l'utilité d'un nouveau médicament, l'iodure de potassium qu'un médecin anglais à cette époque, Wallace, avait proposé d'employer dans le traitement des affections syphilitiques. Ricord l'adopta immédiatement, et montra le moment précis, auquel il convenait de le prescrire ainsi que la dose à laquelle son action devenait efficace.

La science doit à Ricord un très grand nombre d'ouvrages et des mémoires qui ont contribué beaucoup à vulgariser cette branche de médecine qu'il avait créée lui-même.

Les principaux écrits de Ricord sont les suivants : *De l'emploi du spéculum*, 1833; — *Blennorrhagie de la femme*, 1834; — *Emploi de l'onguent mercuriel dans le traitement de l'érysipèle*, 1836; — *Théorie sur la nature et le traitement de l'épidimyte*, 1838; — *Des affections syphilitiques du testicule*, 1843; — *Clinique iconographique de l'hôpital des vénériens*, 1842,

1851; — *De la syphilisation et de la contagion des accidents secondaires*, 1853; — *Lettre sur la syphilis*, 1854-1863, publiées dans l'*Union Médicale;* — *Traité du chancre*, 1857; *Annotations au traité de la maladie vénérienne de Hunter*, etc., etc. *Traité pratique des maladies vénériennes*, 1838; — *Clinique iconographique de l'hôpital des vénériens de Paris*, 1842; — *Traité des maladies vénériennes avec* 66 *pl.*, 1863; — *De la syphilisation et de la contagion des accidents secondaires*, 1853.

Si on relit tous les travaux de cet éminent maître, on trouve partout des détails intéressants sur les affections oculaires syphilitiques, et notamment sur les iritis et sur les affections oculaires blennorrhagiques. Qu'il nous soit permis d'attirer l'attention plus spéciale sur le travail intitulé : *De l'opthalmie blennorrhagique*, 1842; pour montrer combien cet éminent maître a su étudier la localisation des affections spécifiques dans toutes les parties de notre organisme.

Ricord est mort comblé d'honneurs bien mérités; Lauréat de l'Institut, ayant reçu le prix Montyon en 1842, il fut élu Membre de l'Académie de médecine en 1850. Il fut aussi un des membres fondateurs de la Société de Chirurgie. En 1871, il fut nommé grand officier de la Légion d'honneur, comme président des ambulances pendant le siège de Paris.

A l'esprit critique le plus fin, Ricord joignait la justesse d'appréciation et de jugement, qui lui faisait distinguer les vrais progrès dans la sience. C'est lui qui créa la branche si importante aujourd'hui : la syphiligraphie; c'est à Ricord que l'humanité sera éternellement reconnaissante pour les bienfaits qu'elle lui doit.

Dr Galezowski.

NOUVELLES

Distinction honorifique

Nous sommes heureux d'annoncer qu'une de nos célébrités chirurgicales qui exerce la médecine à Genève, M. le docteur Laskowski, ancien élève de l'Ecole de médecine de Paris, vient d'être nommé Officier de l'Instruction publique.

Le Gérant : Félix Alcan.

3840. — Motteroz. — Imprimeries réunies, B, rue Mignon, 2.

SUR LE TRAITEMENT

MÉDICO-CHIRURGICAL

DE QUELQUES AFFECTIONS OCULAIRES

PAR

Le docteur MICHEL CHRISTOVITCH

De Salonique (Turquie)

1° *Trichiasis.* — Le thermocautère Paquelin, qui rend des services si signalés en chirurgie générale, devient actuellement un instrument précieux dans le traitement des affections oculaires. Le trichiasis est une affection caractérisée par l'irrégularité de l'implantation et de la direction des cils, à la suite d'une déformation du cartilage tarse qui tire le bord palpébral en dedans vers le globe oculaire. Cette déformation du cartilage consiste en une rétraction cicatricielle provoquée habituellement par des granulations. Les nombreux procédés de traitement du trichiasis prouvent la difficulté de la guérison définitive de cette affection. Après avoir mis en pratique la plupart des procédés opératoires connus et préconisés par les auteurs, je me suis très bien trouvé du simple procédé au thermocautère Paquelin, qui consiste à faire une ligne parallèle au bord des paupières avec la pointe en rouge-blanc du thermocautère, à 4 à 5 millimètres des cils, en cautérisant d'un seul coup profondément jusque derrière le cartilage tarse, et en protégeant l'œil au moyen d'une spatule en écaille placée derrière la paupière supérieure qui est ainsi tendue. C'est ainsi qu'en une seule minute l'opération est faite, sans présenter les inconvénients et les difficultés des autres procédés qui demandent des aides, et beaucoup de temps pour l'opération, etc. Les résultats de cette opération sont excellents; j'ai eu l'occasion de la pratiquer sur deux cents malades atteints de trichiasis.

Pour que cette opération n'amène pas de rècidives, ne donne pas de cicatrices difformes, ne provoque pas la perte

des cils, il faut les conditions suivantes : 1° que la paupière ne soit pas trop rétractée; en pareil cas on doit faire préalablement la canthoplastie pour élargir la fente palpébrale et obtenir le relâchement du tarse et des muscles; 2° que le malade pendant l'opération soit très docile, ne remue pas la tête, condition indispensable pour tracer la ligne de cautérisation parallèlement et d'un seul coup : chez les enfants et les jeunes gens très pusillanimes on est forcé d'administrer le chloroforme; 3° la cautérisation doit se faire d'un seul coup avec la pointe en rouge-blanc et comprendre la peau, les muscles et le cartilage tarse, en évitant avec beaucoup de précautions de trop se rapprocher des cils pour ne pas cautériser les bulbes pileux, et amener ainsi leur chute ainsi que la difformité des paupières, conséquence fréquente des opérations du trichiasis.

Je considère donc cette opération bien connue comme celle à préférer dans le traitement du trichiasis, à cause de la simplicité extrême de son exécution et de ses bons résultats. En passant je dirai que la cautérisation agit encore par une sorte de révulsion sur la nutrition de la cornée, ainsi que cela se voit après un érésypèle de la face; par exemple des kératites opiniâtres peuvent très vite disparaître.

2° *Larmoiement incoercible.*

Observation I.

M. Abraam Moire, dix-neuf ans, étudiant, ayant souffert dans son enfance d'une maladie naso-pharyngienne de nature scrofuleuse grave, présente actuellement des cicatrices de la luette et du pharynx, des difformités dans l'intérieur des narines par la destruction plus ou moins grande des cornets et du vomer. A la suite de cette maladie il souffre d'un larmoiement si persistant, que malgré un traitement régulier et approprié, cathétérisme du canal lacrymal, injection et traitement des narines, les larmes continuent à couler en abondance. En présence d'une pareille persistance des larmes j'ai dû penser à faire l'extirpation de la glande lacrymale de l'œil gauche qui souffrait bien plus que l'autre. L'opération se fait à l'hôpital grec en présence d'autres confrères à

l'aide du chloroforme. On pratique une incision parallèle au rebord orbitaire supéro-externe, traversant les parties molles et le périoste jusqu'à l'os, où l'on sent la glande lacrymale. Au moyen d'un crochet on saisit la glande qu'on décolle, et après avoir lié le pédicule au moyen de catgut fin, on finit l'opération par la section avec les ciseaux courbes. La plaie fut cicatrisée en six jours. Les deux premiers mois qui suivirent l'opération le malade était très content, n'ayant plus la même abondance de larmes; après ces deux mois le larmoiement revint comme auparavant, avec la même persistance et la même abondance, et le malade fut obligé de recourir de nouveau à un traitement. Comment expliquer ce fait après une ablation de la glande lacrymale? Cette persistance du larmoiement peut s'expliquer par la suractivité physiologique de la glande lacrymale accessoire, et par un développement rapide en glande du point de la glande resté dans la loge lacrymale. Le malade fut soumis à un nouveau traitement au cathétérisme combiné avec l'électricité faradique, le pôle négatif appliqué à la sonde de Bowmann introduit dans le canal lacrymal et le pôle positif au front. On fait suivre en même temps un traitement contre l'hypertrophie de la muqueuse. Malgré tous ces moyens le larmoiement persiste, gêne le malade et l'empêche de s'appliquer à quoi que ce soit. Je crois que l'ablation de la glande lacrymale ne suffit pas toujours pour guérir le larmoiement incoercible, à moins qu'on procède à l'extirpation complète des deux glandes lacrymales, la principale et l'accessoire. La cause la plus probable de l'insuccès chez notre malade est que tout l'appareil lacrymal se trouve comme relâché, parésié et ne fonctionne pas. L'électrolyse dernièrement préconisée peut rendre ici quelques services.

3° *Cancer encéphaloïde considérable de l'œil chez un enfant de quatre ans.*

OBSERVATION II.

Au mois d'octobre 1885, on m'amène de la ville de Perlepé, près de la ville de Monastir où je demeurais, un enfant turc, Ismael Fiaussouf Tiausbachie. Cet enfant né de parents bien portants, sans antécédents héréditaires, se portait parfaitement bien jusqu'à l'âge de un an et demi; à cette époque, sans cause connue, son père a remarqué que l'œil gauche commençait à loucher et grossissait graduellement,

cela continua pendant un an sans que l'état général de l'enfant en souffrît où ne l'empêchât de jouer librement avec les autres enfants. Ce temps passé, le pauvre petit être commence à souffrir, à avoir des douleurs de tête terribles qui le font beaucoup maigrir, en même temps la tumeur cachée dans l'intérieur de l'œil grossit rapidement, elle détruit le globe de l'œil et sort de la cavité orbitaire sous forme d'un champignon du volume d'une orange, que j'ai pris à première vue pour un corps étranger attaché à l'endroit affecté, tellement la tumeur était considérable. Le moindre toucher provoquait des hémorragies et un écoulement fétide. Les ganglions n'étaient pas encore pris et infectés. Réflexions faites sur la récidive rapide de ces sortes de tumeurs malignes de l'œil, je ne voulais pas l'opérer. Mais les douleurs insupportables et l'hémorragie m'ont forcé à le faire et ont justifié l'intervention.

L'opération eut lieu avec l'assistance bienveillante de mon confrère et ami M. Logothetis, colonel. Le malade endormi par le chloroforme, la tumeur saisie au moyen de pinces à griffes de Museaux, je fis l'extirpation de la tumeur, après avoir détruit au thermocautère toutes les parties suspectes, en ne laissant que la cavité osseuse de l'orbite et les paupières qui en grande partie n'étaient pas infectées. Des tampons de coton iodoformé et une bande à compression ont arrêté l'hémorragie. La plaie fut vite guérie, et le pauvre enfant débarrassé bien vite des douleurs et de l'hémorragie put reprendre ses forces en peu de temps. Malheureusement, trois mois après l'opération, j'appris que l'enfant était mort à la suite d'une récidive généralisée, ce qui arrive ordinairement.

La forme encéphaloïde de cette tumeur est celle qu'on observe le plus souvent chez les enfants souffrant de cancer de l'œil. Ce qui est rare, c'est le volume énorme et la longue durée d'une tumeur si maligne. Le procédé opératoire consiste dans l'emploi du thermocautère, après avoir préalablement débridé l'angle externe de l'œil et appliqué de longues pinces hémostatiques de Péan par derrière la tumeur, pour éviter toute hémorragie et tout écoulement qui puisse pénétrer dans la bouche et étouffer les malades endormis. En cas d'écoulement pendant l'opération on doit suivre le procédé de l'éminent professeur M. le Dr Péan, qui conseille de tenir des éponges montées sur des pinces hémostatiques dans les angles de la bouche; elles servent aussi à nettoyer l'arrière-gorge pendant l'anesthésie, procédé très utile dans toutes les opérations.

4° *Fibromes des deux paupières de consistance cartilagineuse.*

OBSERVATION III.

Une négresse, Mme Farassette, âgée de soixante-cinq ans, s'est présentée avec des tumeurs sans cause connue, du volume d'une grosse amande, situées dans la profondeur des deux paupières, qui par suite de leur enflure présentaient l'aspect d'une conjonctivite purulente infantile. La malade pouvait à peine se conduire, les yeux étaient complètement cachés par l'enflure des paupières. La malade raconte que depuis un an et demi elle a remarqué du côté externe des paupières des petites tumeurs qui progressivement ont grossi, et il y a six mois que les glandes parotidiennes sont prises de tumeurs semblables des deux côtés, du volume de quatre amandes faisant corps avec les glandes. La malade incapable de vaquer à ses affaires et de se conduire, se décide à l'opération. Avec l'assistance de mon confrère et ami M. Aiguelides l'extirpation de ces tumeurs fut faite après une minutieuse dissection au moyen d'une forte érigne et des ciseaux courbes. La tumeur se trouvait adhérer intimement à la profondeur des paupières, ayant comme point d'origine la partie externe du périoste de la partie osseuse de l'orbite. La consistance est tellement dure qu'elle semble plutôt attribuable à des enchondromes. La malade guérie des tumeurs des paupières présente actuellement une certaine difficulté à ouvrir les yeux et l'on constate des tumeurs des parotides.

5° *Fibrome de la cornée.* — A propos de la question des fibromes des paupières, j'ai l'occasion d'observer un cas non moins intéressant que le précédent.

OBSERVATION IV.

Une jeune fille turque de Monastir, Fatimé, de quatorze ans, à la suite d'un ancien leucome de la cornée, d'après son dire, s'était aperçu il y a trois ans d'une toute petite tumeur tenant place du leucome, et qui progressivement a atteint le volume d'un pois. Son siège était la partie inféro-interne de la cornée ; elle était de couleur rougeâtre, ressemblant à un polype sessile. L'œil ne pouvait se fermer et était toujours à découvert. L'opération fut faite au moyen d'un couteau de de Graefe, et l'excision amena une petite hémorragie. La

plaie de la tumeur a donné lieu à un leucome plus considérable, qui en six mois a beaucoup diminué; par le tatouage la cornée a repris son aspect normal en apparence, et la malade peu de temps après a pu se marier sans qu'il y eût à s'occuper de l'ancienne difformité. Les polypes de la cornée sont très rares.

Ulcères divers de la cornée. — Dans les livres classiques on préconise plusieurs médicaments qui changent d'après la forme, la nature, la complication de la maladie, etc. Sans faire aucune distinction des ulcères, je suis un traitement qui m'a rendu bien des services et qui simplifie beaucoup le traitement des ulcères. Ce traitement consiste à faire des badigeonnages des paupières renversées deux fois par jour, selon l'intensité, avec la solution de nitrate d'argent à 2 et demi p. 100, neutralisée par la solution au chlorure de sodium, de même que pour une conjonctivite purulente. Par ces légères cautérisations les douleurs périorbitaires, la rougeur intense, un écoulement quelconque disparaissent vite et le malade est absolement à l'abri de toute complication. Je considère la solution au nitrate d'argent comme un médicament spécifique pour toute inflammation externe de l'œil, c'est-à-dire de la conjonctive et de la cornée, comme un désinfectant et un modificateur. Si dans les cas rares, malgré les cautérisations, les douleurs persistent, on fait alors une cautérisation superficielle de l'ulcère au moyen de l'aiguille du thermocautère. Lorsqu'il y a menace de perforation de la cornée, étant appelé trop tard, lorsque l'ulcère a déjà envahi les parties les plus profondes de la cornée et que par suite une petite tension intra-oculaire suffit pour la perforer et amener un leucome adhérent avec ses plus graves conséquences, dans ces cas, il faut sans retard faire la ponction de la chambre antérieure et instiller l'ésérine à dose plus forte qu'à l'ordinaire et souvent à chaque heure pour avoir un myosis qui puisse arrêter la hernie de l'iris. L'atropine doit être réservée exclusivement aux cas de complication d'une iritis. Pour les ulcères serpigineux infectieux on est plus sûr de toucher l'ulcère

avec l'aiguille du thermocautère qui sert aussi comme désinfectant.

7° *Taies de la cornée.* — La guérison des taies de la cornée dépend de l'âge, de la constitution des malades, de la durée, de l'extension, du siège et de la nature des opacités. Ainsi chez les enfants et les jeunes gens de bonne constitution des opacités même étendues, résultant des kératites profondes ou des ulcères, peuvent s'éclaircir progressivement et disparaître entièrement. Ayant eu l'occasion de traiter 400 malades des yeux en six mois dans l'hôpital grec de Salonique, après les essais nombreux de bien des médicaments, j'ai trouvé un moyen plus efficace que les autres, c'est le massage direct de la cornée au moyen d'une pommade composée de lanoline et de mercure en parties égales. Au moyen du petit doigt enduit de cette pommade je frictionne fortement la cornée pendant 3-5 minutes deux fois par jour, puis le malade lui-même continue à se frotter le dessus de la paupière supérieure durant quelques minutes. Ce moyen doit être longtemps continué et rend des services encore plus signalés, lorsqu'il est précédé de douches de vapeur qui seules peuvent guérir les taies de la cornée chez les enfants. Si à la suite des frictions fortes ou longues une irritation marquée se manifeste, on la combat par les badigeonnages à la solution de nitrate d'argent neutralisée par la solution au chlorure de sodium.

Observation V.

Mademoiselle Esther Monzoulinou, juive âgée de vingt ans, à la suite de la variole, présentait des leucomes étendus doubles qui occupaient la périphérie et le centre de la cornée. La malade ne pouvait plus se conduire et elle s'était résignée à la cécité depuis six ans. Par le massage à la lanoline mercurielle continué longtemps avec persévérance, en un espace de quatre mois, les cornées ont repris une transparence périphérique si marquée que l'iridectomie optique lui a rendu une vue assez bonne pour lui permettre de distinguer les gros objets. Il n'y avait bien entendu aucune autre complication; l'atropine instillée dans l'œil dilatait la pupille par-

faitement. Après six mois d'un pareil traitement la malade a pu se marier, ayant une vue satisfaisante pour le ménage.

Observation VI.

M. Dabid Alizer, juif âgé de vingt ans, souffrait aussi depuis longtemps d'un leucome étendu central de l'œil gauche. Après un massage de six mois et une iridectomie optique le malade a pu se conduire librement et distinguer bien des choses. C'en est assez pour prouver que le massage direct de la cornée, moyen très préconisé par les anciens Grecs, est un bon et efficace moyen pour traiter les taies de la cornée, supérieur aux autres moyens déjà préconisés.

8° *Conjonctivite granuleuse.* — Malheureusement pour cette affection, ce fléau qui fait tant de malheureux, il n'y a pas de médicament nouveau plus efficace que les anciens déjà connus. Le meilleur traitement que je considère est le suivant. *État aigu :* 1° Exciser, racler toute granulation apparente au moyen des ciseaux courbes, sans comprendre la conjonctivite ; 2° cautériser régulièrement deux fois par jour les paupières renversées, et surtout le cul-de-sac de la paupière supérieure, au moyen d'une solution au nitrate d'argent neutralisée par la solution au chlorure de sodium filtrée ; 3° en cas de photophobie intense qui ne cesse pas par la cocaïne, on fait la canthoplastie pour prévenir toute complication sérieuse de la cornée. *État chronique :* Passer tous les jours ou tous les deux jours les paupières renversées au crayon au sulfate de cuivre. Traiter régulièrement toute affection lacrymale par le cathétérisme du canal lacrymal et les irrigations antiseptiques et parfois la cautérisation des cavités nasales, dont une affection chronique peut entretenir l'affection lacrymale et les granulations. Traiter tout défaut de réfraction qui puisse entretenir une congestion de l'œil et observer les conditions hygiéniques de rigueur : bonne hygiène, bonne nourriture, séjour dans un air pur en évitant la misère, et en cas de persistance de la maladie, changement de climat dans la campagne. Toute maladie constitutionnelle scrofuleuse, tuberculeuse, rhumatismale, etc., doit être traitée et guérie avec la même persé-

vérance. J'ai essayé l'année passée sur des malades très nombreux les frictions à l'acide borique préconisées par M. Castomiris d'Athènes; le résultat satisfaisant chez quelques-uns fut momentané, la maladie après quelques semaines reprenait sa force primitive.

9° *Ptérygion.* — C'est une affection qui ne disparaît jamais spontanément et peut rester indéfiniment stationnaire ou suivre une marche continue ou périodique jusqu'à couvrir la pupille et rendre la vue impossible, ainsi que l'observation suivante le démontre. Le procédé opératoire que je préfère est de soulever le ptérygion au moyen des pinces à griffes et avec un couteau à cataracte d'exciser la portion cornéenne au ras de la cornée ; puis soit avec les ciseaux fins et courbes, soit au moyen du thermocautère on finit l'excision complète de la portion conjonctivale du ptérygion. L'opération finie, pour éviter toute récidive, on passe l'aiguille du thermocautère au bord scléro-cornéen, à l'endroit de l'implantation du ptérygion, et on finit par la suture de la plaie conjonctivale.

Observation VII.

M. George Kamou, âgé de soixante-dix ans, paysan, se présente à l'hôpital pour un ptérygion double des yeux qui avait couvert complètement les pupilles, de sorte que le malade pouvait à peine se conduire. Ce cas est rare, parce qu'il est double, très étendu, au point de couvrir les deux pupilles à un âge si avancé. Le malade, opéré par le procédé déjà indiqué, est sorti de l'hôpital guéri, ayant le défaut de la réfraction par suite de l'irrégularité de la surface de la cornée, chose fréquente dans les affections de la cornée.

Observation VIII.

Madame Ecaterine Dimitriac, âgée de vingt-huit ans, souffrait d'un ptérygion de l'œil gauche empiétant sur la pupille. L'opération de la portion cornéenne du ptérygion fut faite avec le couteau de de Graefe, et celle de la portion conjonctivale au moyen du thermocautère. Guérison complète.

(*A suivre.*) Dr Michel Christovitch.

DEUX NOUVELLES

OPÉRATIONS DE BLÉPHAROPLASTIE

PAR LA MÉTHODE ITALIENNE MODIFIÉE[1]

(RÉPARATION DE LA PAUPIÈRE AU MOYEN D'UN LAMBEAU PRIS AU BRAS)

Par le Dr Paul BERGER.

Avant de rapporter brièvement l'observation des deux malades sur lesquelles j'ai, pour des lésions et pour des motifs bien différents, pratiqué la restauration de la paupière inférieure par l'ancienne méthode autoplastique de Tagliacozzi modifiée par Carl-Ferdinand Graefe, je me permettrai de rappeler que j'ai été le premier, il y a dix ans, à appliquer à la blépharoplastie la méthode italienne. La malade que je présentai à la Société de chirurgie dans la séance du 17 mars 1880 avait un ectropion cicatriciel déterminé par un lupus qui avait détruit la totalité des téguments de la face; cet ectropion avait causé la perte de l'un des yeux; pour conserver l'autre, je tentai de faire une blépharoplastie, et ne pouvant trouver à la face la matière propre à la réparation de la paupière inférieure, j'empruntai au bras un lambeau pédiculé que je ne séparai de son point d'attache, par la section du pédicule, que le vingt-deuxième jour après sa fixation au visage. Je pus de la sorte restaurer les paupières, protéger le globe oculaire et conserver à mon opérée la vision, en supprimant les douleurs intolérables que l'exposition de la cornée à l'air lui faisait éprouver.

Si je rappelle le souvenir de cette opération, c'est que, dans un travail récent, un auteur italien, M. Vittorio Cereseto (ectropion della palpebra inferiore, *Gazetta medica di Torino*, 1889), rapportant l'histoire d'une jeune fille sur laquelle il avait obtenu, cette année, la réparation de la paupière infé-

1. Ce travail a été extrait de *la France médicale*, n° 123.

rieure au moyen d'un lambeau pédiculé pris sur le bras, donne son observation comme le premier exemple d'une blépharoplastie pratiquée par cette méthode. Quoi qu'il en soit, voici deux nouveaux cas dans lesquels j'ai eu recours à cette opération réparatrice avec succès :

La première des malades que je vous présente est une jeune fille de vingt ans ; à l'âge de dix-huit mois elle était

FIG. 1.

Ectropion cicatriciel et chéloïde du visage résultant d'une brûlure ancienne.

tombée la face sur un chenet brûlant ; l'eschare de la paupière inférieure gauche, produite par cette brûlure, avait déterminé par sa chute une perte de substance, dont la rétraction cicatricielle avait été suivie d'ectropion total de cette paupière. Il en résultait une difformité qui avait été plutôt accrue par trois tentatives de réparation, l'une pratiquée à l'âge de sept ans, à la suite de laquelle l'occlusion palpébrale fut maintenue pendant un an ; les deux autres il y a dix-huit mois,

par le procédé de Wharton Jones et sans occlusion palpébrale. Non seulement il y avait un ectropion total de la paupière inférieure gauche, mais des cicatrices très visibles et un peu chéloïdiques, résultant des opérations pratiquées, s'étendaient jusqu'à la région malaire, et constituaient une bride fortement saillante et tendue au niveau du grand angle de l'œil. Les bords palpébraux étaient en grande partie

FIG. 2.
Fixation sur la paupière inférieure d'un lambeau pédiculé pris au bras d'après une photographie prise pendant l'opération.

dépourvus de cils et la paupière supérieure, quoique peu déformée, était cicatricielle elle-même.

Voulant épargner à cette jeune fille de nouvelles incisions au visage, incisions qui, en cas d'insuccès de l'opération, eussent pu la défigurer encore davantage, je résolus de prendre au bras la matière propre à la réparation.

L'opération fut pratiquée le 1er août 1888.

La totalité du tissu cicatriciel qui maintenait le bord libre

de la paupière fixé à la région malaire ayant été circonscrite par une incision et excisée, la surface conjonctivale et le bord libre de la paupière furent libérés, relevés, et fixés à la paupière supérieure par une tarsorraphie soignée. Puis un lambeau pédiculé dont le siège, les dimensions, la forme et la direction avaient été déterminés d'avance, fut taillé au bras sur la région bicipitale gauche. Le bras étant relevé sur le côté de la face, et l'avant-bras replié sur le sommet de la tête, ce lambeau retourné vint s'appliquer par sa face cruentée sur la perte de substance de la paupière inférieure, où je le fixai par une suture très exacte de ses bords avec du fil de soie fin. La plaie laissée à découvert par la dissection du lambeau fut également réunie par la suture. Pour fixer l'avant-bras et le bras à la tête pendant le temps nécessaire à la parfaite adhésion du lambeau brachial à la paupière, j'employai un appareil assez semblable à celui auquel avait recours Tagliacozzi, une sorte de capeline se rattachant à un corset et sur le sommet de laquelle le membre supérieur, entouré d'un gant lacé remontant jusqu'au-dessus du coude, était maintenu au moyen de courroies et de liens bouclés passant dans des coulisses. Un pansement compressif au salol entoura toute la région qui avait été le siège de l'opération.

Les deux premiers jours seuls furent un peu pénibles et fatigants; vers le quatrième, la malade put déjà se lever et se promener dans la salle avec son bras fixé sur la tête. Le 12 août, douze jours après l'opération, le pansement fut enlevé, le pédicule qui rattachait le lambeau au bras fut sectionné; le lambeau était à ce moment solidement adhérent à la face; il ne fut nullement troublé dans sa vitalité par le détachement de son point d'attache. Le 6 septembre je fis une petite opération complémentaire pour diminuer la saillie que faisait à la face le pédicule du lambeau.

A partir de ce moment, la malade prit du service à l'hôpital comme infirmière. Je ne séparai les paupières que le 15 juillet 1889, près d'un an après l'opération : à ce moment le lambeau s'était parfaitement confondu avec la peau de la face, sur laquelle il tranchait néanmois encore par sa pâleur.

On peut constater actuellement que ce lambeau est sensible qu'il rougit sous l'influence des pressions exercées sur lui. L'ectropion ne s'est pas reproduit, mais comme la paupière inférieure est dépourvue d'orbiculaire, l'occlusion palpébrale ne peut se faire d'une manière complète. Le renversement persistant du point lacrymal inférieur s'accompagnait tout récemment encore d'un larmoiement incommode ; celui-ci a

FIG. 3.

La même malade quinze mois après l'opération, d'après une photographie.

presque complètement disparu, ce qui prouve que la tendance du bord palpébral au renversement est plutôt diminuée. Enfin la légère différence de coloration qui persiste entre le lambeau et les téguments environnants est très aisément masquée par un peu de maquillage.

En résumé, le résultat obtenu a été le résultat cherché : une notable correction de la difformité et une disparition

presque complète des troubles fonctionnels, photophobie et larmoiement.

Chez la seconde malade que je vous présente, l'opération a été tentée dans un but tout différent. L'observation de cette malheureuse, qui avait contracté la syphilis de son nourrisson, a été publiée par M. le Dr Hallopeau; c'est un des plus effroyables exemples des ravages que peut produire cette affection à la face : le nez, la lèvre supérieure, les téguments des deux joues et du front, les deux paupières du côté droit, la paupière inférieure gauche, avaient été complètement détruits. L'œil droit, atteint de kératite interstitielle, semblait perdu; l'œil gauche, constamment à découvert malgré la conservation de la paupière supérieure était menacé du même sort. Pour le préserver, j'entrepris de restaurer la paupière inférieure de ce côté et de la suturer à la paupière supérieure dans ses deux tiers externes seulement, forcé que j'étais de ménager vers l'angle interne de l'œil une lucarne par laquelle la vision put s'effectuer; car il eût été impossible de condamner la malade à une cécité complète et prolongée en pratiquant une suture palpébrale plus étendue.

Je passerai sur les détails de cette opération pour laquelle je suivis à peu près le même plan que dans le cas précédent. Un grand lambeau pédiculé, taillé sur le bras gauche, fut amené sur la joue et sur la région palpébrale inférieure, après que ce qui restait encore de la conjonctive inférieure et les parties attenantes de la cicatrice faciale eurent été relevés et suturés à la paupière supérieure pour restaurer un rudiment de paupière.

Le lambeau brachial ayant été suturé à la face, le bras et l'avant-bras furent maintenus relevés au contact de la tête au moyen d'un appareil analogue à celui que j'avais employé dans le cas précédent.

Les suites de l'opération furent simples; elle avait été pratiquée le 23 juillet 1889; le 3 août, c'est-à-dire onze jours après l'opération, le pédicule du lambeau fut coupé et le membre supérieur put être détaché. Pendant tout ce temps, l'opérée avait pu supporter sa position sans trop de fatigue,

les principales fonctions s'étaient opérées sans difficulté, le moral était resté très bon. Le lambeau ne fut nullement atteint dans sa vitalité par la section de son pédicule; ce ne fut que vers l'angle interne de l'œil que se produisit un peu d'écartement entre la pointe et la racine du nez. Une dizaine de jours après, je procédai à l'adaptation de la partie exubérante du pédicule à la région malaire.

Aujourd'hui, l'œil gauche est recouvert par un voile formé par la suture palpébrale, voile qui laisse, vers le grand angle, une fenêtre par laquelle s'effectue la vision. Le lambeau recouvre la presque totalité de la joue, il est même attiré en bas par la cicatrice qui remplace la lèvre supérieure; il faudra donc attendre que cette rétraction se soit épuisée, un an, au moins, avant de séparer les deux paupières; mais auparavant je compte recommencer la même entreprise sur l'œil droit et tenter, par une opération analogue, de délivrer la malade des douleurs incessantes que lui cause l'exposition constante de cet œil à l'air et à la lumière; peut-être même pourrai-je obtenir le retour de la cornée à un état de transparence suffisant pour permettre la vision.

Ainsi, dans le premier de ces cas, j'ai recherché la correction d'une difformité choquante ; dans le second, la disparition des douleurs et la conservation de l'œil menacé par la destruction des paupières. Le résultat que j'ai obtenu m'encourage à de nouveaux essais dans cette voie.

La réparation des difformités de la face au moyen de lambeaux pédiculés empruntés au bras et laissés adhérents par leur pédicule à leur lieu d'origine jusqu'à leur parfaite adhésion à la région qu'ils doivent recouvrir, me paraît mériter d'autant plus d'attirer l'attention et les efforts des chirurgiens, que ce mode d'autoplastie, même s'il échoue, n'aggrave en rien les lésions et les difformités existantes. Il l'emporte certainement à cet égard sur les autres opérations réparatrices dans lesquelles les lambeaux sont pris à la face ou à ses environs. Il est d'ailleurs seul applicable dans les cas où la totalité des téguments de la face a été détruite et remplacée par un tissu cicatriciel.

Ce genre d'opération, à la vérité, exige une préparation longue et minutieuse; il présente une certaine complexité de la technique opératoire et quelques difficultés d'exécution qui diminuent avec l'expérience que l'on a de la chirurgie réparatrice. Son seul inconvénient réel est l'attitude forcée et l'immobilisation prolongée qu'il faut infliger aux patients. On a vu par les cas qui précèdent, que celles-ci peuvent être supportées grâce aux soins dont on entoure les opérés et sur lesquels je ne puis insister en détail pour le présent. Je crois donc que, dans les opérations réparatrices de la face, il y a lieu de revenir à la méthode italienne, trop délaissée de nos jours, et qui présente d'utiles ressources dans des cas auxquels les autres modes d'autoplastie ne sont pas applicables.

Dr P. Berger.

UN CAS D'ODONTALGIE

RÉSULTANT D'INSUFFISANCE DES DROITS INTERNES

PAR LE

Professeur IGNACE NEUSCHULER (de Turin)

En juin 1884, j'étais sur le point de finir le traitement d'une demoiselle, à laquelle j'avais corrigé avec des verres une hypermétropie associée à un strabisme convergent, lorsque Mlle C. Z..., sa sœur, qui l'accompagnait, me raconta incidemment que, depuis trois ans à peu près, elle souffrait d'une incommodité singulière qui la surprenait chaque fois qu'elle touchait le piano. Elle était prise d'une douleur de dents qui augmentait progressivement au point de devenir intolérable; à peine se reposait-elle que les douleurs, après avoir diminué, cessaient complètement et, chose très singulière pour elle, ces maux de dents se présentaient seulement chaque fois qu'elle touchait le piano. Comme elle était très pas-

sionnée à cet exercice, elle chercha le moyen de pouvoir continuer à s'y adonner. Elle commença par consulter le médecin de sa famille, qui lui conseilla d'aller trouver un dentiste. Le dentiste se livra à plusieurs examens et, trouvant les dents parfaitement saines, ne put assigner de cause à cette grave incommodité.

Quoiqu'elle n'eût jamais présenté aucun symptôme d'hystérie et qu'elle jouît d'une excellente santé, son oncle, médecin lui-même, voulut néanmoins qu'elle consultât aussi un spécialiste pour les maladies nerveuses. Le spécialiste, après d'autres remèdes, conseilla une cure électrique qui fut faite scrupuleusement. On tenta aussi d'autres remèdes mais tout fut inutile.

Le singulier de la chose était que Mlle Z... souffrait de ces maux de dents seulement lorsqu'elle touchait le piano, tandis qu'elle pouvait lire, broder et écrire sans éprouver aucune souffrance ni aux yeux ni aux dents ; sa sœur constatait même que Mlle C. Z... était la seule de sa famille qui pût lire et broder longuement sans avoir besoin de lunettes, tandis que ses trois autres sœurs étaient obligées d'en faire usage, pour cause d'hypermétropie, augmentée pour deux d'entre elles de strabisme convergent. La mère même était hypermétrope et presbyte. Comme j'ai eu à soigner la vue de toute la famille, à l'exception de Mlle C. Z..., je voulus, par simple curiosité et de mon propre chef, faire aussi un examen optométrique des yeux de Mlle C. Z... sans aucune opinion préconçue. L'examen ophtalmoscopique me montra le fond des yeux parfaitement normal. L'état de réfraction était hypermétropique, mais à l'état latent.

Les résultats de l'examen subjectif étaient les suivantes :

V = 1.

Sens chromatique = 1.

Sens lumineux = 8/10.

Champ périphérique normal.

Mlle Z... pouvait lire le n° 1 de l'échelle typographique du docteur Wecher avec quelque peine, le n° 2 était lu sans aucune gêne et pendant longtemps. Je constatai que, dans ses

occupations de lecture et de broderie, aucun symptôme d'asthénopie ne se faisait sentir.

La mesure des droits internes me fait voir une insuffisance très prononcée et à la distance de 50 centimètres, distance du piano, il était fait une correction avec prismes plan de 4° pour chaque œil, base interne. Je fis remarquer cela à Mlle Z... en ajoutant qu'il était possible que cette insuffisance eût des rapports avec son odontalgie et qu'après la correction et l'usage des prismes nous pourrions vérifier le bien fondé de ma supposition.

Ce qui me surprenait surtout et grandement, c'était l'absence de symptômes asthénopiques pendant la lecture et la broderie, à la distance de 20 centimètres à peu près, la convergence devant être augmentée encore plus. Je pensai alors que Mlle Z... à sa distance pour la lecture devait opérer un acte de convergence assez prononcé pour faire survenir un strabisme involontaire capable de détruire la vision binoculaire, déviant un des yeux, et la forçant ainsi à se servir d'un seul œil à la fixation de l'objet, tandis qu'elle ne pouvait arriver à ce résultat à la distance de 50 centimètres, distance du piano. Pour me convaincre de la justesse de ma supposition, je me livrai à diverses expériences et entre autres celle de faire fixer à Mlle Z... la pointe d'un crayon en la tenant à la distance de 60 centimètres. La fixation à cette distance paraissait naturelle et la convergence paraissait enfin se maintenir bonne, mais, au fur et à mesure que le crayon venait à se rapprocher des yeux, la fixation devenait difficile. A la distance de 15 centimètres, l'œil droit se mettait en strabisme divergent ; j'ai répété plusieurs fois l'expérience et le résultat fut toujours le même, et ma supposition était donc juste, et je pus m'expliquer l'absence de symptômes asthénopiques à la lecture et aux travaux d'aiguille, par ce fait que Mlle Z..., à la distance habituelle, fixait réellement l'objet avec un seul œil.

Je prescrivis alors à Mlle Z... des lunettes à verres prismatiques de 4° à base interne, la priant de toucher le piano avec ces lunettes et de revenir au bout de huit jours. Elle se pré-

senta en effet, après ce délai, très heureuse du résultat, car elle pouvait toucher le piano pendant plusieurs heures de suite sans éprouver aucun mal de dents. Pour se convaincre que ce résultat inespéré dépendait en réalité de ses lunettes, elle voulut toucher le piano à deux reprises différentes sans lunette, avant de revenir chez moi ; les douleurs de dents se présentaient de suite et disparaissaient de nouveau aussitôt qu'elle remettait les lunettes. Depuis, car j'ai revu plusieurs fois Mlle Z..., le résultat a toujours été le même ; et encore aujourd'hui elle est obligée de faire usage des lunettes pour éviter la réapparition des douleurs de dents.

Cette observation est selon moi tout à fait nouvelle en oculistique et je la crois digne d'être connue. J'ai voulu attendre plus de cinq ans avant de la publier pour être sûr que l'odontalgie dépendait uniquement de l'insuffisance musculaire et qu'elle pouvait, comme le résultat me l'a confirmé, être corrigée par les prismes.

Le rapport qui existe entre cette odontalgie et l'insuffisance des droits internes peut, à mon avis, s'expliquer par l'anastomose des diverses branches du trijumeau.

Professeur NEUSCHULER.

RECHERCHES
SUR
LA FONCTION VISUELLE DE LA RÉTINE
ET DU CERVEAU

PAR

Le professeur A. ANGELUCCI

Traduction faite pour le *Recueil* par le Dr O. PARISOTTI [1]

(Suite et fin [1])

Une question importante au premier chef, et très difficile à

1. Voir le numéro d'octobre.

résoudre, est la détermination du siège et du mécanisme des fonctions des centres visuels corticaux. Le nombre d'expériences faites à ce sujet est considérable ; aucune section des écorces, exception faite pour les inférieures, n'a été épargnée, toute lésion fut toujours suivie de troubles visuels. J'ai voulu faire quelques expériences pour me prononcer avec plus de sûreté dans le choix des opinions avancées par les autres ; personne n'est plus que moi convaincu que la divergence des opinions ne dépend pas de la différence des résultats, mais bien plutôt de la manière dont ceux-ci ont été interprétés.

Mes recherches ont porté sur les pigeons, sur les lapins et sur les chiens.

Toutes ces expériences m'ont fait voir que les hémisphères des pigeons n'ont qu'une importance bien limitée pour tous les actes de la vie matérielle de l'individu ; une portion très petite suffit.

Le pigeon, privé des lobes occipitaux et pariétaux, voit comme à l'état normal ; il boit, il mange, il s'inquiète des menaces. Celles-ci, il ne les comprend pas durant quelques instants après l'opération, mais ce sont là des phénomènes de suspension transitoire de la fonction ; pour la même raison il ne cherche pas à manger. Lorsqu'il commence à manger, il ne béquète pas juste au point où se trouve le grain, ou même s'il l'attrape, il ne sait pas l'avaler ; peu de jours après, l'animal rentre complètement dans la possession de ses fonctions.

Deux pigeons ont présenté, eux aussi, les troubles mentionnés. Chez un d'eux, on enleva l'écorce des lobes occipitaux ; l'autre fut privé de l'écorce des lobes frontaux. Les troubles visuels ne suivirent pas immédiatement après, ils se déroulèrent ensuite progressivement, pour rester stationnaires jusqu'à la mort de l'animal. Les deux animaux avaient perdu la propriété de réagir aux menaces ; au commencement, ils jugeaient mal de la nature et de la position des aliments ; plus tard ils cessèrent de chercher leur nourriture ; la faculté de s'orienter, de reconnaître les lieux, d'éviter les obstacles est restée intacte. A l'autopsie on trouva, chez le

premier, un ramollissement des lobes pariétaux, les lobes occipitaux étaient intacts ; chez le second, le ramollissement des lobes occipitaux, qui étaient le siège de la lésion, s'étendait jusqu'aux lobes pariétaux. Il y eut chez lui un certain degré de surdité qui parut diminuer dans les derniers moments de la vie. Il est à remarquer d'une manière toute spéciale qu'un foyer de ramollissement dans le cerveau d'un pigeon amène toujours des troubles visuels, qu'il siège dans les lobes frontaux ou bien dans les occipitaux ; on observe des troubles de l'ouïe et de la vision si le ramollissement porte sur les lobes pariéto-occipitaux ; ces troubles sont plus marqués que ceux qu'on observe chez les pigeons dont on a extirpé les hémisphères.

Les résultats des expériences faites sur les lapins semblent, au premier abord, être en contradiction avec les conclusions tirées des expériences précédentes. Des destructions de l'écorce faites sur une grande étendue n'ont pas donné toujours une amblyopie considérable, pas même les premiers moments après l'opération. On explique facilement la différence du résultat par la manière dont on a expérimenté. On a employé, chez un des lapins, le cautère actuel qu'on a laissé agir à une profondeur telle que l'irradiation a porté jusque sur les éminences bijumelles correspondantes ; l'animal, par suite, bien que paraissant aveugle pour les objets, conserva la sensation de la lumière, le trouble visuel ne dura que quelques jours. Chez un autre lapin, la cautérisation profonde des écorces temporo-occipitales du côté gauche fut suivie d'un trouble léger et momentané de la vue dans l'œil du côté opposé. Dans une seconde opération, outre l'ablation de l'écorce du lobe frontal et du pariétal de droite, on ajouta celle du lobe occipital en entier ; quant à l'éminence bijumelle antérieure correspondante, on enleva l'écorce seulement à la surface. Il s'ensuivit une amblyopie profonde de l'œil du côté opposé, une suspension momentanée de la fonction de l'œil du même côté. J'ai parlé d'amblyopie parce que le lapin se heurte contre les obstacles, est effrayé, et se cogne fortement contre les murs. Cela provient

probablement plutôt de troubles d'attention et de jugement que d'une amblyopie profonde, car il est de la plus haute importance de rappeler que les lapins opérés, aussi bien que ceux auxquels on n'a pas touché, mais dont on a couvert les deux yeux, ne quittent pas le point où ils sont ou, tout au plus, avancent avec une circonspection extrême, et ne vont pas d'une façon si violente et si insensée se heurter contre les obstacles. Il se produit, selon toute probabilité, chez les lapins, le même fait qu'on a remarqué pour les pigeons chez lesquels, lorsqu'on irrite même des endroits éloignés des foyers cérébraux, il se produit une suspension momentanée de la fonction, et cette suspension est même plus marquée que lorsqu'on enlève des parties plus étendues du foyer même.

D'accord avec ces faits, on a observé chez un chien que la cautérisation de l'arée A I de Munk de la paroi des hémisphères, faite à toute épaisseur, est suivie d'une hémianopsie latérale passagère. Durant les premiers moments qui suivent le traumatisme, l'œil opposé semble tout à fait amblyope. La décortication de l'arée A I ne donne pas de troubles appréciables de la vision.

L'extirpation des deux sphères visuelles de Munk, limitée aux écorces, produisit un manque d'attention ; la vision devint obtuse ; on observa des phénomènes encore plus décisifs chez un chien auquel on avait pratiqué une lésion des écorces moins étendue, mais plus profonde.

Dans une expérience sur deux chiens (12-14), on cautérisa sur une grande étendue et à plusieurs reprises les écorces des lobes antérieurs ; chez l'un d'eux, la cautérisation allait de la pointe du lobe frontal à la pointe du lobe occipital ; chez l'autre, on avait intéressé le lobe frontal et une partie du pariétal. Les troubles remarqués du côté de la vue furent seulement quelques moments d'inattention passagère, en rapport avec l'état de prostration de l'animal ; du côté du mouvement, les troubles furent très remarquables. L'anosmie de plus longue durée chez l'un des deux animaux, la perte de coordination entre l'ouverture de la bouche et la

déglutition amenaient une cécité psychique apparente pour l'alimentation.

La destruction profonde d'un des lobes occipitaux fut suivie, chez un chien, d'une hémiopsie latérale qui dura plus d'un mois; après la destruction du lobe occipital du côté opposé et, en même temps, d'une grande étendue de substance corticale sur les parties avoisinantes, l'amblyopie fut profonde; plus tard, elle parut se limiter aux parties périphériques des champs visuels. La cécité psychique pour la nourriture persista toujours, ainsi que la perte de la sensation d'espace, l'inattention, la diminution de la faculté de s'orienter pour trouver les chemins de sortie. Après une troisième opération, en irritant la cicatrice du lobe gauche et portant les cautérisations sur les parties avoisinantes, les phénomènes préexistants n'eurent aucune aggravation, il n'en survint pas de nouveaux.

Chez les chiens, les lésions profondes d'un hémisphère n'amènent pas la perte de la sensation de lumière. L'animal, bien que les fonctions soient intactes dans la moitié des rétines et que la lésion existe d'un côté seulement, présente des phénomènes de cécité psychique, surtout pour l'espace.

Les chiens chez lesquels les troubles de la vision ont suivi de très près les larges mutilations des hémisphères n'ont jamais perdu la sensation de lumière; ce fait est parfaitement d'accord avec ce qu'on a observé chez les pigeons et les lapins.

CHAPITRE II

LES VERTÉBRÉS INFÉRIEURS ET LES MAMMIFÈRES ADAPTENT PAR VOIE RÉFLEXE LA VISION BRUTE AUX ACTES DE LA VIE. — LA VISION PSYCHIQUE APPARTIENT EXCLUSIVEMENT AUX MAMMIFÈRES. ELLE EST UNE PROPRIÉTÉ FONCTIONNELLE DES CELLULES NERVEUSES DES ÉCORCES OCCIPITALES. — LA VISION BRUTE CHEZ LES MAMMIFÈRES RÉSIDE DANS LES GANGLIONS MÉSOCÉPHALIQUES.

Le résultat de mes expériences sur les hémisphères des pigeons, du lapin et du chien met absolument hors de doute que, chez eux, les hémisphères ont une importance différente dans la vision.

Chez les pigeons l'extirpation complète des hémisphères, les premiers instants passés, n'amène aucun trouble visuel; le pigeon évite les obstacles, il perçoit les menaces et les apprécie, reconnaît les endroits qui lui sont familiers. Si on veut pourtant reconnaître au pigeon privé des hémisphères une qualité intellectuelle, il faut admettre une faculté psychique dans le lobe optique, ce qui me semble manquer complètement d'exactitude ; il me semble beaucoup plus vraisemblable que le pigeon privé des hémisphères coordonne la vision avec ses actes d'une manière purement réflexe, et en appliquant brutalement la stimulation visuelle à ses besoins, sans y être poussé par la force d'un jugement; il ne fait de la sorte que simuler un acte visuel intelligent. Nous ne savons pas si un pigeon ayant ses hémisphères intacts forme des jugements sur les impressions et les sensations visuelles, et peut-être ne le saurons-nous jamais; ce qu'il nous est donné de voir, c'est que le pigeon privé des hémisphères voit aussi bien qu'un pigeon les ayant dans toute leur intégrité.

En tenant compte des résultats obtenus par M. Blascko sur les grenouilles, il nous est permis de conclure que des individus appartenant à des classes au-dessous de celle des mammifères n'ont pas absolument besoin de la vision psychique; ils voient comme la grenouille et le pigeon privés de cerveau, adaptant par voie réflexe l'impression visuelle brute aux actes de la vie.

Ces idées vont à l'inverse des opinions des localisateurs, et des études de M. Rienzi, qui se contente cependant d'en tirer des conclusions plus modestes; il place, chez les pigeons, la perception visuelle sensitive dans les lobes optiques, la perception visuelle intellectuelle dans les hémisphères.

L'évidence des faits me dispense de m'arrêter à combattre les localisations de la vision admise par Blascko et Munk dans les écorces occipitales des pigeons; il me faut cependant discuter un peu l'opinion de Rienzi, qui peut avoir une apparence de justesse pour celui qui n'est pas minutieux dans ses investigations.

Dans mes expériences, on ne peut trouver qu'un seul fait qui semble être à l'appui de la thèse de Rienzi, c'est la cécité psychique pour la nourriture; comment peut-on toutefois admettre que le pigeon privé des hémisphères ne mange pas parce qu'il ne reconnaît pas la nourriture, tandis qu'il reconnaît les endroits et apprécie les menaces? La docilité, le changement du caractère psychique plaident pour la diminution de l'intelligence, qui chez lui est seulement une impulsion coordinatrice des actes bruts. Cette impulsion perdue, par le fait même cesse la faculté qui pousse au mouvement excité par la vue de la nourriture chez ceux qui sont capables de se rendre compte et de sentir la stimulation de la faim. Le pigeon privé de ses lobes ne montre dans aucun de ses actes la recherche volontaire de la nourriture, il ne becquète pas et ne va plus dans les endroits où il avait l'habitude de se rendre pour se nourrir avec avidité; lorsqu'on le nourrit il ne paraît pas éprouver une satisfaction, il est bien au contraire vexé des manœuvres nécessaires pour la nourriture forcée. Pour prouver que le pigeon privé du cerveau n'a pas non plus conscience de l'acte coordonné pour saisir et avaler sa nourriture, nous pouvons apporter aussi ce fait que, quand après des lésions profondes des hémisphères, le pigeon commence de nouveau à se nourrir, non seulement il ne juge pas exactement de la position de la nourriture, mais il la saisit mal et ne sait pas l'avaler; c'est-à-dire, qu'il voit et reconnaît la nourriture, mais l'empêchement qu'il éprouve à se nourrir lui vient des troubles du mouvement coordonné à l'acte qu'il se propose. Il se produit donc chez le pigeon privé de cerveau une suspension de l'impulsion que la stimulation de la faim fait surgir par voie réflexe dans les actes moteurs, en même temps que l'inconscience de l'acte moteur. C'est absolument à cela qu'il faut attribuer la suspension de l'alimentation volontaire.

L'intégrité des hémisphères des pigeons ne signifie donc pas grand'chose pour l'accomplissement de tous les actes de leur vie, et surtout de la vision. Pour rendre à un pigeon la coordination de ses impressions, il ne lui faut qu'une

quantité très petite de ses hémisphères; il suffit de la fonction des lobes frontaux.

Chez les mammifères les hémisphères ont, par rapport à la vision, une importance de beaucoup plus grande. Chez les lapins on peut extirper largement les écorces, sans qu'il s'ensuive de troubles de la vision; cependant des mutilations profondes des hémisphères et d'une grande étendue amènent la suspension de la fonction visuelle, ou quelque chose qui équivaut à cette suspension. Chez les chiens l'enlèvement d'une grande quantité d'écorce et de substance des hémisphères produit des troubles de la vision importants et de longue durée.

Ayant admis chez les mammifères l'importance de l'intégrité des hémisphères pour l'acte de la vision, il nous reste à examiner le rôle que jouent les hémisphères dans la fonction visuelle. Les lobes cérébraux sont-ils les réceptacles où toutes les sensations prennent une forme distincte et laissent des souvenirs durables? (Cuvier.) Ou plutôt ne sont-ils que des organes visuels dans le sens le plus exclusif et le plus absolu? (Flourens.) Dans les deux cas leur propriété fonctionnelle est limitée à des zones distinctes des écorces des hémisphères (Ferrier-Munk), ou bien toute portion des écorces cérébrales préside complexivement aux impressions motrices, sensitives et perceptives (Gotz, Loeb).

Les symptômes visuels qui surviennent à la suite de lésions plus ou moins étendues des hémisphères ont été mis par les localisateurs en rapport très intime avec un phénomène de diminution fonctionnelle (*Hemenungserscheinung*); ils n'admettent pas les phénomènes de suspension fonctionnelle (*Nebenwirkung*). Mes expériences au contraire ne laissent lieu à aucune discussion sur ce fait, que des traumatismes du corps strié et de la moelle, où cependant il n'y a aucun organe nécessaire à la vision, sont suivis des mêmes symptômes d'altération de la fonction visuelle, que si l'on avait enlevé un de ses organes les plus influents.

Les faits sont complètement d'accord avec l'opinion émise par Goltz, savoir que les troubles visuels produits par une

lésion des hémisphères ne sont pas tous absolument en rapport avec la cessation de fonctions de la zone extirpée; ils sont en effet dans quelques cas de nature à devoir être rapportés à la suspension de fonction de parties qui existent encore, et cela à la suite d'une stimulation qui doit s'être irradiée de la partie lésée.

Goltz n'ayant fait ces expériences que sur les écorces n'apporte pas une preuve directe à l'appui de son opinion. Il la tire, comme une conséquence, de l'observation de ce qui arrive lorsqu'on coupe la moelle. Quelques-uns des phénomènes qui en résultent ne peuvent pas être expliqués sans admettre une suspension de fonction par un fait irritatif.

Vernicke fait observer que cette manière d'interpréter les troubles fonctionnels transitoires comme des faits irritatifs est une *petitio principii*, c'est trop de deux explications, l'action traumatique locale suffit pour donner l'explication du fait. L'erreur à laquelle s'est heurté M. Vernicke est de toute évidence; elle n'est pas exacte non plus la conséquence tirée par Hatzig qui, se basant sur les troubles visuels produits par les mutilations des lobes frontaux, veut en arriver à conclure que les effets du traumatisme se propagent aux endroits qui ont un rapport intime avec les parties lésées.

Les conclusions que je crois devoir tirer vont sans doute être la victoire de Goltz et de son école. Pour moi aussi les troubles visuels ne sont pas toujours les effets directs du traumatisme, bien qu'on doive les rapporter à des phénomènes de suspension fonctionnelle produite par les irritations qui s'irradient aux centres visuels. Voyons à présent quels sont les cas auxquels on peut adapter cette conclusion.

Loeb admet sans réticences que tout trouble visuel chez les chiens n'est pas la conséquence d'une lésion directe des écorces, mais l'effet d'un phénomène irritatif qui s'observe à la suite de lésions portant sur un endroit quelconque des écorces, lorsqu'il survient des circonstances spéciales, telles qu'inflammation de la blessure, dérangement de cicatrice, hémorragie abondante. L'assertion de Loeb est exacte, tant

que l'auteur fait allusion à la spécificité visuelle des écorces dans le schéma présenté par Munk ; je puis en effet absolument confirmer les conclusions de Loeb, savoir que l'extirpation des zones corticales spécifiques pour la vision (Munk) n'amène pas toujours des troubles de la vision ; ainsi on peut extirper la zone AI de Munk et les écorces des deux lobes occipitaux sans qu'il se produise de troubles visuels, et, en tout cas, ceux-ci ne sont jamais les mêmes que ceux décrits par Munk. Ces faits sont d'une évidence encore plus grande chez les lapins.

La conséquence que Loeb a voulu tirer de ces faits n'est pas en accord avec mes résultats ; à parité de lésion profonde des hémisphères j'ai trouvé que le phénomène de suspension de la vision tient exclusivement aux lésions des parties postérieures des hémisphères.

A ce point mes conclusions se rapprochent tout à fait de celles de MM. Luciani et Seppilli.

Ils ne peuvent pas admettre que toutes les zones dont l'enlèvement produit des troubles visuels ont des rapports identiques avec la vision, ou bien qu'elles n'en ont aucun. Ils ont été convaincus par leurs expériences que l'extirpation du lobe temporal donne des troubles passagers de la vision; ceux-ci deviennent permanents à la suite de l'ablation des lobes occipitaux et pariétaux. Il ne leur convient pas d'en tirer la conclusion que la zone visuelle a été enlevée lorsque les troubles visuels sont permanents, et que lorsqu'au contraire ils ne sont que passagers, il s'agit seulement d'effets irritatifs du traumatisme. En effet, disent-ils, lorsqu'on a opéré sur les lobes frontaux des chiens, les troubles visuels dépassent les effets du traumatisme ; et ils arrivent par là à la conclusion que la zone occipito-pariétale est le siège central des actes visuels cérébraux ; elle s'engrène avec les autres centres, se propageant quelque peu vers les lobes frontaux et temporo-sphénoïdaux. Leur raisonnement est absolument logique et exact, par rapport à l'importance différente des troubles visuels qui suivent l'enlèvement des zones antérieures et postérieures des hémisphères, ce à quoi

du reste Loeb fait à peine allusion, mais qui est admis par Goltz, lorsqu'il avoue que les lobes du cerveau n'ont pas tous la même importance. Luciani et Seppilli s'éloignent cependant beaucoup de la localisation admise primitivement de la fonction visuelle dans les écorces seulement; ils sont arrivés à des conclusions de ce genre après l'extirpation complète des lobes occipitaux et pariétaux.

Qu'il me soit permis de leur adresser une objection à l'argument qu'ils présentent pour soutenir que les régions sphénoïdales, pariétales et frontales des hémisphères prennent part à l'influence visuelle. Cet argument est tiré du fait que les lésions de ces régions sont suivies de troubles visuels, qui persistent quelque temps après les effets du traumatisme. Cette preuve perd tout à fait sa valeur lorsqu'on considère que, dans les lésions du corps strié qui, sans doute, n'ont intéressé aucun des éléments visuels, les troubles de la vision persistent longtemps après que les effets du traumatisme sur la sphère motrice ont disparu. En jetant un coup d'œil sur les schémas des lobes occipitaux, on comprend facilement que la lésion de ceux-ci amène des troubles profonds de la vision, le nombre des éléments atteints étant de beaucoup plus grand; cette explication ne porte plus lors de lésions des parties moyennes des hémisphères qui, contenant un' nombre inférieur d'éléments visuels, produisent des troubles momentanés de la vision, mais qui ont cependant la même intensité. Pour arriver à une explication de ce fait, il faut admettre que le trouble visuel est dû sans doute à un fait d'irradiation, car la perte de quelques éléments visuels ne suffirait pas à cela; dans ce cas, ne possédant pas des arguments qui nous autorisent à reconnaître à ces éléments une fonction visuelle, les mettant complètement en dehors de cette fonction, l'explication est la même que pour le cas précédent. Il me semble pourtant plus prudent de s'en tenir aux conclusions vagues de Goltz, c'est-à-dire de ne pas fixer de limites exactes à la zone du centre visuel, tout en reconnaissant que les sections antérieures et postérieures des hémisphères ont une valeur différente, les lésions des lobes

postérieurs amenant des troubles visuels permanents et profonds.

On a parlé jusqu'à présent de la topographie en général des lésions qui engendrent des troubles visuels, sans entrer dans l'essence de ces troubles. Ceux-ci se présentent sous deux formes bien différentes l'une de l'autre: la première s'associe aux mutilations profondes des hémisphères, surtout des sections postérieures; l'animal est complètement aveugle d'après quelques auteurs (Munk, Luciani et Seppilli); pour d'autres il est seulement atteint d'une amblyopie profonde; cet état dure pendant quelque temps et il est suivi d'une *restitutio ad integrum*. Si la lésion a été fort étendue et bilatérale, ou bien si la première a été suivie d'autres toujours remarquables, comme perte de substance, la *restitutio ad integrum* n'a pas lieu; le chien recouvre la vision, mais il a perdu la faculté de juger et d'apprécier l'objet; ainsi il ne reconnaît pas la nourriture, il se trompe dans l'appréciation de la distance, ne fait pas beaucoup attention aux images visuelles qui le frappent. La *restitutio ad integrum* de ce côté dépend, elle aussi, de l'étendue et de l'endroit de la lésion.

Loeb se pose avant tout une question: les symptômes compris sous la dénomination d'hémiamblyopie et d'hémianopsie doivent-ils être rapportés tous à un trouble visuel, ou bien plutôt l'impulsion sensuelle suffisante et normale n'est-elle pas assez forte pour exciter les centres, dont l'excitabilité est déprimée par le traumatisme? Il se prononce pour la seconde des deux hypothèses, ayant observé que la moitié de la rétine du chien, qu'on croyait aveugle, voit, mais qu'il faut une excitation plus forte pour avoir une réaction. Si on place deux morceaux de viande devant un œil dont une section semble ne pas voir, et si on fait remuer celui qui correspond à la portion aveugle de la rétine, le chien se lance vers celui-ci, ne s'occupant pas de l'autre, qui est fixe, bien qu'il corresponde à la portion du champ visuel resté normal.

Munk tire des conclusions opposées en se basant sur des observations tout aussi dignes de considération que celles de

ses contradicteurs. D'après Munk, lorsqu'on a enlevé l'écorce cérébrale de toute la zone qu'il indique comme visuelle, l'animal est complètement aveugle, même pour la stimulation de la lumière. Plus tard, cette cécité n'est pas apparente, parce que le chien s'habitue à son nouvel état, de la même manière que l'homme ne s'aperçoit pas du *punctum cœcum*. Luciani et Leppilli cherchent à donner une autre explication : au fur et à mesure que cessent les troubles collatéraux produits par le traumatisme opératoire sur les autres portions des centres visuels, ces mêmes portions se chargent d'un rôle supplémentaire en remplacement des parties détruites ; la compensation cependant ne devient jamais complète si la destruction a été trop considérable en étendue et a intéressé les parties les plus essentielles. Il ne résulte pas de leurs expériences que le chien devient complètement aveugle ; même dans les premiers moments qui suivent des opérations étendues et répétées, on ne peut pas être sûr de la cécité de l'animal.

Les résultats que j'ai obtenus sur les lapins et sur les chiens m'amènent à rejeter complètement l'opinion de Munk, savoir que l'ablation des éléments visuels des écorces est suivie d'une cécité complète jusqu'à la perte de la sensation de lumière. J'ai trouvé que non seulement dans les dévastations profondes des écorces, mais aussi après avoir enlevé de grandes portions de la substance des hémisphères, la sensation de lumière est toujours conservée. L'amblyopie n'est pas en rapport avec l'amplitude de la lésion, mais bien au contraire avec la profondeur et la nature de celle-ci ; des cautérisations profondes de la circonvolution du *girus angularis* amènent des troubles visuels de beaucoup plus considérables que l'extirpation de l'écorce tout entière des deux lobes occipitaux.

Il est extrêmement difficile de se prononcer sur la nature de ces troubles visuels. Je crois qu'on peut seulement dans quelques cas avoir recours à l'explication avancée par Loeb, par exemple chez les chiens qui ont eu la cécité limitée à la réaction aux menaces, d'autant plus que chez eux la cause

du manque de réaction était due à l'irradiation des effets traumatiques dont avait été atteinte la base du cerveau. Chez un chien cependant l'amblyopie était tout à fait évidente; l'animal, dans l'obscurité, se refusait à marcher, il se heurtait contre tous les obstacles, il se dirigeait vers les endroits éclairés; là où il y avait une grande lumière, il ne reconnaissait les obstacles que lorsqu'il en était très près; il donnait aussi des signes évidents d'une sensation objective de cécité en portant de temps en temps les pattes aux yeux. Si ces symptômes n'étaient pas en rapport avec une diminution réelle de la vision, mais étaient seulement l'expression de la réaction des centres moteurs à l'impulsion visuelle, on ne se rendrait pas compte facilement pourquoi chez les chiens, dont on a intéressé dans le traumatisme les sections antérieures, et chez lesquels on a par le fait même diminué la coordination à l'impulsion motrice, le pouvoir visuel se montre normal dans les actes par lesquels il est manifesté.

Ce sont ces raisons qui me font soutenir que le chien, le pigeon, le lapin opérés peuvent devenir amblyopes.

Les conclusions de Luciani et Leppilli, sous ce rapport, me semblent trop vagues; ce qui reste des centres visuels arrive petit à petit à remplacer ce qui a disparu. S'ils veulent dire par cela, ainsi qu'il me semble, que les fonctions des parties perdues sont prises graduellement par les parties qui restent, je me range à leur manière de voir. Dans ces cas, cependant, l'amblyopie qui a lieu les premiers moments après l'opération ne doit pas être mise sur le compte d'une suspension de fonction du centre visuel cortical, mais des voies optiques et des centres visuels de la base.

Il y a un très grand nombre de faits à l'appui de cette opinion. Les troubles visuels qui surviennent après les lésions de la moelle et du corps strié dépendent sans aucun doute de la suspension de la fonction des ganglions visuels du mésocéphale par une irradiation de voisinage. Loeb a observé chez des animaux où il s'était produit une *restitutio ad integrum*, qu'en irritant de vieilles cicatrices cérébrales des lobes postérieurs, dans l'endroit où on avait enlevé les

écorces, il en résulterait une amblyopie plus profonde que les précédentes. Certes l'amblyopie n'avait pas pour cause une nouvelle destruction de substance corticale, car il n'y en avait pas dans l'endroit qu'on irritait; on peut encore moins admettre qu'il s'agit d'irradiation de l'irritation aux écorces avoisinantes, car cette irradiation manque lorsqu'on lèse les écorces elles-mêmes; il est bien sûr au contraire que l'irritation de la substance blanche où sont contenus les faisceaux optiques a agi en arrêtant leur fonction jusqu'au delà des ganglions visuels de la base. Cette opinion serait appuyée par ce qu'on observe chez les lapins qui, après des destructions étendues des écorces, ne sont atteints d'aucun trouble visuel, tandis qu'une amblyopie fort remarquable est le résultat des cautérisations profondes. Quant au cerveau des pigeons, il est hors de doute que l'amblyopie des premiers moments, après l'extirpation des hémisphères, n'est pas autre chose que la suspension du pouvoir physiologique du lobe optique; cela est si vrai, qu'après la cessation de l'irritation du traumatisme, le pouvoir visuel revient à l'état normal. Chez un de mes chiens, l'amblyopie profonde des premiers jours était due sans doute à un procès phlogistique qui souda les éminences quadrijumelles aux restes des lobes occipitaux.

Passons à présent à la discussion des symptômes propres au manque de pouvoir physiologique visuel des écorces cérébrales.

Ils sont tout à fait les mêmes que ceux que Goltz et Loeb attribuent à un manque de fonction cérébrale (*Hirnsehschwäche*) et qui ont été définis par Munk comme des effets de l'abolition de la vision psychique (cécité de l'âme).

Munk fait, ainsi que nous l'avons dit, dans les écorces, la distinction de deux éléments de fonctionnalité visuelle. Il y en a qui servent à la perception optique, éléments visuels bruts; il y en a d'autres dont la fonction est de conserver et de reconnaître les images de mémoire optique, éléments visuels psychiques. Chaque fois qu'on excite un groupe d'éléments percevants, ceux-ci stimulent un certain groupe

d'éléments représentatifs et il résulte de cette stimulation la déposition d'une image de mémoire.

Les éléments de mémoire optique sont rangés dans la zone AI et dans les environs, l'un après l'autre, selon la succession régulière avec laquelle l'impulsion perceptive d'un objet donné est parvenue au centre de mémoire. Après la destruction de la zone de mémoire optique, le chien ne reconnaît plus ce qu'il voit; ce sont là déjà les symptômes de la cécité de l'âme. L'animal alors n'a plus l'effroi du fouet, il ne va plus à la rencontre de la nourriture, il ne sait pas descendre les escaliers, il ne reconnaît pas les distances. Il faut que le chien apprenne de nouveau à se servir de ce qu'il voit, alors il pourra emmagasiner ce qu'il voit dans de nouveaux groupes localisateurs de mémoire optique; à la suite de cela le chien reconnaîtra les objets.

Il est absolument dans le pouvoir de l'expérimentateur, dit Munk, de faire que l'animal recouvre l'une des images de mémoire optique qu'il a perdues plus tôt que l'autre et cela selon qu'on lui fera connaître tel objet plus tôt que l'autre.

Goltz exprime des opinions qui sont tout à fait opposées à celles de Munk. Les troubles visuels psychiques viennent chez les chiens à la suite d'une vaste extirpation de la substance des hémisphères, dans les lobes antérieurs aussi bien que dans les postérieurs. Il trouve des chiens psychiquement aveugles d'un seul œil. Goltz avait admis au commencement que les chiens psychiquement aveugles ont un pouvoir relativement minime de perception des couleurs; Loeb a modifié cette opinion. Le chien voit la couleur blanche, il ne sait cependant pas se rendre compte de l'objet qui en est revêtu; son maître habillé de blanc est pris par lui pour un objet blanc quelconque. Loeb a observé en outre que les chiens conservent la faculté de distinguer toutes les couleurs, parce qu'un chien qui se lançait de préférence sur les objets verts les reconnaissait s'ils se trouvaient mélangés parmi des objets d'autre couleur. Chez eux la sensation de l'espace est beaucoup diminuée, et on a une confirmation de

cette particularité dans la répugnance extrême que l'animal oppose lorsqu'on veut le faire descendre de petites hauteurs. Les troubles visuels sont accompagnés constamment d'une diminution plus ou moins remarquable de l'intelligence. En conclusion la cécité psychique est pour Goltz et pour son école un affaiblissement visuel cérébral dont la cause n'est pas la destruction d'une zone spécifique, mais l'état de démence dans lequel tombe le malade.

Dr ANGELUCCI.

SOCIÉTÉ D'OPHTALMOLOGIE DE PARIS

Séance du 5 novembre.

PRÉSIDENCE DE M. CHAUVEL.

Le secrétaire lit le procès-verbal de la précédente séance qui est adopté.

Sont nommés, pour l'année 1890, membres de la commission des congés : MM. Abadie, Landolt, Duboys de Lavigerie.

M. DE WECKER. — **Il n'y a pas d'ophtalmie traumatique.** — Dans le premier mémoire sur les soi-disant ophtalmies traumatiques que j'ai eu l'honneur de présenter à la Société, mon but était de démontrer que toute inflammation, même non suppurative, était de nature infectieuse, et que tout traumatisme impliquait donc, lorsqu'il était suivi de réaction inflammatoire, une infection, que l'action traumatique était incapable de provoquer à elle seule.

L'occasion m'est offerte de reprendre ma thèse et de réfuter certaines objections soulevées dans le sein de la Société, objections qui ont reçu une publication anticipée et indépendante de celle que leur fournit notre *Bulletin*.

Je m'attacherai, surtout ici, à apprécier, à leur juste valeur, les objections soulevées par M. Meyer et élaborées avec soin dans les *Annales d'oculistique* (t. CII, p. 129), usant en cette occasion du même droit dont se prévalait son auteur, c'est-à-dire de ne répliquer qu'après lecture et sachant exactement à quoi répondre.

J'ai débuté en soutenant qu'un traumatisme seul était incapable de provoquer une réaction inflammatoire, et j'ai pris pour

exemple les violents désordres produits par l'acte de l'abaissement du cristallin qui, cependant, ne sont pas suivis d'inflammation. A cela, M. Meyer répond : « Bien peu d'entre nous ont été contemporains de l'époque où l'abaissement du cristallin s'exerçait couramment, il faut donc consulter les auteurs anciens. J'ai pris la peine de relire à ce sujet Rosas, Wenzel, Mackenzie, Ruete, Arlt et il n'y en a pas un qui ne signale, comme conséquence de cette opération, les inflammations plastiques des membranes internes, iritis, occlusion de la pupille, les infiltrations du corps vitré, même l'hypopion, et la panophtalmie survenue moins souvent immédiatement après l'opération que bien plus tard. Comme résultat final, la moitié à peu près des yeux opérés par abaissement était perdue. Il me semble que si le traumatisme était brutal, la réponse de l'œil ne l'était pas moins. Il est donc inexact de dire que cette opération ne produisait pas de véritable inflammation. »

La moitié à peu près des yeux opérés était perdue, soit, et, à un observateur superficiel, la réponse à ce traumatisme brutal pouvait ne paraître pas moins brutale; mais dans l'autre moitié, non suivie de réaction, la réponse restait absolument négative. Quelque réflexion suffisait pour prouver que, seul, le traumatisme n'intervenait pas ici et que d'autres facteurs devaient entrer en ligne de compte.

Tout en étant le contemporain de mon contradicteur, j'ai eu l'occasion d'examiner moi-même un nombre suffisant d'yeux perdus par abaissement, pour m'être bien rendu compte que non des inflammations, mais des phénomènes glaucomateux avaient détruit ces yeux. En cette circonstance, j'aurais d'autant moins consulté les anciens auteurs qu'à mon sens je ne pouvais pas être renseigné par eux, attendu que, de nos jours encore, il n'y a qu'un très petit nombre de cliniciens qui soient assez clairvoyants pour distinguer entre phénomènes glaucomateux, irritations mécaniques et phénomènes inflammatoires.

J'ai eu recours à une seconde démonstration, en rappelant qu'un traumatisme assez violent, tel que l'iridectomie, se passe dans la généralité des cas sans la moindre réaction inflammatoire, et j'ai insisté sur ce que les germes, entraînés *forcément* dans l'œil, trouvent moins aisément que dans les yeux opérés de cataracte des points d'attache du côté de la chambre antérieure qui, elle, reste garnie de toute part d'une membrane vitreuse, ces germes pouvant être facilement éliminés, grâce au rétablissement rapide des conditions normales de filtration, tandis que celles-ci ne réapparaissent ordinairement que plus lentement après l'opération de la cataracte.

C'est là, d'après notre collègue, non un fait basé sur une saine

observation clinique, mais une « hypothèse purement spéculative ».

Suivant ce qu'il affirmait, il n'y a encore que peu d'années, l'enseignement clinique démontrait que l'étendue de la plaie jouait ici le rôle principal, et il se demande actuellement « comment l'introduction expérimentale de germes dans la chambre antérieure d'un lapin ne jouit pas de la même immunité : ils y trouvent le même espace garni, le même courant puissant ; donc, si M. de Wecker avait voulu éprouver l'exactitude de son hypothèse par quelques expériences de ce genre, il aurait bien vite reconnu que les choses ne se passent pas en réalité comme il se l'imagine ».

J'aurais réellement été très reconnaissant à mon contradicteur de me faire connaître une expérience d'une délicatesse comparable à l'introduction de germes, d'une nocivité plus ou moins notable, en quantité équivalente à celle que nous portons dans l'œil pendant l'exécution d'une iridectomie proprement faite. D'un autre côté, les expériences nombreuses exécutées non avec des substances virulentes mais avec des fragments de cancer, des masses tuberculeuses, etc., et qui échouent si aisément, me suffisent précisément pour la démonstration que, avec une chambre antérieure intacte et un courant de filtration normal, l'œil se débarrasse encore facilement d'une multitude de germes.

Vous vous rappelez, messieurs, que, dans mon mémoire précédent, j'ai eu exclusivement en vue d'expliquer l'évolution des inflammations par infection *médiate*, que les infections *immédiates*, *directes*, par infection pernicieuse et virulente n'ont nullement été mises en cause. Mon contradicteur pense-t-il avoir besoin de nous enseigner que ces dernières se développent du côté de la cornée, lorsqu'il dit que les « suppurations infectieuses après l'extraction de la cataracte ne débutent pas dans les éléments du cristallin, mais dans la plaie cornéenne, pour se répandre dans cette membrane et dans la chambre antérieure avant d'éclore derrière l'iris ? C'est donc la cornée qui est le premier siège de l'infection et nullement la substance cristallinienne laissée dans l'œil ». Ai-je jamais soutenu qu'une infection immédiate éclatait dans la substance cristallinienne ? Mais qui niera que les infections *médiates* n'entraînent pas la suppuration, se centralisent dans la partie antérieure du tractus uvéal et qu'ici la présence de masses corticales favorise leur éclosion et leur persistance ? C'est des inflammations, qui suivent lentement les opérations de cataracte et qui arrivent peu à peu à détruire l'œil, qu'il a été uniquement question ici.

Pour marquer l'absence de toute action autre que celle pro-

duite par les micro-organismes, j'ai encore cité la manière dont se comporte une discission faite d'une façon en quelque sorte aseptique et celle où une infection plus ou moins prononcée produite par des germes est intervenue. Ici encore, la saine et exacte observation clinique m'a servi de guide. Je soutiens qu'on peut, presque en entier, remplir la chambre antérieure de masses corticales non contaminées sans avoir la moindre réaction, tandis qu'il en sera tout autrement si l'aiguille a contaminé ces masses.

Ce que nous avons seulement à craindre dans une discission aseptique (et je ne suis pas le seul à avoir indiqué la cautérisation galvanique sur le point d'entrée de l'aiguille), ce sont les phénomènes glaucomateux, et déjà Horner a proscrit les instillations malencontreuses de l'atropine en pareil cas. M. Meyer se trompe singulièrement en disant : « Je suis cependant bien certain que lorsqu'il (Wecker) voit un de ses malades opérés par discission menacé d'inflammation par le gonflement de la cataracte, c'est à l'aide de quelques gouttes d'atropine qu'il essaie d'abord de débarrasser l'iris de cette gêne malencontreuse, et il est heureux d'un bon résultat, quitte à jeter par-dessus bord ses allégations hypothétiques en sens contraire. »

C'est précisément parce que Horner et moi nous n'avons été nullement satisfaits de pareilles instillations routinières que nous les avons abandonnées, et c'est avec juste raison que nous avons eu recours aux moyens antiglaucomateux, et en particulier à une évacuation prompte des matières corticales, que des recherches bactériologiques futures démontreront sûrement comme infectées.

N'en déplaise à notre contradicteur, il faudra très probablement aussi encore en rabattre pour ce qui regarde la sensibilité de l'iris et la démonstration que cette sensibilité *paraît* fournir pour expliquer l'évolution d'une inflammation.

« Faut-il donc rappeler aussi, dit M. Meyer, que dans les opérations de cataracte secondaire, par exemple, ce que nous craignons le plus, et à juste titre, c'est le tiraillement de l'iris et du corps ciliaire? Lorsque ces cataractes sont libres de toute adhérence, nous en pratiquons volontiers l'extraction; mais lorsque, dans le courant de l'opération, nous nous apercevons que, par l'extraction, nous exposons l'iris ou le corps ciliaire à de forts tiraillements, nous changeons de procédé, nous retirons l'instrument dont nous avions commencé par nous servir, et nous en introduisons d'autres plutôt que de commettre une vulnération à l'égard de ces membranes ou de leur imprimer un traumatisme exagéré. »

Ici encore une exacte observation clinique, et l'attention jalouse avec laquelle je m'attache à suivre la marche des études bactériologiques, m'ont conduit à toute autre interprétation. Lorsque

vous avez affaire à des cataractes secondaires « libres de toute adhérence », elles se sont formées dans un œil qui n'a guère subi une infection médiate de quelque intensité, qui a à peine passé par une courte phase d'irritation inflammatoire. Ici l'extraction enlèvera, avec la cataracte, les vestiges des colonies de germes arrivées à une prompte extinction. S'agit-il au contraire d'une cataracte adhérente dont les attaches sont telles que « nous nous apercevons que, par l'extraction nous exposons l'iris ou le corps ciliaire à de forts tiraillements », cette cataracte secondaire a pris naissance à la suite d'une infection médiate d'une certaine intensité et ayant exercé ses effets pendant une assez longue période. Dans ce cas, même après disparition de l'inflammation, il est probable que les parties avoisinantes et adhérentes de l'iris renferment encore des nids de germes. Si un clinicien aussi génial que de Graefe n'a recommandé l'intervention qu'au moment de l'extinction complète de toute irritation pour ne pas « réveiller » d'anciennes inflammations, certes il ne donnait pas ce conseil parce qu'on rencontrerait alors moins de résistance et par suite moins de tiraillements pour l'extraction de pareilles cataractes adhérentes, mais bien parce qu'une observation attentive lui avait révélé ce réveil, que nous rapportons actuellement à un dégagement de colonies de germes enkystés qui, rendus de nouveau libres, raniment l'ancienne inflammation.

Depuis longtemps nous nous abstenons de procéder à l'extraction de semblables cataractes secondaires ou adhérentes. Les capsulotomies simples, et les irido-capsulotomies, ne nous ont-elles pas suffisamment renseigné sur ce fait que, même en évitant toute traction sur les parties avoisinantes, les simples incisions et excisions étaient capables de ranimer les anciennes irido-choroïdites, et que, pour pareil réveil, la traction sur l'iris et le tiraillement du corps ciliaire n'intervenaient en rien. Donc, ici encore, il faut être très réservé sur la prétendue action nerveuse pour engendrer par tiraillement une inflammation.

J'avoue que ces explications, fournies par l'expérience clinique et les récentes découvertes bactériologiques, me satisfont infiniment mieux l'esprit que la phraséologie pure suivant laquelle le traumatisme en lui-même diminuerait *la vitalité du terrain et sa force de résistance.*

Dans la seconde partie de mon premier mémoire, je me suis efforcé de faire ressortir les conséquences pratiques qu'il fallait tirer de la démonstration de l'absence de l'ophtalmie traumatique, et de mettre en lumière les précautions à prendre pour se *garantir* des infections médiates par des plaies pratiquées à l'œil.

J'ai donné la démonstration que, si dans une opération de

cataracte dans laquelle on enlève la cristalloïde antérieure, et on lave au dehors tout débris capsulaire, on arrive, l'iris intact restant tendu par une forte contraction pupillaire pendant la cicatrisation de la plaie, à rétablir promptement l'angle iridien, et si l'on rend à la chambre antérieure une conformation analogue à l'état physiologique, en rétablissant les conditions normales de filtration, on réussit à faire de l'extraction de la cataracte une opération aussi inoffensive que l'est la plus simple iridectomie.

La violente réaction qui suit fréquemment encore l'extraction du cristallin et le contraste que présente cette opération avec l'iridectomie tiennent, suivant moi, à deux causes :

1° A l'occlusion incomplète de la plaie après l'opération de la cataracte et à la formation de ce que je propose d'appeler une cicatrice à migration ;

2° A un trouble notable et non transitoire que nous établissons dans les yeux opérés de cataracte, en ce qui touche les conditions normales de circulation et surtout de filtration.

De ces faits démontrés par l'expérience clinique il découle forcément l'obligation d'opérer de façon à arriver le plus promptement possible à une occlusion complète des plaies, en garantissant l'œil de toute infection tardive, et en second lieu, d'agir de telle manière que l'œil opéré reste dans des conditions de nutrition aussi normales qu'on les peut obtenir.

A ma première thèse concernant les plaies qui se guérissent lentement, soit par l'interposition des parties avoisinantes, soit parce qu'on a choisi pour leur emplacement un tissu moins apte à une cicatrisation ferme, M. Meyer fait cette objection : « Mais que devient alors l'opération du glaucome toujours pratiquée dans ces conditions et qui cependant donne lieu à une excellente cicatrice, facilitant le grand courant nourricier de l'œil, qui tout à l'heure devait entraîner tous les germes au dehors? Suivant les désirs de M. de Wecker et les besoins de son argumentation la même cicatrice produite dans les mêmes conditions devient donc tantôt une cicatrice bienfaisante, « cicatrice à filtration » rejetant tous les germes de l'œil, tantôt une « cicatrice à migration » ramenant tous ces germes destructifs dans l'œil. Il répondra peut-être que les deux courants peuvent s'établir alternativement, que l'un n'empêche l'autre ; mais cette manière de voir serait contraire à toutes les idées physiologiques admises, et il faudrait encore expliquer pourquoi les iridectomies après le glaucome ne sont pas suivies tôt ou tard d'iritis et d'irido-choroïdites, bien qu'elles laissent, d'après M. de Wecker lui-même, une porte indéfiniment ouverte à l'immigration des germes infectieux qui ne manquent pas dans le sac conjonctival. »

Existe-t-il un seul d'entre nous, Messieurs, qui n'ait pas observé sur des yeux opérés de glaucome et portant de fortes cicatrices cystoïdes, l'apparition soudaine d'une irido-choroïdite destructive et même d'une panophtalmie, et mon contradicteur croit-il m'embarrasser en m'objectant que je place à la fois dans un œil opéré de glaucome une cicatrice à filtration et une cicatrice à migration? L'activité dans l'écoulement au dehors que donne l'établissement d'une vaste cicatrice à filtration est une garantie contre l'infection qui pourrait se produire par les parties de la cicatrice qui, vers les extrémités où se trouve l'enclavement de l'iris, présenteraient les qualités d'une cicatrice à migration. Ici il ne s'agit nullement de l'établissement de deux courants en sens inverse, mais de l'activité plus grande du courant excréteur qui contrebalance les effets de l'immigration des germes du dehors à travers une cicatrice mal fermée. Que l'immigration des germes puisse se faire en sens inverse des courants lymphatique et nourricier, la bactériologie nous en fournit des exemples nombreux, et, pour l'œil, j'en appelle aux papillites et aux choroïdites tuberculeuses.

Encore une fois ici, mon contradicteur se paye de mots, s'il veut que les opérations créent dans l'œil *un locus minoris resistentiæ*, en frappant les tissus *d'une certaine déchéance ou d'une certaine infériorité vitale*. Je suis pourtant tout prêt à faire une concession à l'influence différente que peuvent exercer les diathèses, avec leur infection endogène, sur un œil *opéré* comparativement à un œil *intact*, mais le traumatisme intervient alors d'une façon indirecte en créant en réalité un *locus minoris resistentiæ*.

Les bactériologistes expliquent, et cela très judicieusement je pense, comment, dans les infections, certaines parties du corps, telles que le genou et l'œil, constituent véritablement un *locus minoris resistentiæ*. La cause en est dans des conditions particulières et identiques de circulation, et grâce surtout à un ralentissement dans le renouvellement des éléments nourriciers de certains liquides ou tissus comme la synovie, le corps vitré, etc. Si ces tissus ou liquides se chargent de germes, leur présence plus prolongée entraîne des altérations chimiques qu'un passage plus rapide dans d'autres tissus, plus activement nourris, ne leur permet pas de provoquer. Les traumatismes de l'œil, en créant des obstacles au fonctionnement normal de la nutrition de cet organe, surtout par une entrave apportée, consécutivement à une circulation vicieuse, au grand courant excréteur, peuvent *accentuer* la qualité du *locus minoris resistantiæ*, dont l'œil jouit déjà normalement vis-à-vis d'affections diathésiques et infectieuses. C'est donc en ma faveur que je prends l'affirmation de Sattler,

lorsqu'il dit : « Les bactéries même de la suppuration, lorsqu'elles sont introduites en petit nombre n'importe où dans la circulation, n'y produiront pas d'effet et seront bientôt éliminées. Mais qu'il se trouve dans l'œil, à la suite d'un traumatisme ou d'une opération antérieure, un trouble de circulation locale ou une altération quelconque, les bactéries y trouveront une occasion pour évoluer et amener un processus morbide. »

« Cette infection, poursuit M. Meyer, appelée endogène par Leber, et qui est admise par tous ceux qui se sont occupés de ces questions, paraît gêner M. de Wecker. Il la déclare un facteur négligeable dans les ophtalmies traumatiques « immédiates et médiates » ; il déclare nul le rôle des manifestations diathésiques qu'il assimile à celles de l'infection endogène, pour faire place à sa fameuse cicatrice à migration. Je dis fameuse, car elle le deviendrait assurément si l'on ne prouvait pas dès son apparition qu'elle n'a aucune base clinique ou expérimentale, tandis que nous pouvons expliquer autrement mieux et avec toutes les données de la science admise, les dangers des cicatrices avec enclavement de l'iris. »

Ce ne sont évidemment pas la démonstration et les données scientifiques de M. Meyer, « la déchéance des tissus et leur infériorité vitale » qui arrêteront dès le début, ainsi qu'il en exprime le désir, la cicatrice à migration, en s'opposant à ce qu'elle devienne aussi « fameuse » que la cicatrice à filtration. Ce que je revendique seulement ici, c'est d'avoir tenté de donner la démonstration du rôle que joue la cicatrisation des plaies et des suites de cette cicatrisation dans ses rapports avec l'infection endogène (par diathèse) et vis-à-vis de l'infection exogène, ou infection médiate à travers les plaies.

Je n'ai pas fait intervenir dans le débat la pénétration de corps étrangers dans l'œil, afin de ne pas compliquer la question en y adjoignant les inflammations par simple action chimique, mais je suis enchanté d'apprendre que les corps étrangers, en dehors de toute action par infection immédiate et d'une influence résultant de leurs qualités chimiques, sont encore capables, suivant M. Meyer, d'amener une inflammation, « attendu que leur présence est une source de troubles trophiques et fait de l'œil lésé un *locus minoris resistentiæ*, dont nous redoutons la force d'attraction vitale » et qui néanmoins jouissent d'une « force d'attraction pour les micro-organismes du corps tout entier ». C'est tout simplement merveilleux.

Je rappelle ici à mes contradicteurs (à M. Parinaud entre autres) que surtout les lésions traumatiques de certains tissus, tels que le périoste et et les os, loin d'entraîner des inflammations et d'établir

une déchéance ou une infériorité vitale, ont précisément pour conséquence un effet contraire, c'est-à-dire d'activer les fonctions nutritives et reproductrices.

M. Meyer poursuit son argumentation et vous dévoile le véritable sens de ma première communication. Il ne s'agissait nullement de vous encourager à étudier avec moi, comme vous l'aviez pourtant tous compris, une question d'importance, tant au point de vue scientifique que pratique, non ; « les assertions de M. Wecker paraissent surtout produites pour le conduire à un autre but, celui d'introduire une nouvelle polémique contre l'opération de de Graefe ».

En réalité, je crois avoir mieux à faire que d'ergoter à propos d'une opération qui est reconnue actuellement comme défectueuse et qui est d'ailleurs presque abandonnée. Il sied d'autant moins à mon contradicteur de me faire un pareil reproche que, dès le début de cette malencontreuse opération, je n'hésitais pas à dire ouvertement à son auteur que son couteau seul valait quelque chose, tandis que M. Meyer, lui, était tellement imbu du *jurare in verba magistri* qu'après six années d'exécution du procédé de de Graefe il lui revendiquait encore comme principaux avantages ceux qui suivent : 1° la situation et la forme de la plaie ; 2° l'iris, par suite de la section périphérique, peut être excisé jusqu'à son bord ciliaire ; 3° la cataracte glisse facilement à travers cette incision linéaire (*Traité pratique*, p. 402, 1873).

« On se demande vraiment, continue M. Meyer, pourquoi M. de Wecker persiste à reprocher à cette opération l'emplacement périphérique de l'incision, lorsqu'il est avéré que de Graefe lui-même, dans les dernières années, et tous les opérateurs après lui, ont pratiqué la section dans le limbe cornéen exactement au même endroit où l'on place actuellement la section d'un lambeau plus grand. » Eh bien, non, rien n'est moins avéré, et je n'ai pas l'habitude d'enfoncer des portes ouvertes. De Graefe et ses imitateurs ont abaissé, il est vrai, la section vers le limbe conjonctival, mais ils ont laissé la ponction et la contre-ponction en dehors de la partie transparente de la cornée, et je fis précisément campagne contre pareille empiétement sclérotical, que pour la section à lambeau, M. Steffen entre autres veut encore maintenir, et vous savez avec quels résultats peu heureux.

« Il y a, dit M. Meyer, un autre argument que M. de Wecker ne cesse de reproduire contre l'opération de de Graefe, c'est l'apparition des ophtalmies sympathiques » que « jamais on ne voit figurer dans les suites de l'extraction à lambeau ».

Or, une des premières communications sur l'ophtalmie sympathique, qui était alors de connaissance toute récente, est celle faite

par Critchett en 1863 à la société de Heidelberg ; elle renferme cinq observations de cette maladie funeste dont *deux cas d'ophtalmie sympathique survenue après l'extraction à lambeau.*

L'ophtalmie sympathique, une connaissance toute récente en 1863, voilà encore une assertion bien surprenante. Je possède une consultation de Demours, datée de 1808 [1], dans laquelle les dangers de l'œil blessé sont exposés au long, et vous n'avez qu'à parcourir les anciens auteurs pour vous renseigner s'ils ignoraient l'ophtalmie sympathique. J'admire l'assurance de mon contradicteur qui traite de « légende » le fait indéniable que l'ophtalmie migrative a fait sa désolante entrée en scène du jour où Jacobson et de Graefe ont indiqué l'empiètement sur la partie non transparente de la cornée pour les sections à pratiquer dans l'extraction de la cataracte, en même temps qu'on a généralisé pour cette opération l'incision de l'iris.

Il ne me viendrait jamais à l'esprit que, seule, la *forme* de la section était pour quelque chose dans cette grave complication, mais il en est tout autrement de l'établissement de la « fameuse » cicatrice à filtration, à laquelle exposent la périphéricité des sections, l'excision de l'iris et des *prolapsus iridiens.* Que des sections à lambeau, suivies de prolapsus qui restent absolument indolores lorsqu'on les laisse, comme le faisaient les anciens, tranquillement se cicatriser, exposent aussi à l'ophtalmie sympathique, c'est là un fait évident, et Abadie, ainsi que moi-même, nous en avons encore récemment cité des exemples des plus concluents : Critchett dit aussi expressément pour son premier cas : « L'opération avait été suivie d'un prolapsus de l'iris et d'une inflammation fatigante et de longue durée. » Probablement celle-ci était due, d'après notre opinion, à une irritation artificielle du prolapsus, car le simple prolapsus n'entraîne pas une inflammation fatigante. Dans son second cas, Critchett dit : « On pratiqua sur un œil une extraction qui fut suivie d'un léger prolapsus de l'iris. Un mois plus tard, ce prolapsus fut légèrement touché avec le nitrate d'argent. Cet agent détermina une très vive douleur, *qui fut suivie d'une irritation de longue durée,* et trois semaines après, il revint sur l'autre œil une inflammation sympathique qui détruisit promptement toute vision utile. » Est-ce assez instructif peur engager à ne pas toucher aux prolapsus et à les laisser se cicatriser spontanément, ce qu'on obtient sans qu'ils molestent les opérés et sans irritation de l'organe.

D'après M. Meyer, l'ophtalmie sympathique aurait été à peine connue lors de la communication de Critchett père, en 1863, au

1. Voy. p. 319, t. II, du *Traité complet d'ophtalmologie.*

congrès de Heidelberg ; car, affirme M. Meyer, « cette opération » (le grand lambeau des anciens) « ayant été complètement abandonnée peu de temps après » (après 1863) « il est très naturel que l'on ne peut s'attendre à sa suite pas plus qu'on ne peut s'attendre à la trouver signalée par Daviel, Wenzel, Beer, Sichel et Desmares. M. Meyer ajoute : « Il (Wecker) aurait peut-être pu se rappeler que, du temps de ces illustres devanciers, l'ophtalmie sympathique n'était pas encore connue. » On reste réellement stupéfait, si l'on songe que, vingt-trois ans avant l'introduction de l'opération de de Græfe, Mackenzie avait déjà (en 1844) consacré, dans son traité, un article à « l'iritis ou ophtalmie sympathique », et que, treize ans ans avant l'apparition de l'idéal de la linéarité des sections, Prichard réunissait un très grand nombre d'observations qui confirmaient les idées de Mackenzie. Combien de milliers d'opérations à grand lambeau ont été encore faites depuis cette époque, et leur nombre ne peut-il pas être mis en parallèle avec celui des opérations pratiquées dans la courte période de huit à dix ans, pendant laquelle la préférence a été donnée aux sections placées dans les parties vasculaires, trabéculeuses et non transparentes de la cornée, en même temps que la hauteur des sections était réduite *ad minimum* et l'iridectomie généralisée d'une façon absolue. Néanmoins, il faut arriver jusqu'en 1863, époque où l'extraction pure à lambeau se trouvait déjà faussée (principalement chez nos confrèrss anglais), pour entendre parler du retentissement d'une opération de cataracte sur le congénère.

Je soutiens encore que l'iridectomie expose forcément à des adhérences de l'iris à la cicatrice. Peu m'importe que M. Otto Becker objecte que « ses examens anatomiques ne permettent pas de tirer une conclusion en faveur de l'opération sans iridectomie ». Ce que je veux seulement retenir de ses nombreux examens anatomiques et de ceux pratiqués par d'autres confrères, c'est qu'avec une section périphérique, à laquelle on joint une iridectomie, on provoque *constamment* une adhérence de l'iris avec la cicatrice près des bords du coloboma, et que le dégagement *complet* de l'angle iridien, la conservation *parfaite* de la zone de filtration ne peuvent être obtenues qu'en disposant, pendant la cicatrisation de la plaie, de l'action du sphincter iridien resté intact.

Je souhaite vivement à nos successeurs de disposer de moyens plus efficaces pour se garantir des prolapsus de l'iris et éviter avec une certitude parfaite pareils accidents, car l'iridectomie, que nous sommes encore forcés d'exécuter dans un certain nombre de cas d'extraction et qui offre une certaine garantie contre le prolapsus, nous expose en échange aux adhérences de l'iris avec la plaie et aux

inconvénients d'une cicatrisation vicieuse qui en découlent nécessairement.

Le but de mon travail sera atteint si j'ai pu vous convaincre, messieurs, qu'il faut soigneusement éviter les traumatismes qui laissent longtemps une porte ouverte à l'infection exogène, ou qui établissent définitivement dans l'œil un trouble fonctionnel; non que j'aie le moins du monde la crainte d'une infection endogène, comme le veut mon opposant, « par diminution de la vitalité de l'organe et de sa résistance aux influences infectieuses endogènes », mais bien parce que la tare que laisse le traumastime, portant surtout sur la nutrition et l'excrétion, met obstacle à la facilité d'être impunément traversé par des germes, dont l'œil, ainsi que les autres parties du corps, peuvent normalement déjà pâtir aisément.

Tout en exprimant ma reconnaissance aux opposants qui m'ont de nouveau fourni l'occasion d'étudier cette importante question de pathologie, je voudrais pouvoir rappeler à certains d'entre eux la parole du poète : « Ne sachant rien créer, il ne faut rien détruire ».

(*La séance est levée.*)

BIBLIOGRAPHIE

ET REVUE DES JOURNAUX

Amnésie traumatique et paralysie traumatique de l'oculomoteur commun, par le Dr SCHNELL (*L'Echo médical*). — Mr R., âgé de 56 ans, entre à l'Hôtel-Dieu le 11 janvier 1889, à la suite d'un traumatisme crânien.

Antécédents héréditaires : père mort à 73 ans, à la suite d'une paralysie qui avait duré deux ans; mère morte à 84 ans à la suite d'une attaque d'apoplexie.

Antécédents personnels : habitudes alcooliques contractées pendant son service militaire; il boit moins depuis quelques années.

Ajoutons que les bruits du cœur sont un peu sourds, les artères dures; il y a un cercle sénile très accusé.

Voici dans quelles conditions survint l'accident qui l'amène à l'hôpital : le 7 janvier, on le trouve étendu sans connaissance dans l'escalier de sa maison. D'après les renseignements qu'il a pu obtenir auprès de ses voisins il dit que, la veille, il accompagna un de ses amis dans la rue, puis il alla dîner, rentra chez lui et

se coucha à 8 heures du soir. Le jour suivant en descendant les escaliers vers les 6 heures, la chute s'est produite. Il paraît qu'on l'a monté dans sa chambre et qu'on l'a laissé seul. Il reprend conscience de ses actes vers 7 heures du soir. Le troisième jour même, il entre à l'Hôtel-Dieu.

L'amnésie est rétrograde : en effet, la chute a eu lieu le lundi vers les 6 heures du matin; elle a effacé le souvenir de tous les actes effectués par le sujet depuis la veille à 6 heures du soir. L'amnésie est consécutive, puisque le malade revient à lui dans la rue, douze heures après l'accident, sans savoir comment il s'y trouve.

A son entrée à l'hôpital, il accuse deux choses : une contusion dans l'épaule gauche et des troubles oculaires à gauche. Traité pendant quelques jours dans le service chirurgical de M. le professeur Villeneuve pour sa contusion, il est envoyé dans le service de M. le professeur Laget pour ses troubles oculaires. Nous constatons :

1° Une paralysie de l'oculo-moteur commun;

2° Une parésie du facial inférieur ;

3° Un trouble léger de l'audition ;

4° Un phénomène bulbaire : la polyurie.

Les phénomènes morbides dépendant du facial allèrent en s'atténuant si bien que dans le début de février, ils n'étaient plus appréciables. Il en fut de même des troubles auditif et bulbaire. L'audition redevint, en mars, normale. Le chiffre des urines, vers le 25 janvier, descend à 1,500 grammes en 24 heures; cette quantité devait, il est vrai, augmenter les jours suivants pour osciller entre 1,500 et 2,500 grammes, mais cela sous l'influence du sulfonal qui fut administré à partir du 24 janvier, à la dose de 1 gramme par jour, pour combattre l'insomnie nerveuse du malade.

Les troubles oculaires s'améliorèrent beaucoup plus tard. Le 5 mai, la paupière supérieure se soulève un peu ; dès lors, graduellement, l'amendement se produit dans la paralysie de l'oculomoteur. Le 20 mars, la blépharoptose avait cessé; il n'y avait plus qu'un peu de strabisme avec diplopie. Le 28 mars, il ne reste de l'état précédent qu'un peu de diplopie à certains moments de la journée; avec le moindre effort, le sujet parvient à en triompher. On peut prévoir à courte échéance la guérison radicale. La paralysie du moteur oculaire commun était complètement guérie le 1er avril 1889. A cette date le sujet n'accusait plus que du vertige auriculaire.

Notons qu'il n'a pas pris d'iodure de potassium depuis son entrée à l'Hôtel-Dieu, sinon vers le 25 mars, c'est-à-dire alors qu'il était déjà en pleine amélioration.

Il s'agit d'interpréter tout cet état symptomatique :

Une question se pose tout d'abord; nous nous trouvons en présence de deux choses : une chute et une altération des centres nerveux. Est-ce cette altération qui par sa production brusque a déterminé la chute, ou est-ce la chute qui, par le traumatisme crânien, a engendré cette altération ?

Envisageons la première hypothèse.

L'épilepsie ne peut être en cause : il n'offrait, à son entrée à l'Hôtel-Dieu, aucun des signes de l'attaque d'épilepsie passée (morsure de la langue, purpura cervical, etc.). Jamais, d'ailleurs, il n' a eu d'attaques nerveuses antérieurement.

Une tumeur pourrait produire cette symptomatologie; mais d'abord la syphilis et la tuberculose ne peuvent être ici invoquées.

Reste l'idée d'une lésion en foyer : hémorragie ou ramollissement.

a) Un ramollissement aurait pu se produire au niveau du noyau du moteur oculaire commun et engendrer ainsi la paralysie de ce nerf. Mais comment comprendre les troubles du nerf facial et du nerf auditif, ainsi que la polyurie nerveuse ? D'ailleurs, l'amélioration citée plus haut devrait dissiper toute hésitation à ce sujet.

b) Y avait-il eu oblitération de la basilaire par une embolie partie du cœur ou de l'aorte ? Le caillot devrait siéger nécessairement dans la partie supérieure du tronc basilaire, puisque c'est de ce segment que partent les artères nourricières des noyaux de l'oculo-moteur commun. Mais alors parallèlement aux troubles oculaires, on doit avoir : paralysie de la partie supérieure de la face et altération connexe du pathétique et de l'oculo-moteur externe, ainsi que le prouve la seule observation de ce genre, faite par Joffroy (citée par Duret), nous voyons que ce n'est pas ici le cas.

Reste la deuxième hypothèse : les altérations intra-crâniennes auraient été engendrées par la chute. Ces altérations siégeant sur le trajet des nerfs oculo-moteur commun, facial et acoustique, mais portant particulièrement sur le nerf moteur oculaire commun, ont dû consister en extravasations sanguines produites dans le nerf même, en exsudats périphériques, — lésions transitoires comme l'a, d'ailleurs, témoigné l'évolution clinique.

Nous nous rattachons plus volontiers à cette explication.

L'observation précédente est intéressante à un double point de vue; deux points y sont, en effet, à relever : la paralysie du nerf moteur oculaire commun et l'amnésie.

1° La paralysie de l'oculo-moteur commun ainsi dégagée de tout autre phénomène paralytique dans les membres, observée à l'état isolé, est une chose rare. On peut pourtant rapprocher ce cas des observations que Panas a fournies touchant la paralysie

isolée de l'oculo-moteur externe, à la suite de traumatisme cranien (fracture, commotion, etc.).

2° La chute a été de plus accompagnée d'amnésie, et cette amnésie est rétrograde et consécutive.

a. L'amnésie traumatique est incontestable : le malade a perdu le souvenir de l'accident qui l'a déterminée et des circonstances de cet accident; plus tard, il reprend conscience de ses actes, mais il y a dans son existence une lacune, une coupure d'étendue variable : la récupération de ce souvenir est extrêmement rare; elle ne s'est pas produite dans notre cas.

b. Cette amnésie est de plus rétrograde. Notre malade a perdu le souvenir de tout ce qui s'est passé pendant une période de temps, douze heures environ, antérieure à l'accident.

Ce caractère rétrograde de l'amnésie traumatique est connu depuis longtemps. Cet oubli des faits antérieurs à l'accident peut s'étendre à quelques heures ou à quelques jours en arrière.

M. le professeur Laget nous a fourni une observation personnelle qui entre dans ce groupe. Il y a quelques années, il est mandé auprès d'une petite fille d'une douzaine d'années, qui avait fait une chute dans sa maison, vers les midi : la perte de connaissance dura peu de temps et le traumatisme n'eut pas de suites sérieuses. Mais l'enfant, au réveil de son état comateux, avait absolument oublié tout ce qu'elle avait fait dans la matinée plusieurs heures avant l'accident. C'est avec étonnement qu'elle lisait ce qu'elle avait écrit sur ses cahiers dans cet intervalle de temps. Elle affirmait que ce n'était certainement pas elle qui avait fait ce travail; et jamais depuis elle n'a recouvré le souvenir de tous les faits antérieurs de dix à douze heures à la chute.

Ces phénomènes n'ont rien qui doivent étonner. Ils se rattachent à la *loi de régression*, qui régit les faits de mémoires et dont Ribot a donné une si remarquable démonstration.

L'amnésie traumatique ne porte pas toujours sur l'accident ou sur les faits qui l'ont précédée, comme nous venons de le voir; elle peut aussi être consécutive. Une observation de Motet en fournit un bel exemple :

Il s'agit d'une femme âgée de trente ans, qui reçoit sur la région occipitale un coup léger. Ce traumatisme suffit pour amener la perte de la mémoire de toutes les sensations récentes, consécutives au coup, tandis que les souvenirs antérieurs à l'accident étaien parfaitement conservés.

Dans notre observation, l'amnésie a été également consécutive, puisque six heures après l'accident, notre sujet reprend conscience de ses actes sur le quai du Port, en train de se promener, sans savoir par quelle série d'actes il se trouve là.

En résumé, notre observation est curieuse en ce que l'amnésie revêt un triple caractère, portant à la fois sur l'accident, sur les faits antérieurs, puis sur certains faits postérieurs à cet accident. Dans les observations d'amnésie traumatique publiées par Fabret, Ribaut, Rouillard, etc., nous n'avons pas trouvé de cas où l'amnésie ait offert ce caractère complexe; elle était toujours tantôt rétrograde, tantôt consécutive.

Dr GALEZOWSKI.

Du danger de l'emploi des yeux artificiels en celluloïd. — Le Dr Meurer, de la Clinique ophtalmologique de Lyon, a publié une notice, dans laquelle il prévient les médecins du danger qu'il y a à ordonner aux malades, ayant subi une énucléation, des yeux artificiels en celluloïd. Ces yeux, à la vérité, sont bon marché et ont une bonne apparence ; au commencement, ils paraissent convenir parfaitement, mais au bout de trois ou quatre mois, ils ont l'air de subir une décomposition chimique, et produisent une grave irritation dans la cavité orbitaire. M. Meurer a souvent vu cette inflammation disparaître après l'enlèvement de l'œil en celluloïd, et par l'application d'un simple traitement antiseptique; le mal reparaissait dès qu'on replaçait l'œil en celluloïd, mais ne récidivait pas lorsque à ce dernier était substitué un œil de verre.

Dr GALEZOWSK.

Du rhumatisme des muscles de l'œil, par le Dr JOHN WRIGHT. — Le travail sur ce sujet vient d'être publié dans la *France médicale* (31 octobre 1889). Il résulte, des recherches faites par M. Wright, que le rhumatisme peut atteindre différentes membranes de l'œil ainsi que ses muscles. Ce qui est bien certain, dit-il, c'est que dans l'iritis rhumatismale, il y a épanchement d'une matière plastique ou séreuse.

Relativement aux lésions oculaires, les exsudats se voient facilement sur l'iris, et on peut suivre attentivement le processus inflammatoire, tandis que dans les autres parties du corps, le tissu musculaire est recouvert et soustrait à la vue.

Selon M. Wright, les crises rhumatismales des muscles de l'œil semblent souvent avoir une certaine régularité et une tendance migratrice, affectant d'abord les muscles d'un œil pour atteindre ensuite ceux de l'autre côté. Un seul œil peut être pris, mais le plus souvent les deux sont affectés. Les muscles de l'œil peuvent être seuls atteints, mais en général l'affection porte en même temps sur d'autres parties du corps.

La conjonctive et le tissu cellulaire au niveau des muscles

de l'œil deviennent œdémateux et dans quelques cas il y a une conjonctivite intense et du chémosis. Mais ce fait, comme dit l'auteur, n'est pas constant, et de même que dans le rhumatisme ordinaire il peut y avoir une douleur vive avec très peu de tension et de gonflement des jointures, de même, dans le rhumatisme des muscles de l'œil, il peut n'exister ni inflammation conjonctivale, ni infiltration du tissu cellulaire au niveau des muscles affectés, malgré une très forte douleur.

Quelquefois tous les muscles de l'œil sont atteints, mais généralement il n'y en a qu'un ou deux. On peut s'en assurer facilement d'après l'avis de l'auteur en exerçant une compression sur les muscles à travers les paupières.

Lorsque le droit interne d'un œil est affecté et qu'il y a une métastase sur l'autre œil, c'est généralement le droit interne de ce second qui est envahi. Lorsque tout les muscles d'un œil sont pris, le rhumatisme affecte de même tous ceux de l'autre œil. Lorsqu'un ou deux muscles seulement sont atteints, l'inflammation de la conjonctive est généralement légère ou même nulle; mais lorsque tous les muscles sont envahis, il y a toujours de la conjonctivite avec plus ou moins d'infiltration du tissu connectif et en général beaucoup de chémosis. Dans quelque cas l'auteur a vu une hyperhémie excessive de la conjonctive oculaire et palpébrale, les vaisseaux sanguins étaient engorgés et il y a un larmoiement très abondant, présentant les caractères du catarrhe conjonctival. Les yeux seuls peuvent être affectés, tandis que les autres parties du corps sont entièrement indemnes.

La douleur et le gonflement sont généralement limités à l'extrémité des tendons et particulièrement à leur insertions sur la sclérotique où il y a souvent beaucoup d'infiltration. Lorsque l'inflammation est très vive, la même chose se reproduit au niveau de l'insertion de tous les muscles droits.

Dr GALEZOWSKI.

Nous reproduisons, d'après l'*Écho médical* du 2 novembre 1889, quelques extraits des leçons du docteur Mauriac sur les accidents cérébraux syphilitiques, et dans lesquels l'auteur a mentionné plusieurs symptômes oculaires, tels que diplopie, paralysie des différents nerfs moteurs et les troubles visuels.

Dr GALEZOWSKI.

Processus des cérébrosyphiloses, par CHARLES MAURIAC, médecin de l'hôpital du Midi. — Les associations phénoménales de la période active des cérébrosyphiloses de cette période qui, dans l'évolution, est placée entre la phase prodromique et celle de

la fin, sont très diverses et changeantes selon les sujets. En voici quelques exemples.

1° Début par des parésies ou des paralysies : oculaires, faciales, d'un membre, de tout un côté du corps ou alternes, etc. Aphasie très souvent. Puis troubles intellectuels composés surtout d'amnésie, de débilité intellectuelle, de délires passagers, d'accès maniaques entrecoupés d'ictus congestifs ou d'épilepsie, etc. — En m'en rapportant à mon observation personnelle, ce type avec prédominance de la paralysie à toute les phases est de beaucoup le plus fréquent. — Il y a entre la paralysie et les troubles intellectuels une sorte de lien très étroit sur lequel je reviendrai plus tard.

2° Début par des absences, des vertiges, des crises convulsives; puis excitation cérébrale, manie, incohérence, hébétude progressive, et finalement démence. — Mais ce qui est plus commun encore que ces troubles psychiques, et souvent antérieur à eux, ce sont les troubles moteurs sous forme de parésie ou de paralysie, non seulement dans les muscles qui ont été le siège de l'épilepsie, mais aussi ailleurs quoique moins fréquemment.

3° Début par des troubles exclusivement psychiques : affaiblissement progressif de l'intelligence, inaptitude au travail, amnésie, idées bizarres, délire d'action, etc.; — quelquefois attaque brusque de folie. Puis, parésies, paralysies circonscrites et passagères, crises d'aphasie, d'épilepsie et enfin paralysie définitive avec ou sans contracture, et démence.

Parmi les phénomènes que je n'y ai point fait entrer, parce qu'ils n'appartiennent en propre à aucun, il ne faut pas omettre les troubles sensoriels dont l'importance est capitale, car ils ne vont à rien moins, dans beaucoup de cas, *qu'à entraîner la perte de la vue et de l'ouïe.*

Si, sans compter la mort, la plupart des cérébrosyphiloses ont pour fin la démence paralytique, il y en a d'autres qui n'aboutissent pas à des conséquences aussi désastreuses, tout en ayant des terminaisons excessivement graves. Parmi les terminaisons de cet ordre sont les *infirmités persistantes* qui portent sur le mouvement, sur l'intelligence et sur les sens, séparément ou à la fois. — Rarement tout est perdu. Mais quelle lamentable situation! D'autant plus que ces infirmités ne sont pas incompatibles avec une santé animale qui permet aux sujets de vivre encore longtemps. Je vous en ai cité un cas. Le plus étonnant peut-être est celui du Dr Russel, qui a vu un malade survivre trente-cinq ans à la cérébrosyphilose qui l'avait frappé d'imbécillité.

Malgré les craintes que doit inspirer la probabilité de ces résultats néfastes, il y a cependant quelques raisons d'espérer. Ne ren-

contre-t-on pas, en effet, des cas qui se terminent par une guérison complète? Malheureusement ce sont les plus rares et nous en sommes réduits à compter, au nombre des chances les moins déplorables, les guérisons incomplètes. Embarras léger de la parole; — diplopie, strabisme, mydriase, ptosis; — déviation de la face et son asymétrie dans les grands mouvements du visage; — faiblesse ou maladresse d'un membre; — diminution générale ou partielle des facultés intellectuelles, surtout de la mémoire; — affaiblissement de la finesse de l'ouïe ou de l'acuité visuelle, etc.: tels sont les troubles divers et permanents que laisse souvent à sa suite l'orage qui s'est abattu sur le cerveau. Heureux encore sont les cas où il n'a pas tout emporté.

Parmi toutes les cérébropathies organiques de n'importe quelle provenance, il n'y a que les syphilitiques qui soient susceptibles de guérir. Le peuvent-elles spontanément? C'est douteux; mais peut-être y a-t-il plus de chances pour elles que pour les autres. — Ce que vous devez mettre hors de toute contestation, c'est que le traitement spécifique par le mercure et l'iodure de potassium exerce sur ces maladies une action curative quelquefois étonnante et inespérée, bien qu'elle soit loin d'être absolument infaillible. On en trouve de nombreux exemples et des plus authentiques dans les ouvrages d'auteurs dont on ne peut suspecter ni la bonne foi ni la sagacité. La malade de B. Bell, affectée depuis 27 mois d'une folie qui semblait incurable, ne fut-elle pas guérie en quelques semaines sous l'influunce de l'hydrargyre? — M. Buzzard parvint à guérir par les spécifiques un malade qui avait une double hémiplégie faciale, une paralysie oculaire, une paralysie des quatre membres avec anesthésie cutanée, une paralysie partielle de la respiration et de la déglution. — M. Ramskill guérit aussi un malade non moins gravement atteint, se soutenant à peine sur ses jambes, épileptique, amnésique, incohérent, hébété, délirant, incapable de s'habiller, paralysé d'un œil, sourd de l'oreille gauche, presque aveugle du même côté, etc. — Dans deux cas des plus graves et qui paraissent au-dessus des ressources de l'art M. Fournier obtient un double succès par un traitement énergique. — Assurément, si des cérébropathies d'un pronostic aussi désespérant que les précédentes avaient été produites par une cause autre que la syphilis, la mort ou des infirmités définitives en eussent été la conséquence.

Toutefois ne comptez pas trop sur ces guérisons miraculeuses. Nous sommes bien forcés d'avouer que, dans la très grande majorité des cas, surtout quand on n'intervient pas dès le début, les spécifiques n'ont pour résultat que de limiter la maladie et d'enrayer son processus. On peut faire disparaître quelques symptô-

mes, on atténue les autres, on obtient un arrêt dans la marche, mais voilà tout. Ce n'est là qu'une guérison incomplète. Presque toujours, même dans certains cas dont il semble qu'on devrait triompher aisément, elle est et reste telle. C'est du moins ce qui résulte de ma pratique personnelle. Le traitement spécifique m'a peut-être causé plus de déceptions dans les cérébrosyphiloses que dans toutes les autres manifestations de même origine. Je reconnais néanmoins qu'il est exceptionnel de le voir tout à fait inerte, à moins qu'il ne s'agisse d'une affection qui n'est plus en voie d'évolution, et qui a dit son dernier mot, en produisant des infirmités aussi indélébiles que peut l'être, par exemple, la large et profonde cicatrice d'une gomme cutanée.

Dans la vaste question du processus des cérébrosyphiloses il faut faire entrer en ligne de compte leur retentissement sur les autres fonctions de l'économie. Bien des fois on trouve un contraste frappant entre l'état du cerveau et la santé générale qui en est à peine éprouvée et reste florissante. Cependant, tôt ou tard, elle subit le contre-coup des troubles encéphaliques et il s'établit progressivement à côté d'eux des *troubles nutritifs*. De leur réunion résulte une sorte de cachexie cérébrale dont les éléments principaux sont la langueur des fonctions digestives, la dyspepsie, la constipation, l'amaigrissement, la pâleur de la face, l'altération profonde de la physionomie et une vieillesse anticipée et rapide qui fait que les semaines, les mois et même les jours semblent s'appesantir plus que les années sur l'individu.

A ces causes de cachexie s'ajoutent parfois des phénomènes d'ordre réflexe tels que le vomissement qui, pour être d'ordinaire accidentel et éphémère, ne s'élève pas moins quelquefois au rang de symptôme principal par sa fréquence, sa ténacité, sa résistance aux agents thérapeutiques, comme si un foyer circonscrit et spécial, d'où dépend la coordination de cet ordre de mouvements tombés en ataxie, avait été particulièrement lésé.

Coïncidences et complications. — I. J'ai fait remarquer que les coïncidences spécifiques étaient peut-être plus rares dans les cérébrosyphiloses que dans les viscéropathies tertiaires. Néanmoins on en observe quelquefois, et j'en ai signalé plusieurs quand je me suis occupé des syphiloses du rein, du foie, du poumon, du cœur. On rencontre aussi chez les sujets dont le cerveau a été frappé par la syphilis quelques-unes de ces lésions visibles et caractéristiques qu'elle produit extérieurement à la surface du corps : syphilides secondaires ou tertiaires, plaques muqueuses, exostoses, périostoses, rhinopathies, pharyngopathies, etc. Ces coïncidences sont d'un grand secours pour le diagnostic, mais il ne faut pas trop compter sur elles. J'ajoute qu'il n'y en a aucune

qui semble avoir une affinité particulière pour les cérébrosyphiloses.

II. Les complications ne sont pas très communes. Sans doute celles qui menacent accidentellement la santé compromise par une maladie interne grave et de longue durée peuvent survenir ici comme dans toute autre affection. Il est inutile d'en parler; elles rentrent dans le domaine de la pathologie commune. Les complications vraiement spécifiques, c'est-à-dire qui dépendent directement de la syphilis et de la cérébrosyphilose, sont les seules qui nous intéressent. Eh bien, elles ne surviennent que rarement. Les brusques attaques d'apoplexie par rupture d'un anévrisme dans l'artériosclérose cérébrale, avec épanchement de sang dans les méninges et dans les ventricules, l'invasion rapide d'une méningo-encéphalite aiguë : voilà celles qui tiennent de plus près au processus. — D'autres sont lointaines et moins directes. Mettez de ce nombre les *laryngoplégies syphilitiques* dont j'ai cité plusieurs cas, le *diabète*, et l'*albuminurie*, signalés par Leudet, M. Lancereaux et M. Servantic. La polydipsie, la polyurie sans glycosurie, qui se rattachent sans doute à quelque altération du quatrième ventricule, et dont M. Perroud, de Lyon, a rapporté une observation des plus intéressantes; quelques troubles circulatoires, tels que palpitations, intermittences, irrégularités, accélération ou ralentissement du pouls, etc.

Des inconvénients des collyres astringents, mydriatiques et myotiques, par CHEVALLEREAU. — Il y a des collyres qui jouissent, depuis longtemps, de la faveur populaire; les collyres métalliques au nitrate d'argent, au sulfate de zinc, au sulfate de cuivre, au sous-acétate de plomb liquide, sont les plus répandus; le collyre au laudanum de Sydenham jouit également d'une certaine faveur. Les praticiens plus modestes ou plus avisés prescrivent, depuis quelque temps, les collyres à l'acide borique ou au sublimé; d'autres se hasardent quelquefois à formuler des collyres au sulfate d'atropine, au sulfate d'ésérine ou même au chlorhydrate de pilocarpine.

Tous ces collyres offrent certainement, dans des cas bien déterminés, des avantages considérables, mais l'abus que l'on en fait cause des inconvénients plus grands encore lorsqu'il s'agit d'une conjonctivite catarrhale ou purulente et on donne fréquemment le collyre au nitrate d'argent. S'il ne s'agit que d'une conjonctivite, il n'y aura pas grand mal; mais le plus souvent, avec ces mêmes symptômes extérieurs, il y a des phlyctènes sur le limbe sclérocornéen, de la cyclite, quelquefois de la sclérite, et dans ces cas, le collyre au nitrate d'argent aura pour premier et pour unique

résultat d'augmenter beaucoup la douleur et de faire durer l'inflammation. S'il existe des phlyctènes ou des ulcérations de la cornée, le mal sera plus grand encore : la douleur deviendra beaucoup plus vive et le métal du collyre, se déposant au niveau de la partie lésée de la cornée, produira des taies chimiques indélébiles.

Le collyre au sous-acétate de plomb a pour principal avantage, comme dit M. Chevallereau, d'être moins souvent prescrit ; cependant le nombre des malades chez lesquels il a produit de larges et épaisses taies chimiques est considérable. Le collyre au sulfate de zinc est un peu moins nuisible, mais ses inconvénients sont du même ordre ; le collyre au sulfate de cuivre joint à ces désavantages celui d'être très douloureux. L'auteur ne fait d'autres reproches à l'acide borique et au sublimé que d'être parfois employés alors qu'il n'existe aucune indication, et au contraire, dans les cas où ils seraient indiqués, d'être employés avec beaucoup trop de parcimonie, ces deux substances réussissant moins sous forme de collyres que sous forme de grands lavages et de compresses.

Le collyre au laudanum, souvent usité dans le traitement des affections externes de l'œil, associé ou non au sulfate de zinc, offre peu d'inconvénients ; c'est un astringent à peu près inoffensif, mais il ne faut pas en attendre une action bien énergique.

Dans les affections que ces collyres sont destinés à combattre, il faut déterminer avec soin, non pas seulement le diagnostic exact de la lésion, comme dit l'auteur, mais son étiologie. Beaucoup de conjonctivites sont dues à une diathèse, ou au mauvais état des voies lacrymales, ou à un vice de réfraction.

Les collyres sont souvent employés à tort dans des cas où les collyres mydriatiques ou myotiques seraient, au contraire, indiqués. Ces derniers sont au nombre de quatre principaux : les collyres au sulfate neutre d'atropine et au sulfate neutre de duboisine qui amènent la dilatation pupillaire, la mydriase ; les collyres au sulfate d'ésérine et au chlorhydrate ou au nitrate de pilocarpine qui provoquent au contraire la contraction pupillaire, le myosis. Cela ne veut pas dire qu'ils n'aient eux-mêmes aucun inconvénient. Le collyre à l'atropine calme la douleur, diminue la sécrétion ; lorsqu'il y a de l'iritis et qu'il est employé dès le début, il dilate la pupille et empêche par conséquent l'accollement de l'iris et de la capsule antérieure du cristallin. Ce sont des avantages énormes et qui font du collyre à l'atropine celui qui, d'une façon générale, rend de beaucoup le plus de services en thérapeutique oculaire ; mais lui-même peut offrir des inconvénients, comme de provoquer une véritable conjonctivite atropinique et des poussées d'eczéma, chez les individus prédisposés ; il peut aussi offrir des dangers, et voici les principaux : il augmente la tension intra-

oculaire, et lorsqu'il s'agit d'une cornée très amincie au niveau d'une ulcération, l'atropine peut, en augmentant la tension intra-oculaire, provoquer la rupture de cette membrane et, par suite, un enclavement de l'iris dans la perforation. Autre chose : l'atropine peut provoquer des accès de glaucome chez des sujets prédisposés.

Le glaucome est une affection grave. Le diagnostic en est généralement facile lorsqu'on est prévenu, mais on n'a pas toujours l'attention attirée de ce côté.

En dehors de ces accidents locaux, il peut y avoir des accidents généraux causés par l'absorption de l'atropine, mais ils sont généralement très légers. Je ne m'arrêterai pas au collyre à la duboisine, dont les effets sont à peu près les mêmes que ceux du collyre à l'atropine et qui est surtout employé dans les cas où l'atropine est mal tolérée.

Les collyres myotiques à l'ésérine et à la pilocarpine ont un effet diamétralement opposé à celui des myotiques; ils font contracter la pupille et ils diminuent la tension intraoculaire. C'est pour cela qu'ils jouent un si grand rôle dans le traitement du glaucome, mais ils ont aussi des inconvénients : le collyre à l'ésérine, beaucoup plus énergique que l'autre, produit des sortes de crampes, des douleurs assez vives dans l'œil et sur le pourtour de l'orbite, douleurs peu durables, il est vrai; mais tous deux amenant de la contraction de la pupille, dans les cas d'inflammation, d'iritis, l'atrésie pupillaire peut persister par l'accolement de l'iris à la cristalloïde antérieure et cette petite pupille, obstruée par des exsudats iriens, nécessitera plus tard une iridectomie.

Le collyre à la cocaïne qui amène la mydriase abaisse d'autre part la tension oculaire; il peut également avoir des inconvénients par son action sur la vitalité de la cornée dont il amène l'anesthésie complète, ainsi que celle de la conjonctivite; mais il n'est guère employé dans le traitement des affections oculaires, et, en effet, il aurait peu d'indications. On emploie le collyre à la cocaïne lorsqu'on veut pratiquer un examen ophtalmoscopique dans un cas difficile, la mydriase provoquée par ce médicament étant beaucoup moins durable et par suite beaucoup moins gênante pour le malade que celle provoquée par l'atropine; on l'emploie lorsqu'on veut cautériser la face interne des paupières, par exemple, dans les cas de conjonctivite granuleuse, et lorsqu'on veut faire sur l'œil une opération quelconque. On n'a observé que rarement dans ces cas, et à un très faible degré, les accidents d'intoxication qui ont été signalés après l'injection de cocaïne dans les téguments, mais ces accidents existent et il ne faut pas faire de ce médicament un emploi inconsidéré.

Dr Galezowski.

Infantile ophtalmia (Blennorrhœa neonatorum) and its prevention (Sur l'ophtalmologie infantile des nouveau-nés), par KARL GROSSMANN (*British medical Journal*, 1889). — Dans cette communication, faite à la réunion de l'association médicale britannique, Grossmann fait l'historique de cette question; il rappelle que l'étiologie de cette affection a été bien établie par le Dr Kroner, dont les recherches ont démontré que cette ophtalmie pouvait être produite non seulement par le gonocoque de Neissner, mais aussi par des sécrétions vaginales autres.

Quant au traitement, il dit qu'il a obtenu de bons résultats avec le nitrate d'argent, le bichlorure de mercure, l'eau chlorée, l'iodoforme, le sulfate de cuivre, l'acide phénique, l'eau oxygénée. Il dit cependant qu'il a préféré le nitrate d'argent jusqu'à ces derniers temps, et que dernièrement il a fait usage avec beaucoup de succès de la solution de naphtol 6 (*Journal des connaissances médicales*, publié par CORNIL et GALIPPE).

Cécité par la neige, par le Dr BERLIN. — Chacun sait, et la plupart des voyageurs qui ont parcouru les régions des neiges éternelles, les régions polaires, ou encore les glaciers des hautes Alpes, ont éprouvé que la réverbération de la lumière sur les glaces et la neige finit par fatiguer le nerf optique d'une façon très pénible, si l'on n'a recours à certaines précautions. Quelle est la cause de mal? Différents auteurs indiquent une irritation de la conjonctivite due au desséchement de cette membrane par l'air très sec des régions froides. D'après le *London Medical Record*, M. A. Berlin, un des compagnons de Nordenskiöld, durant son expédition au Groënland en 1883, arrive à des conclusions toutes différentes. Dans l'étude historique qu'il fait de l'ophtalmie des neiges, l'auteur fait remarquer que ce mal a des allures spéciales.

En Amérique et en Asie on l'observe plus au sud qu'en Europe; il est sporadique dans les hautes montagnes, comme les Alpes et le Caucase. Dans les régions arctiques, il s'observe de préférence au printemps; il survient aussi bien pendant les chutes de neige et le brouillard que par un ciel clair. Le mal se présente chez les animaux comme chez l'homme. Pour M. Berlin, cette affection consiste en un érythème de la conjonctive, — piqûre, brûlure, larmoiement, photophobie, clôture spasmodique des paupières, irritation secondaire des paupières, chémosis; la cornée se trouble et devient opaque; parfois même elle s'ulcère; la vue s'obscurcit; — cet érythème se produit le plus souvent quand l'air est très raréfié et la pression barométrique très faible; il est facilité par la sécheresse de l'air, et s'accompagne d'hyperhémies cutanée et

rétinienne. La cause de cette dernière hyperhémie doit être cherchée, selon lui, non dans l'action des rayons solaires, car la rétine reçoit peu de rayons calorifiques, d'après Janssen, mais dans une propagation de l'irritation conjonctivale. Pour cette dernière, elle est due à l'action du soleil, et aussi à l'irritation engendrée par le contact des flocons de neige et des aiguilles de glace.

Dr GALEZOWSKI.

Pathogénie et traitement de la kérato-conjonctivite phlycténulaire. — La *Revista argentina de sciencias medicas* rapporte, dans le numéro de mars 1889, quelques détails sur la biographie du docteur Augagneur sur l'ophtalmie, dite scrofuleuse, et dont la cause réelle est la propagation des microbes, qui des narines passent à l'œil par les voies lacrymales. C'est pourquoi il conseille de soigner la rhinite. Il conseille de faire renifler aux malades la poudre, composée à parties égales de la poudre de camphre, de la poudre d'acide borique et de sous-nitrate de bismuth.

Dr GALEZOWSKI.

L'ésérine dans les ulcères de la cornée. — Le docteur Harlow discute, dans le *Medical Record*, que nous analysons d'après la *Revista argentina*, l'action favorable de l'ésérine dans les affections de la cornée, et plus particulièrement dans la photophobie qu'accompagne cette maladie. Par la contraction de la pupille, l'ésérine diminue la photophobie. Il l'emploie, cinq centigrammes pour trente grammes, mais préalablement il conseille de s'assurer qu'il n'y a pas d'iritis.

Dr GALEZOWSKI.

De l'électrolyse du canal nasal, par le docteur GORECKI. — Au dernier congrès de la *Société d'ophthalmologie française*, ce confrère a décrit le procédé qu'il emploie depuis quinze ans pour l'électrolyse du canal nasal. Les instruments sont : une pile avec ses conducteurs, et des électrodes.

Comme pile, on peut se servir de deux petites piles montées en tension, entre lesquelles on dispose un galvanomètre ; ou plus simplement de deux ou quatre éléments Leclanché, du modèle de Gaiffe, servant ordinairement pour les courants continus. Les conducteurs longs d'un mètre au moins offriront peu de résistance au courant et seront légers et flexibles.

L'électrode négative est formée par une sonde de Bowmann en argent, mise en communication avec le conducteur au moyen d'une douille.

L'électrode positive est formée par une canule à trachéotomie en platine munie également d'une douille qui sert à la relier au conducteur.

Le manuel opératoire est le suivant : après anesthésie à la cocaïne, on incise le point et le canal lacrymal, puis la sonde de Bowmann est introduite comme à l'ordinaire, puis on met la sonde en communication avec le pôle négatif et l'on introduit la canule de toute sa longueur dans la narine correspondante ; on fait alors passer le courant. A ce moment, le malade ressent la sensation d'un éclair; mais pendant le passage la douleur est nulle, tout au plus un léger picotement. On voit bientôt apparaître au niveau du point lacrymal supérieur un léger dégagement d'hydrogène et un bourrelet muqueux.

La durée du passage varie de deux à cinq minutes ; au moment de l'ouverture du courant, il se produit un nouvel éclair. La sonde qui était très serrée dans le canal y joue avec la plus grande facilité, et peut être remplacée immédiatement par une d'un plus fort calibre.

L'électrolyse est avantageusement employée : 1° quand on ne dispose pas du temps nécessaire pour l'application de la méthode de Bowmann ; 2° dans les cas chroniques rebelles au traitement ordinaire ; dans ces derniers cas, l'électrolyse peut être répétée à trois semaines d'intervalle.

Dr GALEZOWSKI.

Traitement des brûlures de l'œil. — Le *Courrier médical* rapporte quelques indications sur le traitement des *brûlures de l'œil par les acides* qui seront traitées, dit-il, par les lavages à grande eau et surtout par l'emploi des compresses (mises sur les paupières entr'ouvertes) trempées dans un liquide alcalin. Les compresses glacées calment bien les douleurs consécutives à la brûlure et peuvent parfois prévenir le développement de l'inflammation.

Dans le cas de *brûlures par les bases caustiques* (potasse, chaux), il faudra nettoyer avec le plus grand soin la cornée et les culs-de-sac conjonctivaux et faire de grands lavages à l'eau phéniquée à 1 pour 200.

Les brûlures *par la chaux* offrent une gravité particulière, parce qu'elles amènent rapidement la perboration et la destruction cornée, parce qu'elles détruisent aussi la conjonctive et sont la cause de symblépharons consécutifs. On évitera parfois ces dangers, en neutralisant la base par un acide très dilué ou en employant le procédé de Gosselin qui recommandait l'usage de l'eau sucrée, de façon à obtenir un saccharate de chaux soluble.

On soignera les *brûlures produites par les métaux en fusion* (plomb, par exemple) en faisant un nettoyage complet de l'œil, en enlevant avec soin les parcelles métalliques qui seraient fixées sur l'œil et en appliquant ensuite sur l'organe des compresses d'eau boriquée ou phéniquée.

D' GALEZOWSKI.

INDEX BIBLIOGRAPHIQUE

Nous reproduisons cet index d'après quelques journaux de médecine américains et plus spécialement d'après *The Times and Register*, publiés à New-York et Philadelphie.

1° Discussion on the treatement of immature cataract (*Brit. Med. Journ.*, sept. 28, 1889).

2° Infantile ophtalmia (blennorrhœa neonatorum) and its prevention. Karl Grossmann. M. D. (*Brit. Medical Journal*, sept. 28, 1889).

3° Introduction to discussion on the treatment of glaucoma, Jonathan Hutchinson, F. R. (*Brit. Medical Journal*, sept. 28, 1889).

4° Notes of a case of sclorotitis, apparently of dental origin, John Hern (M. D. *Brit. Medical Journal*, sept. 28, 1889).

5° Traitement du goitre par les injections interstitielles de teinture d'iode, par le D' Terrillon (*Bulletin général de thérapeutique*, sept. 30, 1889).

6° Histéro-épilepsia; amaurosis, afonia et disfonia, tratados con existo par la suggestion en vigilia éhepnotica (*Cron. med-quir de la Habaña*, t. XIV, p. 20, 1888).

7° The human eye in its normal and pathological conditions, by Adolph Alt. M. D. Lecturer on ophtalmology in Trinity Medical Collège-Toronto, with the editorial assistance of Pooley, M. D. N° illustrated.

8° A Manual of diseases of the eye and ear, by W. F. Mittendorf, M. D. Fully (*illustrated, third edition revisée*).

9° Value of creolin in ophtalmic practice (*The Times and Register*, 1889, p. 258).

10° Eye diseases, hot water in Conner (*Canada Lancet*, july 1889).

11° Ophtalmia neonatorum, Sinclair. S. Praet, july 1889.

12° Tubercular meningitis adult., Csarnowski (N. O. *Med. and. Surg. Journ.* S. july, 1889).

13° Dislocation of the eye ball (*The Times and Register*, p. 318).

14° Influence of electric light upon the eyes (*The Times and Register*, p. 378, 1889).

15° Naphthol in granular conjunctivitis (*The Times and Register*, p. 188, 1889).

16° Result of inhalation of the chloride of ethylene in the pure state, upon the eye (*The Times and Register*, 1889, p. 90).

17° Retinal hemmorrhages of malarial origin (*The Times and Register*, 1889, p. 190).

NOUVELLES

Testament de Ricord. — Nous avons annoncé, dans notre dernier numéro, la mort d'un de nos éminents maîtres, le Dr Ricord. Son testament comprend les dons suivants : « A l'*Académie de médecine de Paris*, la somme de 10,000 francs, nette de tous droits, pour, avec le revenu, fonder un prix bisannuel en mon nom et comme elle l'entendra; — A la *Société de chirurgie*, la somme de 5,000 francs nette de tous droits, pour, avec le revenu, fonder un prix également bisannuel et en mon nom, comme elle en décidera; — A l'*Association générale de secours mutuels des médecins de France*, la somme de 10,000 francs nette de tous droits; — A l'*Hôpital du Midi*, une bibliothèque scientifique nette de tous droits, comme reconnaissance et en souvenir des 29 années de service et d'enseignement faites dans cet hôpital. »

L'hopital du midi portera désormais le nom d'*hôpital Ricord*.

Clinique ophtalmologique de l'hotel-dieu. — M. le professeur Panas a commencé le cours de clinique ophtalmologique le lundi 11 novembre 1889, à 9 heures du matin, et le continuera les vendredis et lundis suivants, à la même heure.

Clinique et opérations à 10 heures; exercices ophtalmoscopiques tous les mercredis.

— L'Ecole d'anthropologie qui entre dans sa quatorzième année d'existence a ouvert ses cours le lundi 4 novembre 1889, à 4 heures du soir, 15, rue de l'Ecole-de-Médecine. Les conférences les plus importantes sont faites les lundis à 5 heures, par M. Mathias-Duval, sur l'anthropogénie et embryologie comparées; et les samedis à 3 heures, par M. Chudzinski : Démonstrations anatomiques.

Ecole pratique. — Le Dr Gillet de Grandmont a commencé

un cours sur la médecine opératoire oculaire de l'Ecole pratique de la Faculté, le vendredi 15 novembre à 8 heures du soir (amphithéâtre n° 3), et il le continuera les lundis et les vendredis suivants à la même heure.

Clinique des maladies syphilitiques. — M. le professeur A. Fournier a commencé un cours clinique sur les maladies syphilitiques le vendredi 15 novembre 1889, à 9 heures du matin (hôpital Saint-Louis), et il le continuera les mardis et vendredis suivants à la même heure.

Clinique ophtalmologique des Quinze-Vingts. — Les cours et conférences faites par les médecins de la clinique reprendront le 15 novembre.

Le Dr Kalt étudiera tous les lundis à 2 heures *la réfraction et les maladies des muscles de l'œil.*

Clinique des Quinze-Vingts. — Le Dr Chevallereau fera son cours sur les *Maladies des paupières, de la conjonctive et de l'appareil lacrymal,* le samedi à 2 heures.

Le Dr Valude étudiera les *Maladies de la cornée, de la sclérotique, de l'iris et de l'orbite,* les jeudis à 2 heures.

Le Dr Trousseau s'occupera tous les vendredis à 2 heures *des maladies du cristallin et des membranes internes des yeux.*

Concours pour le clinicat d'ophtalmologie. — Un concours pour les emplois vacants, chef de clinique titulaire et un adjoint, en ophtalmologie, s'ouvrira à la Faculté de médecine de Paris le samedi 7 décembre 1889, à 9 heures du matin.

Les candidats devront s'inscrire au secrétariat de la Faculté avant le 1er décembre 1889, tous les jours de midi à 3 heures.

Tous les docteurs en médecine qui n'ont pas plus de 38 ans sont admis au concours.

Les fonctions d'un chef de clinique ne sont pas compatibles avec celles d'agrégé en exercice, de médecin ou de chirurgien des hôpitaux, de prosecteur ou d'aide d'anatomie.

Le Gérant : Félix Alcan.

3851. — Motteroz. — Imprimeries réunies, B, rue Mignon, 2.

DES TROUBLES VISUELS LACRYMAUX

SIMULANT LE GLAUCOME

ET DE LEUR TRAITEMENT

Par le docteur GALEZOWSKI

Depuis que les remarquables travaux de de Graefe nous ont renseigné, d'une manière très précise, sur la pathologie du glaucome, sa symptomatologie et son traitement, cette affection peut être incontestablement placée parmi celles dont on connaît le mieux, les différentes périodes, les phases par lesquelles elle passe; nous en connaissons enfin ses différentes variétés. Il semblerait que tout devrait être connu se rapportant à ce mal, et que son diagnostic ne devrait aujourd'hui présenter aucune difficulté. Néanmoins, il n'en est pas toujours ainsi, et l'observation journalière nous démontre qu'on se trouve quelquefois en présence de très grandes difficultés de diagnostic, chez certains individus atteints de troubles visuels, mal définis, et que rien ne peut arrêter. On est quelquefois tenté de rapporter ces troubles visuels qu'éprouvent les malades à un processus morbide glaucomateux naissant, et de recourir aux moyens thérapeutiques employés dans le glaucome. On comprendra facilement les conséquences d'une pareille erreur, et les dangers auxquels seront exposés les individus soignés pour un glaucome, quand ils n'ont point cette maladie, et que les symptômes morbides dont ils se plaignent n'ont que de simples apparences glaucomateuses, et rien qui constitue la maladie elle-même. D'où vient cette erreur, à quelle cause peut-on l'attribuer, et quels sont les moyens qui nous permettront d'éviter à l'avenir cette méprise? En réponse à cette question, il me sera nécessaire de passer en revue les différents symptômes qu'éprouvent les malades atteints du glaucome au début de son apparition, ainsi que ceux qui tracassent les malades pendant les premiers mois de son évolution, et voir ce qu'il y a de semblable, d'analogue dans d'autres affections, moins

graves que le glaucome, et qui peuvent le simuler, et exposer par suite le médecin à des erreurs des plus préjudiciables.

Je parle ici de ces troubles visuels, qu'accusent les malades pendant des mois et des annnées ; quelques-uns d'entre eux suivent des traitements des plus variés, sans que rien ne leur apporte un soulagement réel, sans qu'ils obtiennent une guérison, où du moins une amélioration quelconque, sans que, enfin, le médecin retrouve la cause et la nature du mal. Avec les connaissances actuelles d'anatomo-pathologie, et les moyens les plus précis et les plus complets d'investigation, on est vraiment étonné quelquefois de voir se produire de grandes erreurs de diagnostic, et de retrouver surtout ces erreurs chez les hommes les plus compétents en ophtalmologie. Ils seront étonnés un jour eux-mêmes, s'ils veulent étudier attentivement les quelques phénomènes morbides que je décris ci-après, et qui se rencontrent, à vrai dire, très fréquemment dans la clientèle journalière, ils verront, dis-je, combien cette erreur est facile à éviter; si quelques-uns d'entre ces symptômes ressemblent à ceux du glaucome, d'autres n'ont avec eux aucun rapport, et leur ensemble n'est point bien constant, ni bien défini. Il faut rechercher la cause de cette maladie dans la disposition morbide particulière des voies lacrymales, et combattre ces symptômes par les moyens directement appropriés au mal.

Il existe trois différentes variétés d'altérations extérieures des yeux, qui peuvent donner lieu à des troubles visuels, ressemblant plus ou moins aux affections internes du globe oculaire et plus particulièrement aux symptômes glaucomateux, ce sont : *les conjonctivites lacrymales*, *les rétrécissements ou oblitérations des voies lacrymales*, et les *ectropions*.

Ces affections sont aujourd'hui trop connues pour que je cherche à donner leur description détaillée dans ce travail, et certainement si le malade se plaint d'un larmoiement, d'une photophobie ou d'une inflammation des paupières et que des muscosités plus ou moins abondantes se trouvent accumulées dans les coins des yeux, de plus si des sécrétions catarrhales remplissent le cul-de-sac conjonctival, et qu'un larmoiement

plus ou moins accentué embarrasse le malade, évidemment, aucun oculiste, ni aucun médecin ne fera d'erreur de diagnostic; il aura recours à une injection des voies lacrymales à l'aide d'une seringue d'*Anel*, et s'il trouve une oblitération ou un rétrécissement, il cherchera à combattre la maladie des voies lacrymales par une dilatation méthodique de Bowman, et il viendra à bout tôt ou tard de ces accidents morbides.

Mais il n'en est pas de même, lorsqu'il s'agit d'une affection lacrymale à son début, et surtout dans certaines de ses variétés, lorsque le symptôme principal de la maladie, et notamment *le larmoiement*, fait complètement défaut; le malade ne s'en plaint point. Comment reconnaître dans ce cas la maladie, et sur quoi peut-on se baser pour rapporter les phénomènes morbides éprouvés pas les malades à une affection lacrymale naissante ? Certainement, les difficultés dans ces cas sont on ne peut plus grandes ; témoin les erreurs journalières commises par les ophtalmologistes les plus compétents, et qui ont méconnu complètement la cause des symptômes morbides éprouvés par les malades, et au lieu de soigner l'affection lacrymale naissante, ont cru nécessaire de pratiquer une iridectomie, croyant avoir affaire à une affection glaucomateuse.

Rien n'est plus éloigné au point de vue anatomo-pathologique qu'une affection des voies lacrymales et les altérations glaucomateuses des yeux; l'une, en effet a son siège exclusivement dans les points et canaux lacrymaux, tandis que l'autre est dans la choroïde, le nerf optique et les milieux réfringents de l'œil. Et pourtant si on examine scrupuleusement certains symptômes morbides, si on se rapporte surtout aux troubles visuels éprouvés par les malades, qu'ils exagèrent le plus souvent à un certain degré, on est forcément embarrassé de poser son diagnostic, et on penche vers le glaucome, surtout si quelques-uns des symptômes morbides ressemblent à ceux produits par cette affection. Il faut ajouter à cela des coïncidences particulières d'aspect anormal de quelque partie interne du globe oculaire, de dilatation

de la pupille, de diminution de la chambre antérieure, et de l'excavation physiologique de la papille du nerf optique, pour qu'on soit encore davantage porté vers le diagnostic du glaucome, là où il n'y a qu'une simple coïncidence d'anomalie papillaire ou autre, associée aux troubles visuels provoqués par des accumulations de larmes au bord des paupières et donnant lieu à une décomposition des rayons lumineux, aux cercles irisés d'arcs-en-ciel, aux troubles visuels périodiques et passagers, aux asthénopies accommodatives, etc. L'erreur sera commise encore plus facilement, si chez certains de ces malades il se produit une névralgie périorbitaire, dentaire ou autre, qui complique d'autant plus les accidents visuels morbides, et complète le tableau apparent du glaucome.

L'erreur dans le diagnostic, au début de la maladie, peut se rencontrer d'autant plus facilement, que la période prodromique du glaucome se rencontre très souvent, et elle peut durer des mois et même des années entières avant que le mal prenne son évolution régulière, sous une forme d'un glaucome simple, aigu ou chronique. C'est ainsi qu'après une durée plus ou moins longue de la période des prodromes, la maladie peut éclater sous forme aiguë, après un sommeil prolongé, comme dit par exemple le Dr Hermann Schmidt Rimpler[1], ou bien après une application assidue et prolongée de la vue à un travail de lecture ou d'écriture, et même à la suite d'une fatigue générale quelconque et prolongée. Dans toutes ces circonstances on a vu les accidents aigus plus ou moins prononcés du glaucome surgir spontanément, durer quelques heures et disparaître de nouveau pour un temps plus ou moins long.

Voici les symptômes prodromiques les plus fréquents du glaucome, tels que nous les trouvons décrits dans les traités les plus récents des maladies des yeux et que nous avons signalés nous-même.

1° *Apparition de cercles d'arc-en-ciel, plus particulièrement rouge autour de la flamme d'une bougie ou d'une*

1. Hermann Schmidt Rimpler, *Augenheilkunde*, 1888, p. 326.

lampe. — Ce phénomène est en effet très caractéristique du glaucome, il survient bien avant la période d'évolution de la maladie, dure quelques heures et disparaît pour un temps plus ou moins long, pour revenir de nouveau, quelque temps après. Ce symptôme, à lui seul, est déjà très caractéristique du glaucome, mais il ne lui est pas exclusivement propre, car je l'ai observé très fréquemment dans les conjonctivites, les iritis, les ectropions et surtout dans les conjonctivites provoquées par un rétrécissement plus ou moins prononcé des voies lacrymales. L'apparition des phénomènes irisés autour d'une flamme de bougie dans le glaucome est dû à une augmentation du degré de la réfraction des milieux réfringents et plus particulièrement du corps vitré. Les cercles irisés ne sont pas constants dans le glaucome, ils apparaissent par périodes, durent quelques heures le plus souvent vers le soir et à la lumière artificielle, puis au bout de ces quelques heures ou quelques jours ils peuvent se dissiper complètement. La même chose a très souvent lieu dans les conjonctivites lacrymales ou dans une déviation et un écartement du bord palpébral; le malade voit des cercles de couleurs autour d'une flamme de bougie comme dans un glaucome; ce phénomène réapparaît plus ou moins souvent et peut-être avec moins de régularité, quelquefois il cesse pour quelque temps pour revenir de nouveau.

2° *Trouble périodique de la vue.* — Sous l'influence de la pression exagérée intra-oculaire, il survient de temps en temps dans la période prodromique des troubles périodiques de la vue. Le malade voit les objets un peu louches et flous, comme à travers un verre dépoli; cela dure une ou deux heures au début du glaucome et se dissipe en partie ou en totalité pour revenir de nouveau. La même chose a lieu dans certaines affections lacrymales : le coin de l'œil se remplit un peu de larmes, et quelquefois tout le long du bord palpébral une petite couche de larmes forme avec le bord palpébral et la cornée comme un prisme qui décompose les rayons lumineux, passant à travers ce prisme pour aller se jeter dans la pupille et de là sur la rétine. Une décomposition de ces rayons

lumineux fait voir des cercles d'arc-en-ciel, des cercles irisés autour d'une flamme de bougie comme dans un glaucome, et de plus il y a un trouble de la vue, les objets paraissent nuageux jusqu'au temps que les larmes disparaissent du bord palpébral. Le malade instinctivement essuie son œil et il voit un peu mieux, mais bientôt ce même trouble revient en même temps qu'une fatigue qui empêche de rien fixer et rien voir avec précision et en détail.

Certains jours, lorsque le temps est sec, l'œil sécrète moins de larmes, et la vue est meilleure, tandis que dans d'autres moments, lorsqu'il existe plus d'humidité dans l'air, le trouble visuel est plus accentué et plus fatigant pour le malade. Peu à peu, le travail de lecture et d'écriture devient insupportable, et rien ne peut atténuer cette fatigue, pas même des lunettes.

Mais cette fatigue de la vue n'est que passagère, et elle se dissipe par moments pour revenir de nouveau. Dans d'autres cas, au contraire, ce n'est plus de la fatigue mais un vrai trouble de la vue, une asthénopie accommodative accompagnée par moment d'une faiblesse de la vue tellement accentuée, que les malades se croient condamnés à perdre la vue; ils ne lisent rien, ils ne veulent et ne peuvent rien fixer; les moindres efforts qu'ils veulent faire pour distinguer un objet quelconque avec attention est suivi d'une telle douleur au front et aux tempes, qu'ils sont obligés de renoncer à tout travail d'application des yeux pendant des semaines et même des mois entiers.

J'ai rencontré très fréquemment des troubles visuels, semblables sous beaucoup de rapports aux phénomènes prodromiques du glaucome, et si on ne prend pas garde, et si on ne fait pas une très grande attention à quelques différences magistrales, on sera sans nul doute induit en erreur et on confondra la maladie de la conjonctive, des voies lacrymales ou du bord palpébral avec le glaucome au début. La chronicité du mal, les difficultés que l'on rencontre pour combattre les symptômes morbides dont se plaignent les malades, et un état inflammatoire chronique des conjonctives sont les symp-

tômes d'après lesquels on reconnaîtra le plus souvent la cause réelle du mal.

3° *Douleurs péri-orbitaires et névralgies oculaires.* — La fatigue qu'éprouvent les malades atteints d'une asthénopie accommodative, et d'une forte photophobie, donne lieu chez quelques-uns à des douleurs névralgiques périorbitaires surtout chez les femmes nerveuses. Chez quelques-uns d'entre eux on ne trouve qu'une simple lassitude, fatigue provoquée par une application des yeux à la lecture et l'écriture; d'autres, au contraire, éprouvent des névralgies périodiques périorbitaires bien accentuées. Si on ajoute à cela des névralgies dentaires, des migraines etc, provoquées par des asthénopies oculaires, on aura tout le tableau des névralgies glaucomateuses, qui, jointes aux autres symptômes décrits plus haut, feront croire à l'existence des phénomènes prodromiques du glaucome. Joignons à cela la persistance de la maladie malgré tous les traitements employés par les malades durant des mois et des années même, et nous aurons l'explication de l'erreur commise par des confrères, qui voyant la maladie persister et fatiguer le malade, croient à l'existence de phénomènes glaucomateux prodromiques, et se décident à engager le malade à se soumettre à une opération d'iridectomie.

C'est ainsi que les choses se sont passées chez deux malades, dont je rapporte ci-après les observations. L'un deux a subi sans aucune utilité l'iridectomie, et l'autre a manqué de passer par les mains du même oculiste si je ne m'y étais formellement opposé.

Observation I.

Mme S..., âgée de trente-cinq ans, demeurant à Paris, et jouissant toujours d'une excellente santé, bien constituée et une des plus belles femmes du highlife parisien, commença à souffrir des yeux en 1884. D'abord, ce n'était qu'une simple irritation passagère, qui ne durait que quelques semaines en hiver, pendant la saison humide et froide, et disparaissait sous l'influence de quelques collyres astringents que son médecin lui prescrivait. En été et pendant les

saisons chaudes elle allait tout à fait bien. Mais à chaque nouvelle saison froide et humide, elle recommençait de nouveau à souffrir, les yeux devenaient rouges, et les moyens qu'elle employait au début du mal, restaient sans efficacité. L'oculiste, qui la soignait, commença à s'inquiéter de son état des yeux et déclara à son mari que la maladie devenait relativement plus grave, et que si le traitement qu'il prescrivait n'amenait pas d'amélioration, il fallait songer à une opération des deux yeux car il s'agissait là de quelques symptômes glaucomateux à leur début. Le traitement qu'il lui prescrivit se composait de collyres d'ésérine et de pilocarpine, de bromhydrate de quinine à l'intérieur, etc. Mais tout fut inutile, les symptômes morbides devenaient de plus en plus graves; la malade ne pouvait rien fixer ni supporter la lumière à certains jours; elle éprouvait par moment des douleurs névralgiques périorbitaires, et ce qui la tourmentait surtout, c'étaient des cercles irisés autour des flammes de lampes et des bougies que rien ne pouvait atténuer. Le soir, au théâtre, dans les soirées, elle était des plus malheureuses, elle devait fuir la lumière et éviter toute fixation un peu prolongée des objets. Elle retourna consulter son oculiste, qui lui déclara qu'en présence de pareils troubles périodiques, de phénomènes morbides visuels, tels que cercles irisés, névralgies périorbitaires, etc., que rien ne pouvait calmer, il fallait pratiquer une iridectomie sur les deux yeux, car la maladie dont elle était atteinte était de nature glaucomateuse.

Effrayée et exaspérée par cette déclaration, Madame S..., vint me voir le jour même, pour demander mon avis. En examinant très attentivement ses yeux et en comparant tous les symptômes morbides les uns avec les autres, je me suis convaincu immédiatement que mon confrère s'était complètement trompé dans le diagnostic.

Elle n'avait, en effet, aucun symptôme réel de glaucome, elle n'accusait que des troubles visuels provoqués par une conjonctivite lacrymale. La difficulté de diagnostic était incontestablement très grande, car Madame S... ne se plaignait nullement d'un larmoiement, si ce n'est au moment de quelques crises nerveuses, autrement jamais ses yeux ne pleuraient, il n'y avait ni blépharite ni déviation visible du bord palpébral; mais en faisant une injection des voies lacrymales avec de l'eau tiède, je me suis convaincu que le mal était là, car au moins un tiers de l'injection revenait par le point lacrymal supérieur dans les deux yeux.

Mon diagnostic était donc posé, il n'y avait pas le moindre doute pour moi, que les symptômes morbides visuels qu'elle éprouvait depuis tant d'années n'étaient autres que ceux que j'avais vu si souvent se produire dans les affections lacrymales.

J'ai donc fait une dilatation méthodique et progressive de ces canaux lacrymaux rétrécis, j'ai soumis la malade au traitement approprié dans cette circonstance, et j'ai eu la satisfaction de la voir guérir complètement et conserver la pupille normale, sans qu'il soit survenu, depuis deux ans, la moindre crise visuelle comme celle qu'elle avait éprouvée avant et sans qu'elle ait présenté jamais des phénomènes glaucomateux.

Notre confrère s'était mis, évidemment, le doigt dans l'œil en lui diagnostiquant un glaucome qu'elle n'avait pas, et en lui proposant de pratiquer une iridectomie sans aucune utilité.

Observation II.

M. P..., âgé de soixante-treize ans, homme fort et robuste, jouissant toujours d'une bonne santé et d'une excellente et longue vue, commença à éprouver en 1887 des troubles visuels dans les deux yeux. Tantôt il ne pouvait ni lire ni écrire, dans d'autres moments il avait des troubles tellement prononcés de la vue, qu'il avait même de la peine à se conduire, surtout au soleil et au grand jour. La lumière du gaz lui devenait de plus en plus insupportable; le travail du bureau le fatiguait à tel point qu'il a dû quitter son service d'employé, qu'il avait fait depuis plus de cinq ans. Toutes les lunettes qu'il avait employées pour combattre cette faiblesse de la vue ne lui ont amené aucun soulagement. Il s'adressa en novembre 1887 à un de nos confrères oculistes de Paris, qui constata les accidents glaucomateux, disait-il, dans les deux yeux et lui proposa de pratiquer une iridectomie, d'abord sur l'œil gauche. Le malade consentit et l'opération fut faite dans la partie supérieure du globe. Malheureusement cette opération n'amena aucune amélioration, la vue devint, au contraire, plus trouble, et malgré l'insistance de l'oculiste de pratiquer la même opération sur l'œil droit le malade n'a pas voulu y consentir et renonça pendant quelque temps à tout traitement.

Mais au mois de mars de l'année suivante l'état de la vue s'aggrava au point qu'il crut nécessaire de consulter de nouveau. Il vint me voir à ma clinique de la rue Dauphine. Après

avoir examiné tous les symptômes morbides, dont il se plaignait, j'ai pu me convaincre que les membranes internes des yeux étaient saines, et que les phénomènes morbides visuels, qu'il éprouvait dans les deux yeux malgré l'iridectomie, n'étaient autres que ceux que provoquent chez certains individus nerveux le rétrécissement des voies lacrymales. L'injection, en effet, faite avec la seringue d'Anel, dans le point lacrymal inférieur confirma mon diagnostic; à l'œil gauche où l'iridectomie avait été pratiquée, il n'y avait qu'un rétrécissement, tandis que dans l'œil droit, le canal lacrymal était totalement obstrué. J'ai fait l'incision des deux points lacrymaux, j'ai débouché les voies lacrymales par des cathétérismes méthodiques, et j'ai eu la satisfaction de pouvoir constater une très grande amélioration au bout de quelques cathétérismes, et une guérison complète au bout de trois mois et demi de traitement.

4° *Mouches volantes devant les yeux.* — Ce symptôme ne manque presque jamais, et il devient quelquefois insupportable, surtout chez les personnes qui ont une très forte photophobie ; des sensations de corps étranger entre les paupières et des douleurs périorbitaires embarrassent quelquefois d'une manière considérable ces individus et les empêchent de se servir de leurs yeux. Ces mouches volantes ne dépendent nullement de quelque altération des membranes internes des yeux, qui sont tout à fait saines dans la grande majorité des cas, et le corps vitré est habituellement complètement transparent.

Les mouches que voient les malades devant leurs yeux, et qui sont on ne peut plus gênantes pour la vue, ne sont provoquées que par des mucosités et des globules d'air mélangées aux larmes et qui se promènent constamment à la surface de la cornée ; la rétine excitée, et sensible outre mesure par cet état des paupières, les aperçoit constamment, à travers une couche de larmes, accumulée au bord des paupières, qui les font voir bien plus grandes qu'elles ne sont réellement.

5° *La diplopie* constitue un des phénomènes les plus bizarres et en même temps les plus extraordinaires d'une affec-

tion lacrymale; on ne le rencontre que dans des cas relativement très rares, et sous une forme tout à fait particulière, qu'il importe beaucoup d'étudier d'une manière toute particulière.

Les malades se plaignent de voir trouble en fixant les objets fins, en lisant et en écrivant, et ce trouble est persistant, il dure des mois et des années sans que rien puisse le modifier. La lumière de la lampe et des bougies devient intolérable, de sorte que les malades s'habituent de très bonne heure à porter des lunettes conserves pendant le travail. Peu à peu, le trouble visuel gagne d'intensité, et le malade s'aperçoit, à un moment donné, qu'en dehors du brouillard et de la fatigue ordinaire de la vue, il se produit une diplopie pour les objets fins, linéaires, aussi bien que pour les flammes lumineuses un peu allongées. Rien n'est plus difficile que de reconnaître la cause de cette diploplie, et si on ne fait pas assez attention on pourra la prendre volontiers pour une diplopie dépendant d'une paralysie de la sixième ou de la troisième paire au début, ou bien on la confondra avec un spasme des nerfs moteurs de l'œil.

Que peut-on conclure d'une pareille diplopie, quelle peut en être la cause, et comment doit-on la combattre?

Pour répondre à une pareille question, je dois dire qu'il n'est pas toujours facile de se prononcer, car les symptômes pathognomoniques y font souvent défaut, mais en examinant scrupuleusement chacun des caractères de la maladie, et en les comparant successivement les uns aux autres, on arrivera à dresser le tableau complet de la maladie et on se convaincra qu'il ne s'agit dans cette diplopie que d'une simple décomposition de la flamme lumineuse par le prisme lacrymal du bord palpébral. Chose digne de remarque, c'est que les malades voient les flammes doubles des bougies ou d'une lampe, et si on place devant un œil du malade un verre de couleur, rouge par exemple, il apercevra deux flammes, une rouge et une blanche, et tandis que le sommet de deux flammes sera écarté de 3, 4 ou 5 centimètres, en bas au contraire les deux flammes se confondent et le malade n'en aperçoit qu'une

seule. Evidemment, il ne s'agit dans ces cas que de la décomposition d'une seule et même image par la couche des larmes qui se trouve amassée au bord de la paupière inférieure sous forme d'un prisme triangulaire qui décompose les rayons lumineux se rendant à travers la cornée et la couche des larmes vers la rétine. Un fait tout récent, que je rapporte ci-après, mérite d'être examiné avec la plus grande attention. Je viens de l'observer pour la première fois il y a quelques jours, il complète la symptomatologie des troubles visuels lacrymaux.

Observation III.

M. F..., âgé de quarante-cinq ans, demeurant au Havre, et qui mène une vie très active et très assidue dans les bureaux, s'est aperçu, depuis plus de quinze ou dix-huit mois, que sa vue faiblissait; il ne voyait plus aussi bien de loin, les objets qu'il fixait lui paraissaient doubles, nuageux; la lecture, le travail d'application assidu lui devenait de plus en plus difficile, et dans les derniers trois mois de cette année, la moindre application des yeux devenait impossible, à cause des très vives souffrances qu'elle occasionnait aux tempes, au front et dans toute la tête. Il consulta à ce sujet un oculiste qui lui prescrivit de la potion iodée et quelques frictions stimulantes au front et aux tempes; malheureusement ce traitement n'amena aucune amélioration. Voyant la maladie se prolonger et s'aggraver même de plus en plus, il vint me consulter à Paris. Voici, les symptômes de la maladie, tels que j'ai pu les constater chez lui : les deux yeux sont bien conformés et il n'existe aucune lésion dans les membranes internes des yeux; l'œil droit est hypermétrope de 1 + Dioptrie, et l'œil gauche de 0,50 + Dioptries et c'est avec ces verres qu'il peut lire de très fins caractères, son acuité visuelle est normale. Malgré cela, tout travail d'application lui devient impossible, car les lettres et les lignes se doublent, prennent des doubles et triples contours ce qui rend impossible toute fixation des objets fins. Après un travail un peu plus prolongé, le malade est pris des douleurs névralgiques périorbitaires violentes, et des auréoles colorées apparaissent autour de tous les objets lumineux. En plaçant le malade dans une chambre obscure, devant une bougie allumée, je l'ai fait fixer cette bougie des deux yeux, pendant que devant

un des yeux j'avais placé un verre rouge. Immédiatement le malade a pu distinguer deux flammes de la bougie, une flamme rouge correspondante à l'œil non couvert du verre rouge, et une flamme blanche, qui se trouvait du côté de l'œil couvert d'un verre rouge. Evidemment les deux images correspondaient aux deux yeux, et elles étaient croisées. Chose digne plus particulièrement de remarque, c'est que les sommets des deux images étaient écartés à 2 et 3 centimètres, tandis qu'à la base les images doubles se confondaient. Lorsqu'on portait la bougie très fortement en bas, les deux flammes s'écartaient en largeur comme en hauteur, et se trouvaient à la distance de 7 à 8 centimètres, mais toujours les deux images se confondaient à une certaine hauteur. Cette diplopie n'était, évidemment, provoquée par aucune autre cause que par un prisme des larmes se trouvant amassées au bord des deux paupières inférieures, car en effet, dès que j'écartais les paupières des globes oculaires, la diplopie disparaissait.

L'injection des voies lacrymales m'a démontré d'une manière irréfutable qu'il s'agissait chez ce malade d'une déviation des points lacrymaux avec un rétrécissement des canalicules ; une simple injection d'eau tiède amena immédiatement un soulagement au mal, tandis qu'une dilatation progressive de ces canaux amènera une guérison et rétablira les fonctions visuelles normales des deux yeux.

Ces phénomènes morbides, éprouvés par notre malade, et que j'explique parfaitement par un rétrécissement très marqué des voies lacrymales, paraît d'autant plus difficile à expliquer, que le malade ne se plaint nullement d'un larmoiement, et que généralement ses yeux paraissent plutôt secs qu'humides.

Un autre symptôme, non moins important, s'observait chez notre malade, qui, joint à tous les autres, rendait le diagnostic encore bien plus difficile; il s'agissait en effet chez lui de douleurs névralgiques périorbitaires, très violentes, et qui viennent par crises, surtout lorsque le malade fixe les objets, quand il veut lire ou écrire pendant un temps prolongé. Ces névralgies apparaissent dans les orbites, au front, aux tempes, soit d'un côté, soit des deux côtés. Ces névralgies ne sont qu'une simple coïncidence, et ne dépendent nullement de la maladie des yeux. Le malade a

cinq dents cariées dans la mâchoire supérieure, elles sont sensibles au toucher, et sous l'influence de la fatigue oculaire provoquée par le travail, les nerfs de la cinquième paire, plus particulièrement les nerfs dentaires deviennent irrités et cette irritation se transmettant aux nerfs périorbitaires, occasionne des névralgies périorbitaires, frontales ou temporales en même temps que des névralgies oculaires. Ces névralgies ne constituent qu'une simple coïncidence, mais si on les joint aux troubles visuels, décrits plus haut, on aura un tableau très curieux et très complexe de la maladie, qui demande beaucoup de réflexion et beaucoup de justesse d'appréciation, avant qu'on se décide à porter son diagnostic.

Dr Galezowski.

SUR LE TRAITEMENT
MÉDICO-CHIRURGICAL
DE QUELQUES AFFECTIONS OCULAIRES

PAR

Le docteur MICHEL CHRISTOVITCH
De Salonique (Turquie)

(Suite[1]).

10° *Leucome adhérent.* — Tout leucome adhérent ou staphylome consécutif doit dès son début être considéré comme une affection grave. C'est une opacité cornéenne à la suite d'une cicatrice au niveau de laquelle il y a soit adhérence de l'iris avec la cornée, soit inclusion, et par conséquent il se produit des tractions continues dans le corps ciliaire, ce nœud vital de l'œil, qui provoquent des phénomènes sérieux d'irido-cyclite avec retentissement sur l'œil opposé, des accidents glaucomateux, l'irido-choroïdite sup-

1. Voir le numéro de novembre 1889.

purative et à la fin l'atrophie du globe. Dans le travail si scientifique communiqué à la Société ophtalmologique de Paris en 1888 par M. le docteur Fontan, professeur d'histologie à l'école de médecine navale de Toulon, on voit avec étonnement et bien nettement les désastres anatomo-pathologiques du leucome adhérent considéré au début comme une affection bénigne. La difficulté et souvent l'impossibilité de débarrasser l'iris de l'adhérence avec la cornée ont poussé les auteurs à inventer plusieurs procédés opératoires pour guérir cette infirmité. Il semble que rien n'est plus facile que de débarrasser les malades de cette petite maladie. En réalité rien n'est plus difficile. Si le bord pupillaire est seul atteint dans la cornée et s'il existe un certain espace entre la synéchie et la périphérie de la chambre antérieure, je préfère alors pratiquer l'irido-sclérotomie, qui consiste à pénétrer avec un couteau de de Graefe vers la limite scléro-cornéenne la plus rapprochée de l'adhérence, sectionner le point de l'iris adhérent et achever la section par une contre-ponction scléro-cornéenne, en ménageant un tout petit lambeau médian très étroit et très mince, comme cela se fait dans la sclérotomie. Cette opération est préconisée par l'éminent professeur Panas et M. Abadie qui l'ont pratiquée dans les leucomes adhérents plus étendus avec perte complète de la chambre antérieure; alors l'incision doit se faire derrière l'iris. Quelques auteurs pratiquent l'iridectomie qui ne donne pas un résultat meilleur que l'irido-sclérotomie, parce que le tissu de l'iris se laisse tirailler par les pinces sans se détacher de l'endroit enclavé et que la gravité de l'opération augmente lorsqu'il n'y a pas de chambre antérieure, ou si elle est vidée, alors tout instrument, qui y a pénétré, peut sûrement léser le cristallin. C'est dans la même catégorie que se place l'iridectomie au moyen de la pince-ciseaux de M. de Wecker et on peut lui adresser les mêmes reproches. Ainsi donc, dans les cas de leucome adhérent un peu étendu sans chambre antérieure, l'opération au moyen des pinces est impossible. S'il existe une petite chambre antérieure à la périphérie on pourrait essayer la synéchotomie qui consiste en

ceci. On fait avec un petit couteau triangulaire une petite ponction de la cornée du côté opposé à la synéchie et un peu au-dessus du diamètre horizontal qui passe par le leucome. Après avoir ponctionné la cornée, on doit vivement retirer le couteau, afin d'empêcher le plus possible l'humeur aqueuse de s'écouler s'il y en a, et pour mieux manœuvrer dans la chambre antérieure. Puis par la petite plaie cornéenne, on introduit un petit couteau en forme de serpette à bout mousse, et on le dirige en arrière de la synéchie, entre l'iris et la cornée, le tranchant tourné vers l'iris hernié pour ne pas léser le cristallin; on sectionne ainsi toute adhérence et on retire le couteau. Le pansement est simple: quelques gouttes d'atropine et un bandeau compressif. Cette opération ne peut se pratiquer que si le leucome adhérent est central et s'il existe toujours un certain espace entre la périphérie de la chambre antérieure et la synéchie, de manière à pouvoir y introduire le couteau. Lorsque le leucome adhérent est large et périphérique, la synéchotomie n'est plus applicable. Dans les cas où aucune des opérations indiquées ne peut être appliquée pour détruire l'adhérence de l'iris avec la cornée, on doit alors faire tout son possible pour régulariser la pression intra-oculaire, et pour se mettre à l'abri des accidents futurs par le tiraillement incessant du corps ciliaire. Pour cette raison on doit pratiquer l'iridectomie loin de l'adhérence, à un endroit opposé, et en cas de besoin on fera même une double iridectomie bien large, sans se préoccuper du but optique. Dans ce but M. Cuignet a conseillé de pratiquer l'iridodialyse, c'est-à-dire l'arrachement total de l'iris. En conclusion j'affirme qu'on doit sérieusement traiter toute affection de la cornée qui aboutit à son ulcération et à sa perforation, car les phlyctènes de la cornée, considérés par la plupart comme affection très bénigne, si elles sont abandonnées sans traitement, peuvent donner lieu à des leucomes adhérents.

11° *Cataracte.* — En suivant les résultats récents et éloignés de cent cas d'opération de cataracte de diverse forme, que j'ai eu l'occasion de pratiquer en peu de temps, je tire

la conclusion suivante au point de vue pratique. Le procédé à préférer dans l'opération de la cataracte est le procédé français, celui de Daviel modifié par les éminents professeurs Galezowski, Panas, Wecker, Abadie, etc. Ce procédé consiste à faire une incision semi-elliptique à 2 millimètres du bord sclérotical, sur une étendue proportionnelle au volume du cristallin, sans pénétrer dans la sclérotique, pour ne pas s'exposer à la déchirure de Zinn, à la sortie du corps vitré et à la hernie de l'iris. Cette incision de la cornée donne une coaptation de la plaie plus parfaite. Par contre le procédé allemand, celui de de Graefe, qui consiste à faire une incision scléro-cornéenne linéaire combinée avec l'iridectomie, présente encore trop d'inconvénients pour être acceptée définitivement comme méthode générale.

Le procédé opératoire par la méthode française, grâce aux perfectionnements modernes, est devenu actuellement bien plus simple et très facile dans l'exécution. Il comprend trois temps. Un jour avant l'opération, on administre au malade un léger purgatif et on instille dans l'œil à opérer quelques gouttes d'atropine pour avoir la pupille bien dilatée et juger ainsi de l'étendue à donner à l'incision de la cornée, ce qui est très important pour le succès de l'opération. Je préfère l'instillation de l'atropine un jour avant l'opération, parce que l'atropine instillée quelques heures auparavant continue encore à exercer son action paralytique sur l'iris, ce qui facilite la hernie de l'iris dans le pansement.

1er *temps.* — Incision simultanée de la cornée et de la capsule au moyen du couteau de de Graefe dont le tranchant doit être vérifié d'avance, chose très nécessaire pour avoir une coaptation parfaite de la plaie. Cette kérato-capsulotomie, que je pratique depuis quatre ans, me rend des services sérieux et offre l'avantage de gagner un temps dans l'opération, celui de la capsulotomie, qui se fait au moyen du capsulotome, instrument parfois dangereux et défectueux. L'incision de la capsule au moyen du couteau de de Graefe se fait bien plus vite et plus complètement et ne présente

pas la difficulté du capsulotome lorsqu'il y a une cataracte capsulo-lenticulaire. On évite ainsi toute infection que pourrait occasionner le capsulotome introduit par une large plaie. Cette kérato-capsulotomie est appuyée et mise en pratique courante par mon éminent maître Galezowski qui, par son bienveillant enseignement classique, nous a fait vulgariser ses riches idées scientifiques modernes avec son zèle infatigable, en mettant tous les malades de sa riche clinique à la disposition des étudiants et des étrangers qui ont l'honneur souvent de suivre ses leçons et ses opérations.

2e *temps*. — Extraction de la cataracte devenue facile, pour ainsi dire spontanée, lorsque l'incision cornéenne est large, chose importante, surtout pour les gens indociles et très pusillanimes.

3e *temps*. — Lavages intra-oculaires antiseptiques avec solution au sublimé à 1/5000e au moyen de la seringue du professeur Panas. Ces lavages, malgré le petit inconvénient d'un trouble diffus de la cornée, qui disparaît en quelques jours, présentent l'énorme avantage de désinfecter et de nettoyer l'intérieur et l'extérieur de l'œil en évitant ainsi sûrement les accidents redoutables de la suppuration de la plaie et la panophtalmie, surtout lorsque l'opération devient longue, comme il arrive souvent chez les gens indociles.

Le pansement est bien simple : une large et longue bande de tarlatane avec un peu de coton à la vaseline boriquée, et par-dessus cette bande, un linge noir qui couvre tout le pansement jusqu'au bout du nez, pour éviter la chambre noire; le malade s'il est prudent peut ainsi rester à l'air, dans la chambre claire, comme à l'ordinaire, ce qui rend le traitement plus agréable. Le septième jour on change le pansement dans l'obscurité et on le traite selon les règles déjà connues.

La cataracte peut être classée en plusieurs variétés au point de vue du procédé opératoire.

1° *Cataractes molles, liquides, séniles, non capsulaires.* — Le procédé opératoire est l'extraction simple d'après la méthode française indiquée.

2° *Cataractes capsulaires.* — L'extraction de la cataracte se fait combinée avec l'iridectomie. Pour extraire la capsule au moyen des pinces fines à griffes, on doit procéder avec beaucoup de délicatesse et d'attention, et seulement chez les gens dociles et intelligents. Le cristalloïde adhère à la zonule et celle-ci au corps ciliaire ; si donc on exerce des tiraillements trop énergiques, on provoque la déchirure de la zonule, la sortie du corps vitré et une irido-cyclite des plus graves qui aboutit à l'atrophie du globe de l'œil. Dans ces cas il faut abandonner toute tentative d'intervention, laisser la cristalloïde en place, se réservant plus tard de pratiquer une capsulotomie.

3° *Cataractes glaucomateuses.*— Il faut recourir à l'extraction combinée à l'iridectomie, qui doit être large. Quelques oculistes sont d'avis de pratiquer d'abord l'iridectomie et d'attendre quelques mois. Après la disparition de toute trace d'inflammation, ils procèdent à l'extraction de la cataracte. Il me semble que l'extraction combinée à l'iridectomie, faite en même temps, est le procédé le plus préconisé ; avec la méthode française surtout il n'y a aucun danger.

4° *Cataracte traumatique.* — Si elle n'est pas luxée l'expectation est préférable, jusqu'à ce que toute trace d'inflammation disparaisse ; c'est alors que l'extraction doit être pratiquée.

5° *Cataractes adhérentes.* — A la suite d'une irido-choroïdite exsudative se produisent des synéchies postérieures qui entraînent l'opacification du cristallin et des adhérences de la cristalloïde avec l'iris. Dans ces circonstances il faut se méfier des complications et ne se décider à extraire ces cataractes qu'après un examen minutieux du champ visuel, de la perception lumineuse et du degré de consistance du globe. C'est seulement alors, après la disparition complète de toute trace d'inflammation et d'irritation, et plein rétablissement de la perception lumineuse, qu'on devra intervenir préalablement par une large iridectomie, qui n'est pas capable toujours d'empêcher la néoformation des exsudats et des nouvelles synéchies. L'iridectomie présente

l'avantage de modifier la nutrition en rendant la circulation plus libre. Plus tard on pratiquera l'extraction de la cataracte. En cas de reproduction des exsudats après l'extraction on pratiquera une iridectomie qui puisse permettre une perception lumineuse satisfaisante.

6° *Cataractes congénitales.* — Il y a des auteurs, parmi lesquels M. Galezowski, qui préfèrent la discision chez les enfants en bas âge et même jusqu'à l'âge de dix ans, pour la raison que les yeux des enfants ayant la cataracte congénitale sont souvent très petits et présentent beaucoup de difficultés dans l'exécution de l'opération par extraction. Le pansement chez les enfants qui sont souvent indociles n'est pas exempt de dangers très sérieux : hernie de l'iris avec ses conséquences, et panophtalmie. Ayant eu l'occasion d'opérer de petits enfants ayant une cataracte congénitale, j'ai remarqué que l'extraction simple avec une petite incision cornéenne peut être appliquée sans risquer d'avoir des complications sur des enfants en bas âge, par exemple de cinq ans, à l'aide du chloroforme bien entendu, lorsque les enfants sont très dociles, comme la petite observation suivante le prouve. Il y a un cas encore qui exige l'extraction plutôt que la discision, c'est lorsque les malades ont leur domicile très éloigné et que les parents ne peuvent pas se décider à une seconde opération. Pour être à l'abri de tout accident imprévu je préfère pratiquer l'extraction avec incision cornéenne à un œil seulement et la discision à l'autre œil.

Observation IX.

Enfant de cinq ans, petit et maigre, sans maladie constitutionnelle ni autre défaut congénital, nommé George Tioulo, du village Vrasta, à trois jours de distance de la ville de Salonique, se présente à la consultation au mois de septembre 1889 avec une cataracte congénitale complète double; il a une bonne perception lumineuse sans nystagmus. L'enfant très intelligent avait forcé ses parents très pauvres à l'amener à un docteur pour le guérir. L'opération fut faite au moyen du chloroforme. Je pratiquai sur l'œil droit l'ex-

traction de la cataracte, et comme à la suite de l'atropine il y avait tendance à la hernie de l'iris, je fis une petite iridectomie qui assura encore mieux le résultat définitif en peu de temps. Dans l'œil gauche je fis la discision de la cataracte en plusieurs directions. Le pansement ordinaire fut appliqué avec un bandeau noir pour éviter la chambre noire et je pris toutes les précautions pour ne pas déranger le pansement, les bras de l'enfant étant bien liés. L'enfant une fois réveillé, après avoir pleuré quelques heures, revient à lui-même et il promet à sa mère que si on lui laisse les bras libres il restera tranquille sans toucher au pansement. L'enfant content d'être guéri eut vraiment la patience de ne toucher au pansement qu'au cinquième jour, après lequel on le renouvela, et le dixième jour il sortit avec une bande noire devant les yeux, pour le préserver de la forte lumière. L'enfant avec l'œil droit opéré par l'extraction distinguait bien de gros objets, sans savoir la distance, la pupille était noire; mais avec l'œil gauche la résorption de la masse cristalline étant retardée, il ne voyait rien; la pupille était complètement couverte. Ainsi dans de semblables circonstances on est certain du succès; les parents s'en vont très contents emmenant leur enfant qui a recouvré la vue.

7° *Cataractes secondaires.* — En général on préconise dans ces cas la discision qui peut réussir seulement lorsqu'il n'y a pas de débris capsulaires. Ce procédé par la discision ne donne pas toujours le résultat désiré, et il faut alors recourir à l'iridectomie, au moyen du couteau de de Graefe, qui servira pour la petite section de la cornée; on fera la discision en même temps. En cas de cataracte secondaire par débris capsulaires, le procédé opératoire doit changer et il faut procéder à l'extraction des débris soit au moyen de pinces capsulaires, soit au moyen des serretelles, soit avec des crochets fins destinés à cette opération. Si l'on ne peut extraire les débris capsulaires par ce moyen, on fait alors l'iridotomie ou l'irido-ectomie au moyen des ciseaux à rotation de Wecker. Toute opération de la cataracte secondaire doit être pratiquée après la disparition complète de toute trace d'inflammation, d'irritation et de rougeur de l'œil.

8° *Cataractes luxées.* — La luxation du cristallin est ordi-

nairement de cause traumatique et opératoire. *a*) Si pendant l'opération de l'extraction de la cataracte, le cristallin est luxé, on doit sans perte de temps l'extraire hardiment au moyen d'une curette large, bien creuse et mince, malgré la perte plus ou moins considérable du corps vitré. On ne doit pas craindre des pareilles tentatives d'extraction, car on peut prévenir toute infection au moyen des lavages intra-oculaires antiseptiques. *b*) En cas de cataracte traumatique luxée, chez les gens âgés et les vieillards, on doit suivre la même conduite, procéder immédiatement à l'extraction au moyen de la curette, avant la déclaration de phénomènes graves inflammatoires de l'œil. Chez les très jeunes gens il ne faut pas y toucher, la résorption du cristallin peut se faire avec le temps.

c) En présence d'une luxation ancienne de la cataracte les conditions changent beaucoup. Cette sorte de cataracte luxée est fréquente, en Turquie, à la suite de l'abaissement de la cataracte, procédé dédaigné mais bien souvent pratiqué par les empiriques qui sont si nombreux dans nos pays, malgré une persécution légitime. Dans les cas de luxation ancienne, soit opératoire soit traumatique, l'embarras est très sérieux. Souvent il y a une complication grave par suite de l'irritation du cristallin qui agit comme corps étranger, par exemple des accès glaucomateux, une diminution notable du champ visuel, de la perception lumineuse et même des phénomènes graves d'irido-cyclite; dans ces cas toute intervention devient périlleuse, pouvant réveiller une irido-cyclite latente qui par sympathie mettra la vue de l'autre œil en danger. Si donc l'œil est bien malade ou que la perception lumineuse soit petite ou nulle, il vaut mieux alors faire l'énucléation pour prévenir l'autre œil d'une ophtalmie sympathique. Si par malheur les deux yeux sont affectés d'une pareille infirmité, ce qui arrive ordinairement à la suite des opérations par abaissement de la cataracte, si le malade souffre et graduellement perd la vue à la suite des accès glaucomateux, on procédera soit à une simple et large iridectomie, soit à l'extraction du cristallin au moyen d'une

curette large et creuse, lorsqu'on est déjà certain du siège du cristallin. Cette tentative d'extraction se fait *in extremis* avec l'espoir de sauver la vue de l'œil qui reste. Malheureusement, même dans les cas de succès opératoire, l'œil souvent est perdu par le développement des phénomènes fort graves de l'irido-cyclite.

Dr MICHEL CHRISTOVITCH.

SOCIÉTÉ D'OPHTALMALOGIE DE PARIS

Séance du 3 *décembre* 1889.

PRÉSIDENCE DE M. CHAUVEL

A propos du procès-verbal.

M. MEYER, après avoir demandé la parole pour répondre aux imputations personnelles de la communication de M. de Wecker, y renonce, sur l'observation du président que le comité de publication a pour mission de ne rien laisser passer de personnel dans les procès-verbaux de la société.

Election du bureau pour 1890.

M. PARINAUD est élu *Président* pour l'année 1890 à la majorité de 16 voix sur 19 votants dont un bulletin blanc.

M. ABADIE est élu *Vice-président* à la majorité de 10 voix sur 19 votants.

M. NIMIER est élu *secrétaire annuel* par 15 voix.

M. DESPAGNET est élu *secrétaire annuel* par 12 voix.

M. DUBOYS de LAVIGERIE et HUBERT sont nommés: *trésorier* et *archiviste* par acclamation.

M. TERSON (de Toulouse), membre correspondant de la Société. **Tuberculose oculaire. Excision d'un tubercule de l'iris, suivie de succès.** — Grâce aux travaux publiés dans ces vingt dernières années, la tuberculose de l'iris est aujourd'hui bien connue; il reste néanmoins une fâcheuse incertitude sur la conduite à tenir, quand on se trouve en présence d'une manifestation de ce genre.

L'énucléation de l'œil paraît tout d'abord plus aisée à ériger en principe en pareil cas, que l'expectation ou tout autre mode d'intervention; mais il est évident que cette opération dépasse le but, parce qu'elle ne saurait empêcher l'infection générale de l'économie si celle-ci, bien que n'étant pas fatale, doit avoir lieu; et qu'elle présente chez les enfants et les jeunes sujets, seuls en cause ici, de graves inconvénients.

L'embarras du chirurgien est d'autant plus grand, qu'il se voit obligé, à défaut de l'énucléation, d'assister, sans atténuation possible, à des souffrances de plus en plus pénibles, aboutissant d'ordinaire à la perte de la vision, sinon à l'atrophie du segment antérieur de l'œil.

Il y a donc là une véritable lacune à combler; et c'est pour ce motif, que je publie l'observation suivante de tuberculose primitive de l'iris, dont j'ai pu étudier le développement pendant près de six mois, et que j'ai arrêtée définitivement dans sa marche envahissante par l'excision d'un volumineux tubercule.

Je n'ai pas la prétention d'avoir, le premier, pratiqué cette opération. La littérature médicale contient la relation de quelques tentatives malheureuses et de deux extirpations de tubercules de l'iris suivies de succès; l'une par M. Pagenstecker (de Wiesbaden), communiquée à la Société d'ophtalmologie d'Heidelberg en 1887; l'autre par M. de Wecker, il y a quelques mois seulement.

Observation. — Au mois de février dernier, la nommée G..., Eugénie, habitant Toulouse, fut amenée à la consultation de ma clinique. Cette fillette, âgée de douze ans, aux traits réguliers, avec de grands yeux noirs, bien développée pour son âge, avait joui jusque-là d'une bonne santé.

J'aperçus sur l'iris de son œil gauche, à l'extrême périphérie de la chambre antérieure et à sa partie externe, une petite tumeur d'un blanc jaunâtre, du volume d'une tête d'épingle. La sclérotique au même niveau était vivement injectée. La région inférieure et profonde de la cornée, de même que son épithélium, montraient les signes évidents, quoique encore peu accusés, d'une lymphangite antérieure (iritis séreuse). Une instillation d'atropine permit de s'assurer qu'il n'existait pas de synéchies postérieures.

Malgré l'absence de tout antécédent de famille, j'instituai, à tout événement, un traitement énergique par des frictions mercurielles. Mais après six semaines, le volume de la tumeur avait fait des progrès assez sensibles; la lymphangite oculaire s'accusait de plus en plus, s'accompagnant d'une notable diminution de l'acuité visuelle et d'accès douloureux toujours plus pénibles.

Dès ce moment, le diagnostic était définitivement posé. En l'absence de tout traumatisme, qui eut pu faire croire à une pro-

duction de nature kystique ou épidermoïdale, la couleur jaune de chair à peine rosée que présentait la tumeur, de même que le jeune âge du sujet, me firent affirmer qu'il s'agissait d'un granulome tuberculeux. Dès ce moment aussi je songeai à en pratiquer l'excision; mais j'étais retenu par le danger que créait au point de vue opératoire sa position périphérique et son contact manifeste avec la face postérieure de la cornée. Je craignais de produire une nouvelle inoculation sur place, la tumeur devant être nécessairement traversée par le couteau dans le cours de l'incision cornéenne. Ce danger a été signalé d'une manière très nette par Wolfe dans la relation d'une tentative de ce genre; ce qui le conduisit plus tard à la nécessité de l'énucléation (*Annales d'oculistique*, 1882).

En présence d'une si grande difficulté opératoire, j'avais pris le parti de surveiller et d'attendre les transformations naturelles que subissent les tubercules, lorsque j'appris que M. de Wecker avait pratiqué récemment l'excision d'un tubercule de l'iris. Je lui écrivis pour connaître les suites de son opération. Il m'en affirma le succès définitif, six mois s'étant déjà écoulés sans rechute.

L'excision du tubercule de ma petite malade fut dès lors résolue et exécutée peu de jours après, le 27 septembre, il y a maintenant trois mois.

Je pratiquai, à l'aide du couteau de de Graefe, un lambeau comprenant largement le tiers de la cornée et je retirai non sans peine avec mes pinces à iridectomie la tumeur bien entière, que j'excisai de deux coups de ciseaux. A ce moment, il s'écoula une petite quantité de corps vitré, ce qui prouvait que le néoplasme avait contracté des adhérences avec le corps ciliaire et qu'il avait intéressé la zonule en déplaçant sans doute un peu le cristallin.

Les suites de l'opération furent très simples. La malade n'a plus éprouvé la moindre douleur et tous les signes de la lymphangite antérieure ont peu à peu disparu. La guérison est aujourd'hui complète, sans synéchies postérieures. L'acuité visuelle est remontée à 1/6 environ de l'acuité normale; ce qui permet à l'œil opéré de distinguer nettement l'heure à ma montre[1].

La tumeur avait le volume d'un pois un peu gros, dont elle avait la forme régulière.

Nature de la tumeur. — Il m'a paru important de rechercher par tous les moyens dont nous disposons aujourd'hui, la véritable nature de cette néoplasie et j'ai eu recours pour cela à l'obligeance de deux de mes collègues de la Société de médecine de Toulouse,

1. La jeune malade qui fait l'objet de cette observation a été présentée dans le meilleur état possible à la Société de médecine de Toulouse, dans sa séance du 21 novembre dernier.

ayant chacun dans un ordre d'idées différent une compétence spéciale.

M. le professeur Jeannel a bien voulu inoculer dans son laboratoire des parcelles du granulome à deux cobayes. Ceux-ci ont été atteints de tuberculose plus ou moins généralisée et nous avons pu constater la présence des bacilles caractéristiques. Une inoculation à un nouveau cobaye et à un lapin, avec des parcelles de tubercules prises sur les premiers cobayes, a confirmé de la manière la plus évidente nos premières constatations.

De son côté, M. Tapie, professeur d'anatomie pathologique à l'École de médecine de Toulouse, a bien voulu examiner au microscope une partie de la tumeur, dans laquelle il a trouvé « de magnifiques cellules géantes et un assez grand nombre de follicules tuberculeux ».

Ainsi se trouve démontrée par la concordance complète des résultats de la méthode des inoculations et de l'examen histologique la nature tuberculeuse de la tumeur que j'ai retirée de l'œil gauche de ma petite malade; il me reste à résumer les conclusions qui ressortent de la marche de la maladie, de l'opération et de ses suites favorables.

Ce fait démontre une fois de plus l'existence d'une forme de tuberculose discrète de l'iris, caractérisée par le développement lent d'un seul tubercule, qui amène un trouble de plus en plus grave des fonctions mécaniques de la région antérieure de l'œil par le seul accroissement progressif de son volume.

Ce trouble fonctionnel, qui se termine par la perte de la vision et même par l'atrophie du segment antérieur de l'œil, exige impérieusement l'excision du tubercule, étant donnée l'impuissance absolue de tout traitement médical.

L'excision devra être pratiquée sans précipitation, dès que la tumeur apparaîtra dans la chambre antérieure, à un degré suffisant pour qu'il soit permis d'espérer l'exécution régulière et aussi complète que possible de l'opération.

Il y a lieu de temporiser un peu, tout en maintenant la pupille dilatée, *quand la tumeur a pris naissance à la périphérie de l'iris*, parce qu'en agissant trop tôt, on risquerait de la fragmenter entièrement dans le cours de l'opération et d'en laisser dans la chambre antérieure une parcelle, susceptible d'amener la reproduction sur place de la néoplasie.

Si pendant cette attente on voyait naître sur l'iris d'autres tumeurs semblables à la première, il y aurait peut-être lieu dans ce cas de procéder, par une plaie cornéenne suffisante, à l'arrachement de l'iris tout entier, *suivi d'un lavage aussi parfait que possible de la chambre antérieure*, en raison de la gravité particulière de la tuberculose confluente de l'iris.

L'énucléation de l'œil devra être systématiquement rejetée, à moins de douleurs intolérables pour les malades; parce qu'elle ne saurait empêcher la généralisation de la tuberculose, que d'ailleurs cette infection générale ne se produit point d'une manière fatale, et que finalement, l'œil est dans de meilleures conditions, même pour la prothèse, à la suite de l'évolution naturelle de la maladie qu'après l'opération de l'énucléation.

M. ABADIE. **Traitement du décollement de la rétine.** — Le nombre des procédés opératoires destinés à combattre le décollement de la rétine qui ont vu le jour dans ces derniers temps, est considérable. La raison en est facile à comprendre. Aujourd'hui la chirurgie oculaire a accompli de tels progrès que la technique opératoire de la cataracte, du strabisme, a presque dit son dernier mot. L'iridectomie, la sclérotomie vous permettent d'atténuer, de faire cesser les effets désastreux des processus glaucomateux. Il était donc naturel de voir les ophtalmologistes concentrer leurs efforts contre le décollement de la rétine dont la fréquence, en rapport avec la fréquence même de la myopie, devient de jour en jour plus grande, et qui semble avoir défié jusqu'ici toutes les tentatives thérapeutiques.

Je passerai rapidement sur toutes celles qui ont été faites dans ces dernières années, ponction simple, drainage, ponctions au galvanocautère. Tous ces procédés n'ont donné que des résultats très passagers, jamais durables.

J'en dirai tout autant des moyens purement médicaux, injections de pilocarpine, repos prolongé, emploi des mercuriaux. Leur efficacité n'a été constatée que dans des cas tout à fait exceptionnels; et, règle générale, le mince bénéfice qu'en retirent les malades, est loin de compenser l'ennui et la fatigue qu'ils en éprouvent.

Malgré les insuccès qui m'ont souvent découragé, comme tous ceux de mes confrères qui se sont ardemment occupés de cette question, je n'ai jamais songé à abandonner la partie. J'ai toujours persisté à croire qu'on arriverait à trouver la solution chirurgicale de ce difficile problème.

Cette opinion je l'ai soutenue contre ceux qui, s'appuyant sur les travaux récents d'anatomie pathologique, conseillaient d'abandonner définitivement tout traitement, et de considérer le décollement de la rétine comme un *noli me tangere*.

A ce sujet, qu'il me soit permis d'exprimer ici toute ma pensée. J'estime que les nombreux travaux d'anatomie pathologique sur les décollements de la rétine, publiés dans ces derniers temps, malgré la valeur considérable des hommes qui les ont produits, ont plutôt obscurci qu'élucidé la question pathogénique. On a pris des

lésions terminales, qui étaient à mon sens la conséquence du décollement, pour des lésions d'origine et causales. La même chose est arrivée pour le glaucome dont la nature intime reste encore bien énigmatique, malgré toutes les théories échafaudées sur la dissection d'yeux énuclés à la dernière période de la maladie.

Convaincu que dans l'immense majorité des cas le décollement de la rétine qui se produit chez les myopes est dû à la distension progressives des enveloppes de l'œil, j'ai toujours cherché à empêcher cette distension et à provoquer en outre la formation d'adhérences chorio-rétiniennes.

Déjà au congrès d'ophtalmologie de 1888[1], je disais : « Pour assurer la guérison du décollement de la rétine il faudrait obtenir :

« 1° Une adhérence de la rétine à l'endroit même de la ponction.

« 2° S'opposer efficacement à la distension du globe.

« Voici comment j'ai cherché à atteindre ce double but : avant de faire la ponction, je pratique une sclérotomie qui permet au globe de s'affaisser, et qui maintient la pression intra-oculaire réduite. En second lieu au niveau du point où je fais la ponction je provoque une irritation locale. C'est là le point délicat parce qu'il ne faut pas dépasser la mesure. J'ai injecté une fois une goutte de liqueur de Piazza; le résultat a été satisfaisant. Ayant voulu dépasser cette dose et injecter trois gouttes la maladie fut aggravée. »

Cette dernière tentative suivie d'un résultat défavorable m'empêcha pendant quelque temps de continuer ces essais.

Depuis, Schoëler a préconisé les injections de teinture d'iode dont il a retiré de grands avantages dans un certrin nombre de cas. Cela m'encouragea à reprendre de nouveau la question, et au dernier Congrès d'ophtalmologie qui a eu lieu en août, j'ai communiqué à mes collègues les résultats de ma pratique personnelle.

A côté d'un succès complet et de quelques améliorations j'avais eu parfois de graves mécomptes : Inflammation violente avec tendance à l'atrophie du globe consécutive, cataracte secondaire. Dufour (de Lausanne) prit la parole sur le même sujet et confirma à peu de chose près ce que je venais de dire. Schoëler lui-même a été obligé d'avouer que même en injectant une dose très faible, une à deux gouttes de teinture d'iode on s'exposait à de sérieux accidents; et ceux qui ont voulu suivre à la lettre ce mode de traitement l'ont assez vite abandonné comme étant trop dangereux.

1. *Comptes rendus*, p. 197.

Tout en reconnaissant les inconvénients inhérents à la technique de Schoëler, j'ai toujours songé non à l'abandonner, mais bien à la perfectionner. J'espérais arriver à atténuer l'inflammation violente qui succède à l'injection de la teinture d'iode pure, même à la dose minime d'une goutte, en diluant la solution employée. Ce résultat, je l'ai obtenu en substituant à la teinture d'iode du Codex une solution iodo-iodurée ainsi composée :

Teinture d'iode	5 grammes.
Eau distillée	5 —
Iodure de potassium	25 centigr.

Voici comment je procède. L'œil étant anesthésié par la cocaïne et les précautions antiseptiques les plus minutieuses étant prises, je ponctionne la sclérotique à 8 ou 10 millimètres en arrière du limbe scléro-cornéen, dans le point qui me paraît correspondre au centre du décollement. La ponction est faite avec un couteau de de Graefe un tant soit peu plus large que celui dont on se sert d'habitude. La ponction faite, par un quart de rotation imprimée au couteau on entrebaille légèrement les lèvres de la plaie de façon à laisser écouler le liquide sous-rétinien, et sans se préoccuper de l'affaissement du globe oculaire qui suit cette évacuation de liquide. Je crois au contraire que cette évacuation est nécessaire pour la réussite de l'opération, car d'une part elle provoque une détente favorable du globe oculaire et son retrait sur lui-même, et d'autre part elle permet à la rétine de se rapprocher de la choroïde. Cela fait, on retire le couteau, et ayant toujours les yeux fixés sur la petite ouverture qui va devenir libre par la sortie du couteau, on introduit à sa place une fine canule mousse en argent adaptée à la seringue de Pravaz. La canule ayant pénétré dans l'œil d'environ 4 à 5 millimètres on pousse lentement l'injection dont la quantité ne doit pas dépasser une division ou une division et demie au maximum de la seringue. Ce qui correspond à une goutte ou une goutte et demie posologique, le vingtième ou le vingtième et demi d'un gramme. La réaction qui suit est peu vive, dans tous les cas infiniment moindre que celle qui accompagne l'injection de teinture d'iode pure. Dès le lendemain le globe oculaire est parfois un peu affaissé sur lui-même, diminué de volume comme dans l'ophtalmomalacie aiguë. Cet affaissement peut être accusé au point de donner quelques inquiétudes, mais peu à peu la tension s'élève, le volume augmente et tend à reprendre ses dimensions premières tout en restant, je crois, définitivement un peu moindre.

Si l'on pratique de bonne heure, au bout de 24 heures,

l'examen ophtalmoscopique on constate à l'ophtalmoscope que la rétine est réappliquée. La région où l'on a poussé l'injection paraît un peu nuageuse, parfois d'une teinte légérement opaline, puis les jours suivants ce trouble local disparaît et on aperçoit une altération de la choroïde avec plaque blanchâtre à bords irréguliers pigmentés qui ressemblent à un foyer de choroïdo-rétinite.

Par quel mécanisme s'effectue la guérison ? est-ce simplement parce qu'il survient une inflammation adhésive qui fixe la rétine à la choroïde? Je crois que le processus curatif n'est pas aussi simple. L'évacuation du liquide sous-rétinien et l'injection intra-oculaire de la solution irritante provoquent un certain degré d'atrophie du globe oculaire qui empêche sa distension ultérieure et le décollement de se reproduire.

Peu importe du reste la théorie, les faits cliniques existent et s'imposent. J'en possède à présent d'assez démonstratifs pour affirmer qu'on guérira par ce moyen un nombre considérable de décollements de la rétine.

M. de Wecker. — A propos du décollement du second œil, le premier étant perdu et entraînant un pronostic fâcheux, je citerai le cas suivant : Un architecte de Raven, atteint d'un côté de décollement avec cataracte adhérente, se présenta à moi avec un début de décollement de l'autre côté. J'hésitai à opérer ce second œil et je me bornai au traitement médical. Le décollement guérit complètement. Je connais d'autres cas de ce genre. Donc le pronostic d'un œil ne s'applique pas rigoureusement à l'autre et le précepte *post hoc ergo propter hoc* peut être mis en doute quant il s'agit de faits de cette nature.

M. Parinaud. — M. Abadie ne nous a pas dit si, dans ces deux beaux succès qu'il a obtenus, il s'agissait de décollements récents ou anciens. Je crois comme lui que la rétraction du corps vitré est secondaire, qu'elle ne se produit qu'après un certain temps, mais je crois aussi que cette rétraction est un des obstacles qui s'opposent à la guérison. J'ai obtenu par les ponctions avec plaie triangulaire de la sclérotique, telles que je les ai préconisées pour le glaucome, deux guérisons de décollements rétiniens myopiques. Chez l'un des malades que j'observe toujours, la guérison persiste depuis cinq ans. Mais dans les deux cas, il s'agissait de décollements récents qui ont été traités dans le premier mois qui a suivi le début.

M. Abadie.— Il me sera facile de répondre à M. de Wecker. Si le malade dont il vient de parler a guéri grâce au traitement assez

sévère, le cas reste néanmoins tout à fait exceptionnel et en dehors de ce qu'on observe habituellement. Or, chez le malade que je viens de présenter et qui a déjà un œil complètement détruit par un décollement, je n'ai fait pour améliorer le second œil frappé à son tour d'autre traitement que celui que je viens d'indiquer. Comme la guérison spontanée surtout en quelques jours ne s'observe à peu près jamais, je suis logique en attribuant la guérison à mon intervention.

En outre je vous présente une autre malade guérie qui était atteinte d'une myopie de vingt dioptries. Elle n'a subi ainsi d'autre traitement que celui que je viens de vous exposer et je persiste à croire qu'elle lui doit sa guérison.

M. Parinaud. **Paralysie et contracture de la convergence.** — J'ai signalé le premier la paralysie de la convergence dans mon mémoire sur les paralysies associées (*Archives de Neurologie*, mars 1883), dont j'ai l'honneur de déposer un exemplaire sur le bureau. J'y ai signalé également des faits que j'ai qualifiés de *paralysie de la divergence*, avec une diplopie spéciale mais qui, ainsi que je vais le dire, se rapportaient probablement à de la contracture. J'ai insisté sur les rapports de l'innervation de convergence avec les vertiges et le sens de l'espace. J'ai fait encore sur la paralysie de la convergence une communication au Congrès d'ophtalmologie de la Société française en 1886 et publié un mémoire plus détaillé dans le *Brain* (*Paralysis of the Movement of the convergence of the Eyes*, 1886). Vous pourrez constater, par la lecture des mémoires ou compte rendus des journaux d'ophtalmologie publiés en France, que cette réclamation n'est pas inutile. Les confrères étrangers ont été, comme d'habitude, beaucoup plus équitables.

La paralysie de la convergence a été étudiée depuis par Stölting et Bruns qui ont le mieux observé les faits et qui ont surtout compris la signification de la diplopie qui caractérise les troubles d'innervation de la convergence et de la divergence. Landolt, Möbius, de Watteville, Benzler ont également cité des observations. De Graefe a fait, l'année dernière, sur cette question, une communication au Congrès de Heidelberg.

J'ai distingué deux formes de paralysie de la convergence, toutes deux bien distinctes de la paralysie incomplète des muscles droits internes, car on doit réserver le nom de paralysie de la convergence aux cas où l'innervation des droits internes est intéressée seulement pour la convergence, l'innervation des mêmes muscles persistant pour l'adduction, dans les déplacements latéraux des yeux.

J'ai désigné la première forme sous le nom de *paralysie combinée de la convergence* parce que la paralysie de la convergence est accompagnée de troubles de l'innervation de l'élévation et de l'abaissement, qui constituent même le trait dominant de cette paralysie. Elle est caractérisée, lorsqu'elle est complète, par la *paralysie de l'élévation et de l'abaissement dans les deux yeux, avec paralysie de la convergence et intégrité des mouvements de latéralité.* Le releveur des paupières et l'iris ne sont pas intéressés.

La seconde forme est la *paralysie essentielle de la convergence*, dans laquelle les autres mouvements n'ont aucune tendance à être altérés et qui se distingue par une symptomatologie bien spéciale.

La paralysie essentielle ou paralysie de la convergence proprement dite est caractérisée, dans sa forme typique, par l'abolition des trois actes musculaires qui interviennent dans la fixation à petite distance : la *convergence*, l'*accommodation* et la *contraction de la pupille.*

Les symptômes sont les suivants :

Défaut de convergence des yeux appréciable objectivement par les moyens habituels.

Diplopie croisée persistant dans toute l'étendue du champ de regard sans modification notable de l'écartement des images.

Paralysie double de l'accommodation sans mydriase.

Absence du réflexe pupillaire d'accommodation.

Telle est la symptomatologie très caractéristique de cette paralysie dans sa forme parfaite. Il s'agit essentiellement de la *paralysie d'une fonction* portant sur l'innervation de plusieurs muscles prenant part à cette fonction, en respectant l'innervation de ces mêmes muscles pour d'autres actes.

On peut observer des cas où les symptômes sont incomplets. Il faut considérer que les liens qui unissent les trois actes musculaires qui interviennent dans la fixation à petite distance, ne sont pas insolubles. L'âge affaiblit jusqu'à l'éteindre l'accommodation, tandis qu'il respecte plus ou moins l'amplitude de convergence. Il ne faut donc pas s'attendre à trouver les symptômes aussi nettement accusés chez un homme de soixante ans que chez un enfant. Le symptôme fondamental de cette paralysie est la diplopie qui, à elle seule est caractéristique, mais elle-même peut disparaître après un certain temps.

C'est donc chez les jeunes sujets et dans des cas relativement récents que cette paralysie s'observe dans son type parfait. C'est un fait de ce genre que je vais vous communiquer. J'y joindrai deux autres observations dans lesquelles le défaut de convergence est

accompagné d'un défaut de divergence et dont nous aurons à déterminer la signification.

OBSERVATION I. **Paralysie de la convergence et de l'accommodation.** — M. Louis M..., âgé de dix ans, m'est conduit par son père, un médecin distingué de Paris, le 13 avril 1887. Deux jours avant, cet enfant a été pris subitement de diplopie et d'impossibilité de lire. Je constate les symptômes suivants :

Pas de strabisme. Les mouvements associés parallèles des yeux s'exécutent normalement, mais le mouvement de convergence est nul. Quand on fait fixer à 15 ou 20 centimètres en couvrant successivement chaque œil, mouvement de redressement marqué de l'œil que l'on découvre.

Diplopie croisée avec écartement modéré des images persistant, sans modification notable, dans toutes les directions du regard. Les images ne se fusionnent à aucune distance, pas même au delà de 6 mètres. Le punctum proximum, et le punctum remotum de convergence sont donc au delà de l'infini, c'est-à-dire négatifs et la paralysie doit être considérée comme absolue.

Paralysie double de l'accommodation, sans mydriase. Avec E, il faut + 4 D pour ramener le punctum proximum à 25 centimètres.

Vision centrale et périphérique bonnes.

Les pupilles de grandeur normale réagissent très bien à la lumière, mais n'exécutent aucun mouvement quand on sollicite soit la convergence, soit l'accommodation monoculaire.

Pas d'angine, pas de vers intestinaux. Céphalalgie habituelle qui s'est exagérée dans ces derniers temps. L'enfant a vomi la nuit qui a suivi l'apparition de la diplopie. Le père a du strabisme lié à un défaut de réfraction.

Une paralysie oculaire avec céphalalgie et vomissements devait naturellement inspirer des inquiétudes. Cependant, je sais par expérience que ces paralysies, de siège essentiellement central, peuvent être transitoires, surtout chez les enfants. Je crus pouvoir, tout en faisant des réserves, calmer les craintes du père. Effectivement, la paralysie a disparu après l'administration d'une dose de calomel et n'a duré que cinq jours.

Cet enfant m'a été conduit de nouveau tout récemment le 7 novembre. Il souffre depuis six mois de vertiges dont on ne trouve pas la cause. Je constate chez lui de l'insuffisance de convergence telle que nous l'observons journellement et que nous qualifions d'insuffisance des droits internes, mais il n'y a pas de diplopie et l'accommodation fonctionne régulièrement. Je suis convaincu que ses vertiges actuels ne sont pas sans rapport avec la paralysie qu'il a eue en 1887, et avec l'insuffisance qu'il présente

en ce moment. Ainsi que je l'ai dit dans mes précédentes communications, les malades qui ont des troubles de l'innervation de convergence sont souvent des vertigineux[1].

OBSERVATION II. **Contracture de la convergence et de l'accommodation.** — Mlle Fleur..., âgée de douze ans, se présente à ma Clinique le 27 mars 1889. Cette enfant se plaint d'être dans l'impossibilité de lire depuis un certain temps, elle voit double depuis quelques jours.

Pas de strabisme appréciable. Les mouvements associés parallèles s'exécutent normalement, mais les yeux n'exécutent aucun mouvement quand on sollicite la convergence. Dans la fixation à petite distance, on reconnaît également l'insuffisance de convergence par l'occlusion alternative des yeux.

La diplopie offre les caractères suivants : quand la bougie est assez rapprochée de la malade, diplopie croisée persistant dans toutes les directions du regard sans modification de l'écartement. A la distance de 2 mètres, fusionnement des images. Au delà, diplopie homonyme persistant également dans toutes les directions du regard avec le même écartement des images. Les axes s'entrecroisent donc à la distance de 2 mètres, en immobilité presque absolue. En d'autres termes, le punctum proximum et le punctum remotum de convergence se fusionnent à 2 mètres et l'amplitude de convergence est nulle.

L'accommodation présente dans les deux yeux un trouble analogue. A l'ophtalmoscope on trouve l'œil légèrement hypermétrope tandis qu'avec les verres on a $M = -1$ D. Il y a donc un certain degré de myopie spasmodique. D'autre part, pour ramener p à 25 centimètres il faut $+ 2$ D.

L'amplitude d'accommodation est donc à peu près nulle ou tout au plus égale à 1 D au lieu de 13 D que l'enfant devrait avoir.

Les pupilles sont de grandeur normale. Elles réagissent bien à la lumière, mais très faiblement quand on sollicite la convergence ou l'accommodation monoculaire.

Il y a en outre un rétrécissement du champ visuel à 60° dans les deux yeux semblable à celui de l'hystérie, et une légère dyschromatopsie. $V = 5/7$. Pas de lésion du fond de l'œil.

L'enfant n'est pas réglée et n'a pas eu d'accidents hystériques caractérisés. Elle est atteinte d'un tœnia contracté en Algérie. La mère a de grandes attaques hystériques.

1. J'ai revu l'enfant le 5 décembre, les prismes à base interne que je lui ai prescrits ont fait disparaître les vertiges qui se montrent de nouveau dès que les lunettes sont supprimées.

OBSERVATION III. **Contracture de la convergence et de l'accommodation.** — Mlle Bida..., âgée de dix-neuf ans, s'est présentée une première fois à la Clinique dans les premiers jours d'octobre 1889. Elle est inscrite avec le diagnostic d'asthénopie nerveuse avec réduction de l'amplitude d'accommodation et prescription de verres convexes faibles pour faciliter le travail.

Le 29 novembre un changement s'est produit dans son état. La céphalalgie dont elle souffrait a fait place à des vertiges et elle accuse de la diplopie qui s'était d'ailleurs déjà produite, mais d'une manière transitoire et sans l'incommoder beaucoup.

Je constate l'état suivant :

Pas de strabisme appréciable. Défaut de convergence constatée par l'occlusion alternative des yeux. Quand on sollicite fortement la convergence, les yeux exécutent cependant un certain mouvement, mais incomplet et transitoire[1].

Diplopie croisée disparaissant dans le plan médian à 2^m 30 de la malade pour devenir *homonyme* au delà de ce point. La diplopie croisée ou homonyme persiste dans toutes ces directions du regard sans modifications importantes de l'écartement des images.

Pour la distance de 5 mètres, les images homonymes sont fusionnées par un prisme à base temporale de 3°.

Pour la distance de 0^m 25 les images croisées tendent à la fusion qu'il est impossible de maintenir pendant quelques secondes, par un prisme à base nasale qui varie de 8 à 12°.

La malade présente une myopie spasmodique de — 1 D, environ. Pour ramener p à 0^m 25, il faut + 2.5 dans l'œil gauche, + 1.5 dans l'œil droit.

V = 5/5 dans les deux yeux.

Les pupilles de dimensions normales réagissent, mais faiblement quand on sollicite la convergence. Elles réagissent normalement à la lumière.

Pas de rétrécissement du champ visuel. Le fond de l'œil est normal.

La malade, un peu surmenée par le travail, n'accuse pas d'autres troubles nerveux caractérisés.

L'état particulier de la convergence et de l'accommodation chez les deux derniers malades demande quelques explications. Dans mes premières publications sur ce sujet, j'ai qualifié les faits semblables de *paralysie de la divergence* ou de *paralysie de la convergence et de la divergence* suivant les caractères de la diplopie. Il est probable qu'il s'agissait, comme dans les deux cas que je

1. Il faut distinguer chez ces malades la convergence fonctionnelle ou inconsciente du mouvement de convergence que l'on peut exécuter par un effort de volonté.

vous signale, de contracture. Ce qui nous fixe à cet égard, c'est l'état de l'accommodation auquel s'est associé le trouble de la convergence. Cet état de l'accommodation je le connais de longue date, on l'observe fréquemment dans l'hystérie et je l'ai étudié dans mon mémoire sur *l'anesthésie de la rétine*. Il est essentiellement de l'ordre des contractures.

Ce qui caractérise la paralysie de l'accommodation telle que nous l'observons dans les paralysies de la troisième paire ou après instillation d'atropine, c'est que le punctum proximum va rejoindre le punctum remotum là où il est, d'après la réfraction statique. Ce qui caractérise l'état opposé, la contracture, telle qu'on l'obtient avec une dose suffisante d'ésérine, c'est que le punctum remotum vient rejoindre le punctum proximum. Dans la contracture pathologique, il en est souvent ainsi, *p* et *r* sont fusionnés très près de l'œil. Mais lorsque l'on observe longtemps un même malade ou que l'on en voit en assez grand nombre, on constate des états intermédiaires et l'on arrive à reconnaître que ce qui caractérise cet état de l'accommodation c'est que l'amplitude d'accommodation commence à diminuer aux deux extrémités de son parcours, c'est-à-dire que *p* et *r* vont à la rencontre l'un de l'autre. Mais le point de fusionnement peut se trouver à des distances variables de l'œil, indépendamment des différences qui résultent de la réfraction statique et de l'âge du sujet. Lorsque le point de fusionnement est éloigné de l'œil, comme dans les deux cas que je viens de citer, on pourrait croire, au premier abord, à une paralysie incomplète, puisqu'il faut + 2 ou + 2.5 pour ramener *p* à 25 cent. Avant de se prononcer, il faut déterminer la position de *r*. Ce qui démontre clairement qu'il s'agit de contracture dans les cas de ce genre c'est que cet état intermédiaire peut faire place à de la contracture véritable.

Le trouble d'innervation de la convergence est bien certainement de même nature que celui de l'accommodation auquel il est associé. Il s'agit d'une contracture qui fait converger les yeux pour des distances variables. Je n'ai toutefois jamais rencontré une contracture excessive de la convergence comme on l'observe pour l'accommodation.

Les trois observations que je viens de rapporter se complètent mutuellement en nous montrant la même fonction altérée de deux manières différentes, la paralysie et la contracture. Elles mettent en pleine évidence l'existence d'un centre d'innervation préposé à cette fonction. Or ce centre d'innervation a, en ophtalmologie, une importance très grande et qui s'étend à plusieurs questions. C'est lui, en particulier, qui tient sous sa dépendance toute la pathogénie du strabisme.

Avant de terminer, je voudrais m'expliquer sur la manière d'explorer et d'exprimer ces troubles d'innervation de la convergence. Il faut les étudier comme les paralysies ordinaires, en s'appliquant surtout à préciser les caractères de la diplopie à l'aide d'une bougie et d'un verre coloré placé sur un œil. Pour déterminer plus exactement le point où les images se fusionnent, il est avantageux de se servir d'un écran percé d'une petite fente recouverte de papier blanc, que l'on tient au devant de la bougie.

Dans une de nos dernières séances où j'ai parlé accidentellement de ces faits, M. Meyer m'a reproché de n'avoir pas fait usage des prismes, ajoutant que cela serait plus scientifique. Je l'ai fait dans l'examen de la malade de l'observation III, mais vous allez voir ce qu'il faut penser de l'exactitude de ce mode d'exploration. Je n'ignore pas qu'en émaillant les observations de chiffres, de degrés, de formules mathématiques, on leur donne un vernis scientifique qui séduit certains esprits, mais encore faut-il que ces formules, que beaucoup ne comprennent pas, aient une utilité quelconque.

Les prismes sont utiles pour étudier l'amplitude de convergence sur l'œil normal. Je m'en sers journellement pour le diagnostic et le traitement de l'asthénopie musculaire. Même dans ces cas où leur emploi est le mieux indiqué, ils nous fournissent des renseignements d'une exactitude très relative. Mais, dans la paralysie ou la contracture de la convergence, je ne leur vois pas d'avantages réels et je leur trouve beaucoup d'inconvénients.

Les droits internes sont le siège d'une double innervation dont l'une est altérée, l'autre intacte, dans les cas qui nous occupent. En plaçant un prisme sur un œil, au lieu de solliciter le jeu régulier de la convergence, rien ne prouve que vous ne faites pas appel à l'innervation du muscle qui persiste. En outre, le prisme a l'inconvénient de dissocier les deux actes musculaires, la convergence et l'accommodation. En fait, il est assez facile de déterminer le prisme à base temporale qui fusionne les images homonymes dans la fixation à distance, mais très difficile de déterminer le prisme ou la combinaison de prismes à base nasale qui fusionne les images croisées dans la fixation rapprochée.

Le prisme qui fusionne les images homonymes à distance nous indique le déficit de divergence pour le parallélisme des axes, qui est en valeur angulaire la moitié environ de celle du prisme, mais il ne nous donne pas le déficit réel de la divergence, le relâchement complet de l'innervation de convergence donnant en effet chez presque tous les sujets non pas le parallélisme, mais un certain degré de divergence des axes. Il n'est pas possible non plus de déterminer ainsi le déficit absolu de convergence, car le punctum proximum normal de convergence est très variable suivant les

sujets ; on ne peut déterminer ce déficit que pour une distance choisie arbitrairement, soit 0m 25, comme je l'ai fait pour la malade de l'observation III. Je trouve chez cette malade, avec les prismes, un déficit de divergence pour le parallélisme des axes de 1° 30′, un déficit de convergence pour la distance de 0m 25, de 5° environ. Je ne vois pas ce que cette détermination, en supposant qu'elle soit facile à faire, ajoute en précision et en clarté à l'observation. Elle nous renseigne mal sur l'état de la convergence, car elle ne nous dit pas si les axes sont immobilisés ou s'il reste encore une certaine amplitude de convergence, un nouveau calcul étant nécessaire pour cela, enfin elle ne nous dit rien sur la persistance de l'innervation des droits internes pour les mouvements d'adduction dans les directions latérales du regard, caractère fondamental des paralysies ou contractures de la convergence.

La diplopie, dont l'étude est familière à tout le monde, nous renseigne au contraire immédiatement et clairement sur tous les points qu'il importe de connaître. En se servant d'une petite fente lumineuse, il est facile de déterminer, très exactement, le point où les images croisées ou homonymes se fusionnent, c'est-à-dire le *punctum proximum* et le *punctum remotum* de convergence. En déplaçant la fente à gauche et à droite, nous voyons immédiatement par le peu de changement qui se produit dans l'écartement des images, qu'il s'agit d'un trouble limité à la convergence, et non d'une paralysie incomplète des droits internes ou externes.

Lorsque nous avons déterminé ainsi le punctum proximum et le punctum remotum de convergence, il est facile d'exprimer le déficit de convergence ou de divergence en angles métriques, ainsi que l'amplitude de convergence, d'après la formule de l'accommodation $a = p - r$, comme l'ont proposé Nagel et Landolt. Mais j'ai ici une remarque importante à faire.

Dans les cas vulgaires d'insuffisance des droits internes, qu'il serait mieux de qualifier d'insuffisance de convergence, si le punctum proximum de convergence se déplace seul, comme celui de l'accommodation dans la presbytie, il suffit, pour caractériser cet état, de déterminer l'amplitude de convergence, c'est-à-dire la valeur de a. Mais du moment que le punctum remotum se déplace aussi, la valeur de a ne caractérise plus, à elle seule, les différents états de la convergence. Si en effet nous comparons à ce point de vue les observations I et II dans lesquelles le punctum proximum et le punctum remotum sont fusionnés, à l'infini dans le premier cas, à la distance de 2 mètres dans le second, nous avons $a = o$ dans les deux cas, puisque $p = r$, bien qu'il s'agisse d'états de la convergence très différents. Il faut donc pour définir ces états faire intervenir les valeurs de p et de r.

Si pour distinguer l'amplitude de convergence de l'amplitude d'accommodation nous adoptons la formule suivante $A^c = P^c - R^c$, nous aurons :

Pour le premier cas, où il s'agit de paralysie, $P^c = R^c = \infty$, d'où $A^c = 0$.

Pour le second, où il s'agit de contracture, $P^c = R^c = 0.5$ Am, d'où $A^c = 0$.

Mais je ne crois pas que l'on propose sérieusement de semblables formules pour exprimer des troubles d'innervation mobiles de leur nature, surtout lorsque l'on peut exprimer les mêmes faits en langage compréhensible pour tout le monde, et en outre plus exact, par les caractères de la diplopie. Car j'ai à faire à ces expressions la même objection qu'à l'emploi des prismes, elles ne nous renseignent pas sur l'état de la double innervation des droits internes.

M. Chevallereau. — J'observe actuellement deux malades qui ne rentrent pas dans le cadre décrit par M. Parinaud, mais il s'agit de troubles de la convergence que je crois bon de vous signaler.

L'une de ces malades est une femme de trente-huit ans très nettement syphilitique qui s'est présentée à ma consultation des Quinze-Vingts, il y a cinq ou six mois, avec un spasme du droit interne droit. Lorsqu'on lui faisait fixer un objet situé dans la moitié droite du champ visuel la perception était très nette, mais dès que cet objet, se portant à gauche, dépassait la ligne médiane, l'œil droit se convulsait brusquement en dedans. Cette femme a été soumise aux courants continus et au traitement spécifique et en six semaines environ ce spasme du droit interne a cessé, la diplopie a complètement disparu ; mais en même temps nous avons constaté une chorio-rétinite de l'œil droit et une neuro-rétinite de l'œil gauche, avec poussière du corps vitré.

La seconde malade est une jeune femme de vingt-sept ans que j'observe en ville et chez laquelle je n'ai pu constater aucun antécédent morbide, elle n'offre aucune trace de syphilis, de rhumatisme, d'ataxie locomotrice ou d'hystérie. Chez elle également il y a du spasme du droit interne droit. Au début, il y a environ six mois, la vision était très nette dans toute la moitié gauche du champ visuel, mais il y avait diplopie dans toute la moitié droite, et même sur la ligne médiane la diplopie commençait lorsque l'objet fixé était écarté de plus de 16 centimètres de ses yeux Cette malade est actuellement très améliorée.

Dans ces deux cas la diplopie était homonyme et les symptômes étaient à peu près ceux qu'aurait donnés une paralysie du droit externe gauche.

M. Parinaud. — Les faits de M. Chevallereau, s'ils consistent dans la contracture d'un seul muscle droit interne, appartiennent à des troubles d'un autre ordre. Il faut réserver le nom de paralysie ou de contracture de la convergence aux cas où cette fonction est seule intéressée. Il y a d'ailleurs un certain nombre de troubles des mouvements de l'œil d'origine centrale qui, pour le moment, sont difficiles à classer. Il faut s'attacher à la recherche des types, c'est-à-dire de certaines formes complètes de paralysies ou de contractures, telles que celles que je viens de signaler, qui permettront ensuite de comprendre la signification de beaucoup d'autres faits. Je suis disposé à croire que chez les malades de M. Chevallereau il s'agissait de la contracture développée par une paralysie légère du muscle associé que j'ai signalée il y a déjà longtemps[1].

(*La séance est levée.*)

BIBLIOGRAPHIE

ET REVUE DES JOURNAUX

De quelques affections oculaires et nerveuses dans le diabète ou les maladies de la même famille. *Some ocular and nervous affections in diabetes and allied conditions*, par James Anderson (*Ophthalmic Review*, février-mars-avril 1889). — L'auteur rapporte une série de douze observations détaillées d'affections oculaires et nerveuses. Dans la discussion qui suit les observations, il recommande dans tous les cas de névrite ou de rétinite dont on ne peut trouver la cause, de répéter à plusieurs reprises l'examen des urines pour rechercher le sucre et l'albumine. Cet examen fait le soir ou après le dîner, décélera la présence du sucre qui manque souvent pendant le reste de la journée. Un autre point pratique, c'est que la densité ne donne pas toujours une indication juste sur la présence ou l'absence du sucre; ainsi une urine de 1.013 de densité lui a donné dans plusieurs cas une réaction très forte pour le sucre. Ces remarques peuvent s'appliquer aux cas de névralgie ou de névrite en général.

Le fait que l'acide urique, les phosphates et le sucre peuvent se trouver et se trouvent alternativement dans les urines, indique pour l'auteur une relation étroite entre la goutte, le rhumatisme,

1. Spasme et paralysie des muscles de l'œil (*Gazette hebd.*, 1878).

le diabète et la phosphaturie ; les observations cliniques qu'il rapporte ont une grande valeur pour appuyer cette opinion.

Dr BELLIARD.

Leucosarcome de la conjonctive oculaire. *Leucosarcoma of ocular Conjunctiva*, par KARL GROSSMANN (*Ophthalmic Review*, avril 1889). — Un femme de trente ans bien portante présentait sur son œil droit un petit nodule de la grosseur d'une lentille. Cette tumeur était située entre les insertions du droit supérieur et du droit interne et un peu en arrière de ces insertions, elle était mobile sur la sclérotique, recouverte par l'épithélium conjonctival qui était presque intact. Sa consistance était presque dure, sa couleur jaune comme celle du pinguecula.

La vision de l'œil était parfaite. Le diagnostic fut, fibrome ou lipome sous-conjonctival, à cause de la couleur et de l'aspect légèrement lobulé de la tumeur. L'ablation de cette tumeur se fit sans difficulté.

A la loupe on ne trouva pas trace de graisse, la tumeur pouvait être considérée comme un fibrome ; mais l'examen microscopique montra que c'était un sarcome. Il n'y avait pas de traces ni de pigment, ni de graisse, et la tumeur n'était pas très vasculaire. Quatre mois après l'opération, la malade jouissait d'une vue et d'une santé parfaites. Dr BELLIARD.

Blépharospasme bilatéral avec strabisme divergent. *Bilateral blepharospasm with divergent strabismus*, par LESZYNSKY (*N. Y. Medical Journal*, 18 mai 1889). — L'auteur rapporte l'observation d'un jeune écolier de quatorze ans qui, à l'âge de six ans, fut pris de strabisme divergent à la suite d'une scarlatine et peu de mois après vit apparaître un blépharospasme bilatéral clonique que les instillations d'atropine amélioraient temporairement. Cette observation a ceci de particulier que le blépharospasme fut guéri à la suite de la section du droit externe et que la vision binoculaire revint complètement après correction, par les verres, du défaut de réfraction. Dr BELLIARD.

Sarcome primitif de l'iris. *Primary sarcoma of the iris*, par ANDREWS, de New-York (*N. Y. Medical Journal*, 1er juin 1889). — D'après vingt-cinq observations de sarcome de l'iris, l'auteur admet que dans la majorité des cas, la tumeur a paru débuter dans les couches antérieures de l'iris. Le sarcome de l'iris peut présenter différentes colorations, rouge couleur de chair, rouge gris, noirâtre ou légèrement brun, suivant la pigmentation ou la vascularisation. Le pronostic ici est à peu près celui du sarcome de la cho-

roïde. Le sarcome de l'iris peut pendant quelques années rester limité à une zone relativement petite de l'iris ; il suit généralement la marche clinique des sarcomes du corps ciliaire ou de la choroïde, c'est-à-dire qu'il présente une première période non inflammatoire et une seconde période inflammatoire avec phénomènes glaucomateux.

L'auteur est partisan d'enlever la tumeur irienne tout entière par une iridectomie faite le plus tôt possible; mais lorsque la seconde période a commencé, que les phénomènes inflammatoires et glaucomateux sont survenus, il conseille uniquement l'énucléation parce que dans ces cas il n'est pas possible de savoir si l'on a affaire à une simple inflammation ou à une propagation de la tumeur maligne. Dr BELLIARD.

Correction de l'hypermétropie congénitale. *The correction of congenital hypermetropia*, par SEABROOK (*N. Y. Medical Journal*, 1er juin 1889). — Faut-il corriger l'hypermétropie manifeste ou l'hypermétropie totale. Douders a établi comme règle de « corriger l'hypermétropie manifeste plus un quart de l'hypermétropie latente ». Mais cette règle ne convient pas à tous les cas et voici une autre règle « corriger l'hypermétropie totale chez les personnes au-dessus de trente ans » qui souffre peu d'exceptions. Les verres correcteurs sont toujours mieux supportés si on les donne pour la vision à distance depuis le moment où ils sont prescrits jusqu'au moment où cesse l'effet de l'atropine sur l'accommodation.

Il faut prendre en considération non seulement l'hypermétropie totale et l'âge du malade, mais aussi la condition du muscle ciliaire telle qu'elle est accusée par la mesure soigneusement prise de l'hypermétropie manifeste et de l'accommodation pendant la lecture, c'est-à-dire qu'il faut surtout tenir compte des particularités individuelles.

Quand faut-il porter des verres dans l'hypermétropie? Il est facile de répondre à cette question. Si les verres doivent améliorer la vision, on doit les prescrire suivant les désirs du malade. Si ces verres doivent remédier à l'asthénopie qui se produit toujours dans le travail de près, on n'en prescrira l'usage que dans ce cas-là. Mais si l'asthénopie persistait, on ferait porter les verres même pour la vision à distance. Telles sont en résumé les idées de l'auteur. Dr BELLIARD.

De quelques nouveaux procédés pour rechercher l'insuffisance des muscles oculaires. *Some new tests for insufficiencies of the oculaq muscles*, par DOUANE, de New Brighton (*N. Y. Medical Journal*, 3 août 1889). — L'auteur conseille de rechercher quelles sont les conditions de l'appareil oculo-moteur; pre-

mièrement quand l'œil est au repos et tous ses muscles placés autant que possible dans les conditions d'équilibre, et secondement lorsque l'œil est en mouvement. Les défauts d'équilibre qui peuvent être observés quand l'œil est à l'état de repos constituent les diverses formes de strabisme.

Par la simple inspection des yeux, il est souvent impossible de découvrir les strabismes légers. La diplopie, lorsqu'elle existe spontanément ou lorsqu'elle se montre avec l'usage des verres colorés, permet de déceler plus facilement ces légers degrés et de les mesurer même à l'aide de prismes.

L'écran généralement employé permet de voir l'œil primitivement exclu de la vision se redresser, mais lorsque le strabisme ne dépasse pas deux degrés il est difficile de découvrir aucune déviation derrière l'écran. L'auteur expose un mode d'examen qu'il n'a jamais vu signalé et qu'il croit avoir été le premier à employer. Pour pratiquer cet examen il fait passer l'écran d'un œil à l'autre et il recommande au malade d'observer si les images changent de place et dans quelle direction elles se déplacent. Lorsque le malade est dans la position d'examen, les épaules et la tête droites, les yeux fixant droit devant soi des objets distants de vingt pieds ou davantage, on peut être certain qu'il n'existe pas de strabisme si les images ne se déplacent pas, surtout si on répète les essais à plusieurs reprises dans ces conditions. Au contraire, si l'image semble changer de position lorsqu'on déplace et replace l'écran, il se produit ce que l'auteur appelle un parallaxe et on peut être assuré qu'il existe du strabisme.

Ce parallaxe n'est en réalité qu'une forme de diplopie produite par le défaut de parallélisme des axes visuels, et, comme la diplopie, il peut être homonyme, croisé ou vertical. En d'autres termes, quand l'œil gauche est découvert et l'œil droit caché si le malade voit l'objet, une chandelle par exemple, se mouvoir vers la gauche, le parallaxe est homonyme et les axes visuels se croisent, si l'image de la chandelle se meut vers la droite, le parallaxe est croisé et les axes visuels divergent. Si l'image se déplace en bas le parallaxe est vertical gauche indiquant une déviation en haut de l'œil gauche. Si l'image se déplace en haut cela indique une déviation de l'œil droit en haut. De plus il peut y avoir en même temps un mouvement latéral et vertical combinés. Ce procédé paraît excessivement simple, cependant de l'avis de l'auteur lui-même qui l'a expérimenté souvent, son application est très délicate.

Le déplacement des images donne, approximativement du moins, la mesure du strabisme; le prisme qui placé devant l'œil supprime tout déplacement des images, mesure exactement le strabisme et indique la correction à donner.

Cet examen permet de reconnaître des différences de niveau de un dixième à un cinquième de degré dans les cas de strabisme vertical et l'auteur le considère comme aussi délicat que l'examen ordinaire qui consiste à produire une diplopie artificielle par l'usage de forts prismes à base interne et à faire estimer par le malade la différence de niveau existant entre les deux images. Il a l'avantage de supprimer une cause d'erreur qui peut tenir à la mauvaise position des prismes divergents.

Ainsi l'auteur emploie régulièrement dans ses examens d'abord l'écran, puis le procédé du parallaxe et ne se sert qu'en dernier lieu des prismes pour faire l'examen ordinaire de l'insuffisance verticale ou latérale. Il procède ensuite à l'examen de la capacité dynamique des muscles de l'œil.

Le procédé du parallaxe peut de plus rendre service quand on veut s'assurer si un verre prescrit pour un vice de réfraction produit les effets d'un prisme. Je suppose qu'un malade dont on a corrigé l'hypermétropie ne présente aucun parallaxe avec les verres d'essai, tandis que les verres donnés par l'opticien produisent un parallaxe marqué; on peut être certain qu'il y a un défaut de construction et que les verres ne sont pas bien centrés.

Dans les épreuves qui servent à reconnaître la force des différents muscles, l'auteur recommande, en dehors de l'usage des prismes qui produisent une diplopie que le malade doit s'efforcer de masquer, un procédé qui n'est que la modification du moyen primitif qui consiste à se rendre compte des mouvements d'excursion des yeux en leur faisant regarder un petit objet que l'on meut devant le malade.

Dans le procédé modifié l'objet fixé est stationnaire à vingt pieds ou plus de distance et la tête du malade est tournée d'un côté à l'autre tandis que les yeux fixent l'objet. L'examen est à la fois objectif et subjectif, le médecin observant s'il y a tendance à la déviation des yeux pendant leur mouvement d'excursion et recommandant en même temps au malade d'observer s'il y a de la diplopie. Pour produire la diplopie il est presque toujours utile de placer un verre rouge devant un œil. En somme dans chaque position on note la déviation évidente, la diplopie et le parallaxe. L'auteur a reconnu l'utilité de ce procédé pour déterminer les relations dynamiques des deux yeux et fournir des indications pour le traitement.

Dr Belliard.

Corps étranger de l'orbite. *A Case of foreign body in the orbit*, par Marsh (*N. Y. Medical Journal*, 3 août 1889). — Il s'agit d'un homme qui pendant seize mois environ garda dans l'orbite sans s'en douter, un morceau de fer détaché d'un marteau dont

il se servait. Ce morceau de fer avait environ deux centimètres de long sur autant de large, il pas sain aperçu bien que l'examen ait été pratiqué une douzaine de fois par trois opérateurs différents. Il ne détermina pas de suppuration jusqu'au moment de son extraction.

Dr BELLIARD.

Tumeur de la conjonctive, par le docteur SANTOS. — L'observation suivante est relatée par le docteur Antonio de Santos dans la *Revista de Sanitad militad*, que nous reproduisons d'après le *Courrier médical*, n° 45. Le sieur Bonifacio, caporal de chasseurs, âgé de vingt ans, entre à l'hôpital de Saint-Sébastien, se plaignant d'une grosseur à l'œil gauche. Le malade raconte que depuis quelque temps il éprouve une douleur persistante dans cet œil et que, tout récemment, il y a reconnu l'existence d'une grosseur; celle-ci a augmenté de violence rapidement, au point de gêner les mouvements de la paupière supérieure, mais sans déterminer de douleurs notables ni aucun trouble de la vision.

A première vue et par un examen superficiel, il est facile de constater, du côté gauche, une déformation de la paupière supérieure, laquelle est anormalement saillante à sa partie moyenne et tombe au devant du globe oculaire, au point de recouvrir les deux tiers de la hauteur de la cornée. L'ouverture palpébrale est ainsi diminuée d'étendue. A la palpation, on sent une induration très appréciable d'environ un demi-centimètre d'étendue.

La paupière étant relevée, le médecin reconnaît à la surface du globe oculaire et recouverte par la conjonctive, une tumeur de la forme et du volume d'une moitié de pois chiche, située dans l'intervalle des muscles droit supérieur et droit externe. Cette tumeur est indolente, à moins d'exercer sur elle une pression exagérée; dure à son centre, de teinte rosée, légèrement transparente et non réductible. Elle ne présente à sa surface ni bosselure, ni dépression qui puisse faire croire qu'elle est formée de lobules juxtaposés. La tumeur est mobile sur le globe oculaire, mais elle est étroitement adhérente par sa partie profonde sans qu'on puisse déterminer où prend pied son pédicule. Les voies lacrymales et la conjonctive, sauf au niveau de la tumeur, ne présentent rien d'anormal. Le globe de l'œil n'offre rien de particulier, le malade voit très nettement et, s'il demande à être opéré, c'est uniquement à cause des craintes que fait naître dans son esprit l'accroissement de volume de la tumeur dont il est porteur et dont il ne peut s'expliquer la cause.

De quelle nature, se demande le docteur de Santos, était cette tumeur? Dans une consultation réunie avant de procéder à l'opération, toutes les hypothèses furent passées en revue et l'opinion

unanime fut qu'il y avait lieu d'établir un diagnostic différentiel entre un kyste ou un lipome ou un épithélioma ou une tumeur due à la présence d'un cysticerque. La discussion de ces quatre points fit admettre à la majorité des consultants que cette dernière supposition était la vraie et qu'on était en présence d'une tumeur occasionnée par un cysticerque. La nécessité d'une opération, en raison des inquiétudes du malade et de la rapide augmentation de volume de la tumeur, fut reconnue à l'unanimité.

Le malade placé en position convenable, le docteur A. de Santos fait une incision sur la conjonctive, saisit la tumeur à la partie moyenne avec une pince et, exerçant sur elle des tractions modérées, parvient, au moyen d'une laborieuse dissection, à l'isoler. Par ses parties supérieure et interne, la tumeur était étroitement adhérente à la glande lacrymale. Le pédicule fut coupé aussi profondément que possible avec des ciseaux courbes. Enfin, l'opérateur put extraire la tumeur entière.

Lavage de l'œil; les bords de la conjonctive incisés sont rapprochés sans qu'il soit besoin de faire aucun point de suture; occlusion des paupières avec des bandelettes de taffetas gommé, bandage compressif; fomentations continues d'eau froide. A l'aide de ces simples moyens, le malade est arrivé à parfaite guérison et a pu, au bout de quelques jours, sortir de l'hôpital, sans aucune trace de l'existence de la tumeur dont il était porteur.

L'étude de la constitution anatomique de cette tumeur fait reconnaître qu'elle a pour origine une prolifération du tissu de la conjonctive qui, uni à du tissu cellulaire, constitue la plus grande partie de la masse. A son centre, on n'est pas peu surpris de rencontrer un corps étranger, d'aspect blanc nacré, dur, de forme ovalaire, du volume d'un grain de chénevis. Au premier abord, on pouvait croire que ce corps n'était autre qu'un grain de sable qui, projeté avec une certaine force, se serait implanté dans l'épaisseur de la conjonctive. Mais les souvenirs du malade ne concordaient nullement avec cette supposition; d'ailleurs, un examen plus attentif de ce corps, rapproché de sa consistance et de sa composition chimique, amena à reconnaître qu'on était en présence d'une concrétion dacryolitique qui, au moment de sa procidence de la glande lacrymale, s'était logée sous la conjonctive et avait déterminé, par sa présence, l'hypertrophie de cette membrane.

Dr GALEZOWSKI.

Le Gérant : FÉLIX ALCAN.

TABLE DES MATIÈRES

PAR ORDRE ALPHABÉTIQUE

A

Accidents oculaires de cause paludéenne..... 350
Accommodation inégale des deux yeux..... 377
Acuité visuelle, pendant une éclipse de soleil..... 382
Affections périodiques ou intermitenttes des yeux..... 65
— synalgiques de l'œil..... 565
Aimant (L') dans l'extraction des corps étrangers..... 52 112
Amaurose et strabisme par des helminthes..... 58
Amblyopie améliorée par la suspension..... 633
— croisée et hémiopie homonyme..... 61
— hystérique..... 499
— hystéro-traumatique..... 410
— réflexe..... 410
— rhumatismale..... 555
Amnésie traumatique..... 687
Amyloïde ou glycogène de la cornée..... 497
Anatomie du cristallin..... 634
— pathologique du glaucome..... 449
Anévrisme de la carotide..... 126
Aniridie..... 61
Anomalie fonctionnelle du releveur palpébral..... 94
Antipyrine (L') dans l'énucléation..... 27
Antisepsie par le goudron iodoformé..... 191
Artère ciliaire, dilatation et trajet anormal..... 54
Assymétropie et inégalité d'accommodation..... 376
Astigmatisme..... 547
—; ses rapports avec la myopie..... 169
Ataxie et altérations de la pupille..... 506
— locomotrice et suspension..... 251 282
— locomotrice; traitement..... 555
Atrophie des nerfs optiques et suspension..... 249
— du nerf optique rhumatismale..... 555

Atrophie papillaire..... 510
— papillaire et électrothérapie..... 575
Avancement du pli semi-lunaire..... 498

B

Balle (Une) dans l'orbite..... 59
Bactériologie ophtalmologique..... 294
Bandeau compressif..... 51
Blennorrhée du sac lacrymal..... 425
Blépharoplastie..... 432
— par la méthode italienne..... 650
Blépharospasme bilatéral avec strabisme divergent..... 745
Blessures de la cristalloïde..... 496
Brûlures de l'œil..... 701
— de l'œil; traitement..... 504

C

Cancer encéphaloïde de l'œil..... 643
Carotide (Anévrisme de la)..... 126
Cataracte..... 122 720
— congénitale opérée et restitution visuelle..... 381 724
— (Extraction de la)..... 116, 460, 480, 543 545
— (Extraction de la) et suture de la cornée..... 47, 105, 265, 523 544
— luxée..... 725
— (Maturation artificielle de la)..... 129 279
— (Opération de la)..... 378 395
— secondaire..... 725
Cécité des couleurs..... 426
— par la neige..... 699
Cérébrosyphiloses..... 692
Cerveau (Fonction visuelle du)..... 1, 201, 269, 332, 604 660
— (Localisation des affections du) par les symptômes oculaires..... 184
Chambre antérieure (Cil dans la)..... 426
— (Injections de virus rabique dans la)..... 62
Champ visuel périphérique..... 344
Chevreul (Mort de)..... 256
Chiasma des nerfs optiques..... 499
Chloroformisation et ophtalmoscopie..... 633
Chlorure (Le) d'éthylène sur l'œil..... 125
Choléastome de l'orbite..... 565
Choroïde (Colobome de la)..... 379
— (Décollement de la)..... 497
— (Leuco-sarcome de la)..... 388
— (Mélano-sarcome de la)..... 433
— (Ossification de la)..... 29 313
— (Rupture de la)..... 427
Choroïdite..... 182
Chromatopsie crépusculaire..... 569
Chromhétéropie..... 321
Cil dans la chambre antérieure..... 426
Ciliaire (Artère); dilatation et trajet anormal..... 54
Ciliaires (Epithélium des procès)..... 331
— (Glandes annexes des procès)..... 331

Clinique des yeux d'Heidelberg..... 635
— ophtalmologique de la Salpêtrière..... 616
Cocaïne (La) cause de la conjonctivite..... 57 435
Colchicine (La) en thérapeutique oculaire..... 173
Collodion et naphtol..... 438
Collyres astringents et caustiques..... 140
— astringents mydriatiques et myotiques..... 696
Coloboma de la choroïde..... 379
Compte rendu de la clinique d'Heidelberg..... 635
— de la clinique ophtalmologique de la Salpêtrière..... 616
Conjonctive (Corps étranger de la)..... 308
— (Glycoyène de la)..... 380
— (Granulations de la)..... 149 319 577
— (Leuco-sarcome de la)..... 744
— (Infection de la) humaine par les animaux..... 176 348
— (Massage de la)..... 630
— (Ostéomes de la)..... 567
— (Réflexes de la)..... 425
— (Tumeur de la)..... 749
Conjonctivite diphtéritique..... 567 630
— granuleuse..... 149 648
— infectieuse d'origine animale..... 176
— par la cocaïne..... 57 435
— phlycténulaire..... 700
— purulente..... 86
Contraction des tendons des muscles droits..... 429
Contracture de la convergence..... 735
Cornée (Amyloïde de la)..... 497
— de lapin transplantée sur l'œil humain..... 117
— (Fibrome de la)..... 645
— (Greffe de la)..... 359
— (Glycoyène de la)..... 380 497
— (Leucome adhérent de la)..... 718
— (Massage de la)..... 630
— (Nerfs de la)..... 379
— (Réflexes de la)..... 425
— (Suture de la) dans l'extraction de la cataracte.... 49, 265, 523 544
— (Syphilis de la)..... 92 629
— (Taies de la)..... 647
— (Tatouage de la) pour le traitement du kératocone..... 566
— (Transplantation de la)..... 501
— (Ulcère de la)..... 646
— (Ulcères de la) soignés par l'ésérine..... 700
— (Ulcères infectieux de la)..... 107
Corps étranger de la conjonctive..... 308
— de la paupière supérieure..... 309
— de l'œil..... 87
— de l'orbite..... 748
— extrait par l'aimant..... 52 112
Corps vitré (Hygrométricité du)..... 458
— (Opacités du)..... 574
— physiologie et pathologie..... 506
— (Pseudo-cysticerque du)..... 427
Couleurs (Cécité des)..... 426
— (Échelle des)..... 585

Couleurs (Perception des)..... 378
— (Sens des)..... 59
Cristallin; anatomie, physiologie, pathologie..... 634
— (Luxation spontanée du)..... 60
— luxé; extraction..... 353
Cristalloïde (Blessure de la)..... 496
Cyclite sympathique..... 632
Cysticerque faux du corps vitré..... 427

D

Daltonisme..... 378
— et recrutement maritime..... 33
Décollement de la choroïde..... 497
— de la membrane hyaloïdienne..... 193
— de la rétine..... 313
— de la rétine. — Etiologie..... 563
— de la rétine; sa curabilité..... 83
— de la rétine. — Traitement..... 295, 562, 731
Dermoïde (Kyste) du sourcil..... 631
Diabète et affections oculaires..... 744
Diphtérie de la conjonctive..... 567, 630
Diplopie monoculaire..... 468, 506
Donders (Mort de)..... 255
Droits internes (Insuffisance des) et odontalgie..... 657

E

Echelle chromatique..... 585
Eclipse solaire et acuité visuelle..... 382
Electricité statique dans la migraine oculaire..... 601
Electrique (Influence de la lumière) sur la vue..... 180
— (Lumière) et hystérie..... 505
Electrolyse du canal nasal..... 557, 700
Electrothérapie dans l'atrophie optique..... 575
Emmétropie et inégalité d'accommodation des deux yeux..... 377
Encéphaloïde (Cancer) de l'œil..... 643
Ectropion des paupières; traitement..... 408
— fonctionnel; opération..... 39
Enucléation..... 168, 377
— dans la panophtalmie..... 119
— et antipyrine..... 27
Epicanthus héréditaire..... 422
Epithélium des procès ciliaires..... 331
Epithéliums sécréteurs des humeurs de l'œil..... 434
Esérine (L') dans les ulcères de la cornée..... 700
Ether iodoformé en injections dans le goitre..... 125
Etiologie du décollement de la rétine..... 563
— du strabisme..... 547
Evacuation de l'humeur aqueuse..... 561
Examen de l'œil pendant le sommeil anesthésique..... 633
Extirpation de la glande lacrymale..... 312
Extraction de la cataracte..... 116, 378, 395, 460, 480, 543, 545
— de la cataracte et suture de la cornée..... 47, 105, 265, 523
— du cristallin luxé..... 353

Extraction d'un corps étranger avec l'aimant..... 52, 112
— simple de la cataracte..... 542

F

Fibres nerveuses de l'oculo-moteur commun..... 598
Fibrome de la cornée..... 645
— de l'orbite..... 492
— des paupières..... 645
Fonction visuelle de la rétine et du cerveau 1, 201, 269, 332, 604, 660

G

Glande lacrymale (extirpation de la)..... 312
— annexes des procès ciliaires..... 331
— du nerf optique..... 497
Glaucome..... 502
— anatomie pathologique..... 449
— sympathique..... 29
Gliome de la rétine..... 398
Glycogène de la conjonctive..... 380
— de la cornée..... 380, 497
Goitre exophtalmique..... 508
— (Le) exophtalmique et le système nerveux..... 314
— traité par les injections d'éther iodoformé..... 125
Goudron à l'iodoforme comme antiseptique..... 191
Granulations de la conjonctive..... 149, 319, 577, 648
Greffe cornéenne..... 359
— de la cornée de lapin sur l'œil humain..... 117
Guérison du décollement de la rétine..... 83

H

Helminthes (Les) cause d'amaurose et de strabisme..... 58
Héméralopie..... 554, 628
— essentielle..... 569
Hémianopsie corticale..... 380
— corticale; autopsie..... 54
Hémiopie homonyme et amblyopie croisée..... 61
Hémiplégie..... 502
Hémorragie intra-oculaire..... 379
Hérédité de la myopie..... 431
Hétérophorie corrigée par la ténotomie..... 120
Hippus..... 427
Humeur aqueuse (Evacuation de l')..... 561
— de l'œil; épithéliums sécréteurs..... 434
Hyaloïde (L') et la zone de Zinn..... 386
— (Membrane), décollement..... 193
Hydrargyre (Lanoline d') dans les affections oculaires..... 225
Hygiène de la vue..... 111, 315
Hygrométricité du corps vitré..... 458
Hypermétropie congénitale; correction..... 746
Hyperostose du sphénoïde..... 498
Hystérie oculaire..... 617
— provoquée par la lumière électrique..... 505

I

Index bibliographique 429, 702
Infection de la conjonctive humaine par les animaux 348
Inflammations hyperplastiques des membranes de l'œil 498
— traumatiques de l'œil 232, 362, 419, 676
Inhalations au chlorure d'éthylène sur l'œil 125
Injection de virus rabique dans la chambre antérieure 62
— intra-oculaires 539, 629, 731
Instruments pour l'extraction de la cataracte 543
Insuffisance des droits internes et odontalgie 657
— des muscles oculaires; mensuration 746
Iridectomie dans l'opération de la cataracte 480
Irido-choroïdite purulente 254
Irido-sclérotomie 285
Iris (Absence congénitale l') et luxation du cristallin 61
— (Leuco-sarcome de l') 53
— (Mélano-sarcome de l') 433
— (Paralysie de l') 379
— (Sarcome primitif de l') 745
— (Tuberculose de l') 512, 727

K

Kératite 87
— bulbeuse 426, 497
— interstitielle syphilitique 629
— sympathique 168
— syphilitique 92
Kératocone (Traitement du) 566
Kérato-conjonctivite phlycténulaire 700
Kyste dermoïde du sourcil 631
— hydatique de l'orbite 486
— hydatique intra-cérébral 547
Kystitomie 257, 495

L

Lanoline (La) hydrargyrique dans les affections oculaires 225
Larmoiement 642
— produisant des phénomènes simulant le glaucome 705
Lavages intra-oculaires 629
Lèpre oculaire 98
Leucome adhérent 718
Leuco-sarcome de la choroïde 388
— sarcome de la conjonctive 744
— sarcome de l'iris 53
Ligatures conjonctivo-cutanées dans l'entropion 408
Localisation des affections cérébrales par les symptômes oculaires 184
Lumière électrique et hystérie 505
— électrique produisant l'ophtalmie 512
Lunettes 626
Lupus oculaire 546
Luxation du cristallin; extraction 353, 725
— spontanée du cristallin 60

M

Massage de la conjonctive et de la cornée..... 630
Maturation artificielle de la cataracte..... 129, 279
Maurice Perrin, nécrologie..... 637
Mélano-sarcome de l'iris et de la choroïde..... 433
Méningite tuberculeuse ; signes ophtalmoscopiques..... 509
Mensuration de l'insuffisance des muscles oculaires..... 746
Méthode italienne de blépharoplastie..... 650
Migraine oculaire..... 601
— préorbitaire..... 601
Monstre épicéphale..... 562
Mort de Perrin..... 637
— de Ricord..... 638
Mouvements de la pupille..... 570
Muscles de l'œil (rhumatisme des)..... 691
— droits (résection des)..... 428
— moteurs des yeux..... 495
Myélite diffuse avec névrite optique..... 572
Myopie (Hérédité de la)..... 431
— (La); ses rapports avec l'astigmatisme..... 169
— (Pathogénie de la)..... 550

N

Naphtol et collodion..... 438
— (Le) en thérapeutique oculaire..... 41
Nasal (Electrolyse du canal)..... 700
Nécrologie de Donders, Chevreul, Perrin, Ricord..... 255, 256, 637 638
Neige (La) amenant la cecité..... 699
Nerf oculo-moteur commun..... 598
— optique (Atrophie du) rhumatismale..... 555
— optique (Glandes du)..... 497
— optique (Vaisseaux du)..... 426
— de la cornée..... 379
— optiques (Atrophie des)..... 510
— optiques (Atrophie des) et la suspension..... 249, 282
— optiques (Chiasma des)..... 499
Névrite optique..... 494, 547, 572
— optique d'origine cérébrale guérie..... 229
Nez (Lésions du) causant des troubles oculaires..... 310
— (Rapports des maladies du) et des maladies des yeux.... 183, 513, 559
Nouveau-nés (Ophtalmie des)..... 180, 699
Nouvelles..... 128, 703
Numérotage des prismes..... 556
Nystagmus..... 427
— vertical..... 380

O

Oculo-moteur commun, (Paralysie traumatique de l')..... 687
Odontalgie par insuffisance des droits internes..... 657
Œil (Brûlures de l')..... 701
— (Corps étranger de l')..... 87

Œil feuille de thé..... 56
— (Inflammation traumatique de l')..... 232
— (Migraine de l')..... 601
— (Troubles de l') d'origine nasale..... 310
Opacité du corps vitré..... 574
Ophtalmie des nouveau-nés..... 180, 699
— photo-électrique..... 512
— purulente..... 135
— purulente contagieuse d'origine animale..... 348
— purulente produite par les lotions d'urine..... 627
— traumatique..... 676
— sympathique..... 551
— sympathique; glaucome..... 29
Ophtalmologie et rhinologie..... 183, 310, 513, 559
Ophtalmoscopie de la méningite tuberculeuse..... 509
Ophtalmoplégie externe..... 181
Orbite (Choléastome de l')..... 565
— (Corps étranger de l')..... 748
— (Fibrome de l')..... 492
— (Kyste hydatique de l')..... 486
—(Tumeurs de l')..... 623, 626
— (Une balle dans l')..... 59
Ossification de la choroïde..... 29, 313
— de l'œil..... 632
Ostéomes sous-conjonctivaux..... 567

P

Paludéenne (Intoxication) de l'œil..... 350
Panophtalmie et énucléation..... 119
Papille (Atrophie de la)..... 249, 282 510
Paralysie de l'iris..... 379
— de la convergence..... 735
— traumatique de l'oculo-moteur commun..... 687
Pathogénie de la myopie..... 550
Pathologie du cristallin..... 634
— du système nerveux dans le goitre exophtalmique..... 314
Paupière (corps étranger de la)..... 306
— (Ectropion des); traitement..... 408
— (Fibrome des)..... 645
— (Inflammation du bord des)..... 435
— (Releveur de la); anomalie fonctionnelle..... 94
— (Syphilis des)..... 576
Perception des couleurs..... 378
Périmètre nouveau modèle..... 621
— portatif..... 494
Périmètres..... 474
Périmétrie..... 519
Péritomie..... 624
Phlegmon spontané de l'œil..... 573
Phlyctènes de la conjonctive et de la cornée..... 700
Physiologie du cristallin..... 634
Pince-nez..... 626
Pleurésie entraînant des troubles oculaires..... 127
Pli semi-lunaire (avancement du)..... 498

Polyencéphalite aiguë primitive..... 573
Polyopie monoculaire..... 545
Prismes (numérotage des)..... 556
Procès ciliaires (Épithélium des)..... 331
— ciliaires (Glandes annexes des)..... 331
Ptérygion..... 649
Ptosis..... 93
Pupillaires (Phénomènes)..... 496
Pupille (Altérations de la) et ataxie..... 506
— (Mouvements de la)..... 570

R

Rapports des maladies des yeux et du nez..... 183, 310, 513 559
— entre la myopie et l'astigmatisme..... 169
Recherches des daltoniens dans le recrutement maritime..... 33
— sur la fonction visuelle de la rétine et du cerveau 1, 201, 269, 332, 604. 660
Reflet nasal arciforme..... 405
Réflexes de la conjonctive et de la cornée..... 425
Releveur palpébral; anomalie fonctionnelle..... 94
Résection des muscles droits..... 428
Rétine (Décollement de la)..... 313
— (Décollement de la); sa curabilité..... 83
— (Décollement de la); traitement..... 295
— (Fonction visuelle du cerveau et de la)... 1, 201, 269, 332, 604 660
— (Gliome de la)..... 398
— (Vaisseaux de la)..... 426
Rétinite diabétique..... 92
— pigmentaire..... 53
— cérébrale..... 625
— suppurative essentielle..... 494
Rétrécissement des voies lacrymales par l'électrolyse..... 557
Rhumatisme de l'œil..... 555
— des muscles de l'œil..... 691
Ricord, nécrologie..... 638
Rupture de la choroïde..... 427

S

Sac lacrymal (Blennorrhée du)..... 425
Sarcome de l'iris..... 53, 745
— mélanique épibulbaire..... 496
Scléro-iridectomie..... 285
Sclérotique (Tumeur de la)..... 615
Sens des couleurs..... 59
Société d'ophtalmologie de Paris 33, 93, 168, 225, 285, 348, 498, 479, 615, 727 676
— française d'ophtalmologie..... 539
Sourcil (Kyste dermoïde du)..... 631
Sphénoïde (Hyperostose du)..... 498
Staphylome opaque; opération..... 500
Strabisme divergent..... 498
— divergent double avec blépharospasme..... 745
— et amaurose par les helminthes..... 58
— (Étiologie du)..... 547
— et verres convexes..... 431

Strabotomie..... 507
Sublimé (Le) corrosif dans la chirurgie oculaire..... 60
Sulfonal (Action somnifère du)..... 438
Suspension et tabes..... 436
— (La) améliorant l'amblyopie..... 633
— (La) dans les atrophies des nerfs optiques..... 249 282
Suture de la cornée dans l'opération de la cataracte 47, 105, 265, 523..... 544
Symblépharon; traitement..... 430
— traité par transplantation de muqueuse buccale..... 285
Syphilis de la cornée..... 629
— des paupières..... 576
— du cerveau..... 692

T

Tabes dorsalis; troubles visuels..... 381
— et suspension..... 436
Taies de la cornée..... 647
Tatouage de la cornée pour le traitement du kératocone..... 566
Ténotomie dans l'hétérophorie..... 120
Tératologie..... 562
Thérapeutique oculaire par le naphtol..... 41
Traitement des brûlures de l'œil..... 504
— du décollement de la rétine; sa curabilité..... 83, 295 562
Transplantation de la cornée..... 501
— de la cornée du lapin sur l'œil humain..... 117
— de la muqueuse labiale pour l'opération du symblépharon..... 430
Traumatisme des yeux..... 87
Trichiasis..... 641
Troubles oculaires consécutifs aux lésions pleurales..... 127
— oculaires dans le diabète..... 744
— oculaires d'origine nasale..... 310
— oculaires hystériques..... 617
— visuels dans le tabes..... 381
— visuels lacrymaux simulant le glaucome..... 662
Tuberculose de l'iris..... 512, 727
— oculaire..... 546
Tumeur de la conjonctive..... 749
— de la sclérotique..... 615
— orbitaire..... 623 626

U

Ulcères de la cornée..... 646
— de la cornée traités par l'ésérine..... 700
— infectieux de la cornée..... 107

V

Vaisseaux ciliaires..... 54, 426
— postérieurs du nerf optique et de la rétine..... 426
Verres convexes et strabisme..... 431
— (Les) toriques..... 627
Vision binoculaire..... 410
— produite par la rétine et le cerveau..... 1, 201, 269, 332, 604 660

Visuelle (Fonction) de la rétine et du cerveau. 1. 201, 269, 332, 604 660
Vue (Hygiène de la)..... 114 315
— (La) influencée par la lumière électrique..... 180

Y

Yeux (Affections périodiques ou intermittentes des)..... 65
— artificiels en celluloïd..... 691
— (Rapports entre les maladies des) et les maladies du nez. 183, 310, 513 559
— (Traumatismes des)..... 87

Z

Zone de Zinn (La) et l'hyaloïde..... 386

FIN DE LA TABLE DES MATIÈRES.

TABLE ALPHABÉTIQUE

PAR NOMS D'AUTEURS

Abadie, p. 42, 107, 178, 285, 303, 419, 548, 551, 568, 731.
Albertotti, p. 561.
Anderson, p. 744.
Andrews, p. 119, 745.
Angelucci, p. 1, 201, 269, 332, 604, 660.
Aguilar Blanch, p. 460, 567, 630.
Armaignac, p. 627.
Audibert, p, 569.
Augagneur, p. 700.
Baker, p. 501.
Baudon, p. 395.
Becker, p. 635.
Belliard, p. 57, 116, 313, 350, 430, 624.
Berger, p. 381, 650.
Berlin, p. 498, 699.
Boé, p. 571.
Boggs, p, 181.
Boucher, p. 53, 348, 378, 426.
Boucheron, p. 434, 543.
Bourgeois, p. 545.
Brand, p. 379.
Brunschwig, p. 468.
Buheimer p. 499.
Bull, p. 547, 575.
Bull. G., p. 626.
Calderon, p. 547, 632.
Charcot, p. 251.
Chauvel, d. 37, 115, 169,
Chevallereau p. 306, 696.
Chibret, p, 27, 294.
Chisolm, p. 117.
Christovilch, p. 641, 718.
Costomiris, p. 630.
Cuignet, p. 65.
Cullimore, p. 498.
Darier, p. 173, 225, 249, 408.
Deeren, p. 279, 344, 474, 519, 585.
Dehenne, p. 46, 122.
Déjerine, p. 506.
Delobel, p. 86.
Deneffe, p. 59.
Despagnet, p. 110, 127, 244, 254, 309, 353, 436, 483, 494, 513. 559.
Dessaner, p. 54.
Dianoux, p. 432.
Dimissas, p. 149.
D'Oench, p. 313, 377, 380.
Douane, p. 746.
Dracke Brocman, p. 313, 316.
Dransart, p. 408, 555.
Dubinski, p. 180.
Duboys de Lavigerie, p, 308,
Ducamp, 509.
Duchateau, p. 631.
Dumontpallier, p. 508.
Edwards Blanche, p. 502.
Ehrmann, p. 192.

Eichberg, p. 510.
Eulenburg, p. 436, 633.
Feilchenebld, p. 425.
Felser, p. 625.
Féré, p. 505.
Fick, p. 377.
Fischer, p. 381.
Fontan, p. 388, 449.
Fuchs, p. 435.
Galezowski, p. 45, 59, 83, 110, 112, 114, 178, 193, 282, 295, 305, 315, 435, 480, 550, 562, 601, 640, 691, 707.
Gayet, p. 544.
Gillet de Grandmont, 39, 359, 304, 563.
Gorecki, 45, 109, 309, 362, 557, 615, 700.
Grandclément, p. 566.
Groenow, p. 497.
Crossmann, p. 426, 699, 744.
Guiot, p. 254.
Guttierez-Ponce, p. 104, 421.
Haab, p. 60.
Hache E., p. 386, 458, 506.
Hadden, p. 181.
Handford, p. 127.
Harlow, p. 700.
Heddaens, p. 496.
Hirschberg, p. 512.
Hogg, p. 58.
Horstmann, p. 494.
Hosch, p. 496.
Hutchinson, p. 182, 574, 576.
Javal, p. 627.
Jeaffreson, p. 499, 623.
Kalt, p. 294, 572.
Kipp, p. 57, 435.
Kisch, p. 438.
Knies, p. 378.
Kollock, p. 60.
Kopff, p. 114, 315.
Landolt, p. 507, 549.
Lannegrâce, p. 61.
Laqueur, p. 52.
Lefort, p. 126.
Leroy, p. 506, 545.
Leszynsky, p. 745.
Liégeois, p. 628.
Lubinsky, p. 512.
Ludwig, p. 427.
Malgat, p. 321, 577.
Maréchal, p. 33.
Marsh, p. 748.
Martin E., p. 265.
Martin G., p. 169.
Maurange, p. 492.
Mauriac, p. 692.
Meighan, p. 430.
Mellinger p. 53.
Mendel, p. 436, 633.
Meurer, p. 691.
Meyer, p. 43, 97, 302, 370, 426.
Miels, p. 629.
Mittendorf, p. 57.
Mitivier, p. 500.
Motais, p. 350, 431, 550.
Neuschüler, p. 657.
Nicati, p. 331.
Nieden, p. 497.
Nocard, p. 62.
Nuel, p. 539.
Panas, p. 125, 553, 562.
Parent, p. 44, 50. 485.
Parinaud, p. 176, 366, 410, 483, 616, 735.
Parisotti, p. 129, 558, 573.
Pechdo, p. 573.
Péraire, p. 633.
Picqué, p. 570.
Poirson, p. 438.
Pomeroy, p. 431.
Pricstley Smith, p. 502.
Prouff, p. 547,
Putzel, p. 54.
Randall, p. 495.
Reid, p. 621.
Reymond, p. 561.
Robinski, p. 634.
Rohmer, p. 565.
Rolland, p. 140, 168, 398.
Roux, p. 62.
Ruiz, p. 29.
Rumschewitsch, p. 426.
Salomon, p. 312.
Sant'Anna, p. 180.
Santos, p. 749.
Schapringer, p. 379.
Schiele, p. 380.
Schiller, p. 598.
Schiotz, p. 495.
Smith, p. 498.
Schmidt Rimpler, p. 380.
Schnell, p. 687.
Schobe, p. 498.
Schofl, p. 494.
Schweigger, p. 494.
Seabrook, p. 746.
Sedan, p. 135.
Silex, p. 496.
Stevens, p. 428.
Suarez de Mendoza, p. 47, 523.
Swanzy, p. 184.
Talko, p. 382.
Tangemarck, p. 497.
Teillais, p. 554.
Terrier, p. 125.
Terson, p. 285, 727.
Trousseau, p. 310, 338, 504, 546, 629.
Vacher, p. 51, 105, 483.
Valude, p. 105, 229, 285, 484, 486, 556.
Vernon Ford, p. 624.
Vignes, p. 41, 422, 567.
Wagnier, p. 183.